UNIVERSITATEA DE MEDICINĂ ȘI FARMACIE „GR. T. POPA" • IAȘI ROMÂNIA

DISCIPLINA DE ANATOMIE

ANATOMIA TRUNCHIULUI

VOL II

MIRCEA CHIRIAC

MIRCEA ZAMFIR

DAN ANTOHE

1995

Scanned with OKEN Scanner

UNIVERSITATEA DE MEDICINA SI FARMACIE „GR.T.POPA" IASI
FACULTATEA DE MEDICINA
DISCIPLINA DE ANATOMIE

2,21

A N A T O M I A T R U N C H I U L U I

VOL. II.

DR. MIRCEA CHIRIAC

Dr. MIRCEA ZAMFIR

Dr. DAN ANTOHE

I A S I
1 9 9 5

APARATUL RESPIRATOR

(apparatus respiratorius)

Respiraţia este procesul complex care asigură schimburile de gaze dintre organism şi mediul înconjurător: captarea şi utilizarea oxigenului din aerul ambiant şi eliminarea bioxidului de carbon din sînge, rezultat în urma proceselor oxidoreducătoare. Procesele respiratorii pot fi grupate în două etape fundamentale: - respiraţia pulmonară, asigurată de aparatul respirator şi - respiraţia tisulară, realizată la nivelul tuturor celulelor organismului.

Aparatul respirator este alcătuit din două categorii de organe: căile respiratorii şi organele respiratorii - plămînii cu anexele lor.

CAILE RESPIRATORII

Permit pătrunderea şi evacuarea aerului în şi - din plămîni; după poziţia lor, căile respiratorii se clasifică în două categorii:

- Căile aeriene superioare, reprezentate de: nasul extern, cavitatea nazală, faringele şi laringele.
- Căile aeriene inferioare materializate de: trahee şi bronhiile principale.

Dintre componentele aparatului respirator, la nivelul toracelui, se află traheea, bronhiile principale, plămînii şi pleurele.

TRAHEEA

(trachea)

Anatomie generală. Traheea este segmentul din conductul aerifer, cuprins între extremitatea inferioară a laringelui şi originea bronhiilor.

Date filo- şi ontogenetice. Traheea ia naştere printr-o evaginare a peretelui ventral al porţiunii cefalice a intestinului primitiv, sub forma şanţului laringotraheal, cu deschiderea posterioară, care se întinde de la al 4-lea arc branhial pînă la septul transvers, situat în regiunea cervicală, în această etapă (fig.1).

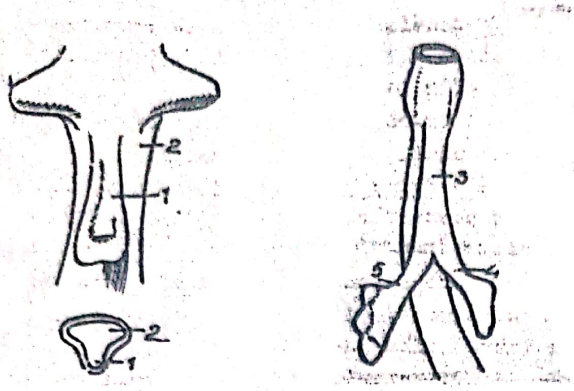

Fig.1 - Dezvoltarea căilor respiratorii inferioare.

1=canalul laringotraheal,
2=esofagul primitiv,
3=trahea,
4=bronhia principală stîngă,
5=bronhia principală dreaptă.

Extremitatea inferioară a şanţului laringotraheal dă naştere unui mugure cavitar care creşte în sens caudal, numit mugurele traheal care, prin alungire, va forma trahea primitivă. Extremitatea inferioară a traheei primitive se bifurcă în doi muguri - viitoarele bronhii principale; lipsa de separare completă a traheei de esofagul primitiv poate da naştere fistulelor traheoesofagiene.

Anatomie descriptivă. Trahea este un conduct median şi nepereche, situat în partea inferioară şi anterioară a gîtului, dar şi în partea superioară a toracelui. La origine, este plasată mai aproape de suprafaţă, la 1-1,5 cm profunzime de piele, după care coboară în etajul superior al toracelui, depărtîndu-se de stern; la nivelul furculiţei sternale este la 3,5 cm, iar la terminare se găseşte la o profunzime de 7 cm.

Scheletotopic, trahea este cuprinsă între marginea inferioară a vertebrei C_6 pînă la T_4.

Organotopic, se întinde de la marginea inferioară a cartilajului cricoid pînă la originea bronhiilor.

Are forma unui cilindru turtit posterior, orientat oblic craniocaudal, anteroposterior şi puţin la dreapta, cu o lungime de 12-13 cm, diametrul său creşte cu vîrsta, la adult ajungînd la 16-18 mm. Diametrul transversal este mai mare, la cadavru, cu 3-4 mm, din cauza relaxării muşchiului traheal; pe viu, diametrele traheei sînt variabile cu timpii respiratori, fiind mai mari în inspiraţie şi mai reduse în expiraţie, aspecte care se constată în timpul examenului endoscopic al căilor aeriene (traheobronhoscopie).

Trahea este menţinută în poziţie prin continuitatea sa cu laringele - în partea cranială şi cu bronhiile în partea caudală, cît şi prin aderenţele la organele vecine: esofag şi crosa aortei.

Trahea se deplasează, în sens craniocaudal, în timpul mişcărilor de deglutiţie, o dată cu laringele, datorită legăturilor dintre cele două organe, în cursul inspirului şi expirului forţat; poate fi deplasată şi lateral prin mişcări pasive, imprimate organului.

Trahea prezintă, din punct de vedere topografic, două segmente: cervical şi toracic, fiecare cu raporturile sale.

A. <u>Traheea cervicală</u> are o lungime de 6-7 cm şi se întinde de la marginea inferioară a cartilajului cricoid pînă la cel de-al 6-lea inel traheal; scheletotopic - de la discul vertebrei C_6, la marginea inferioară a vertebrei T_2.

- <u>Raporturi anterioare</u>: cu elementele regiunii subhioidiene, reprezentate de: tegumente, ţesut celular subcutanat, fascia cervicală superficială, muşchii sternocleidohioidieni şi sternotiroidieni, cuprinşi în dedublarea fasciei cervicale mijlocii. Sub aceste planuri se află istmul tiroidian, plasat anterior de inelele traheale 2-3-4; între ligamentele inelare şi istmul tiroidian se stabilesc aderenţe prin tractusuri conjunctive, care iau denumirea de ligamentele mediane (Gruber) şi laterale (Sappey).(fig.2).

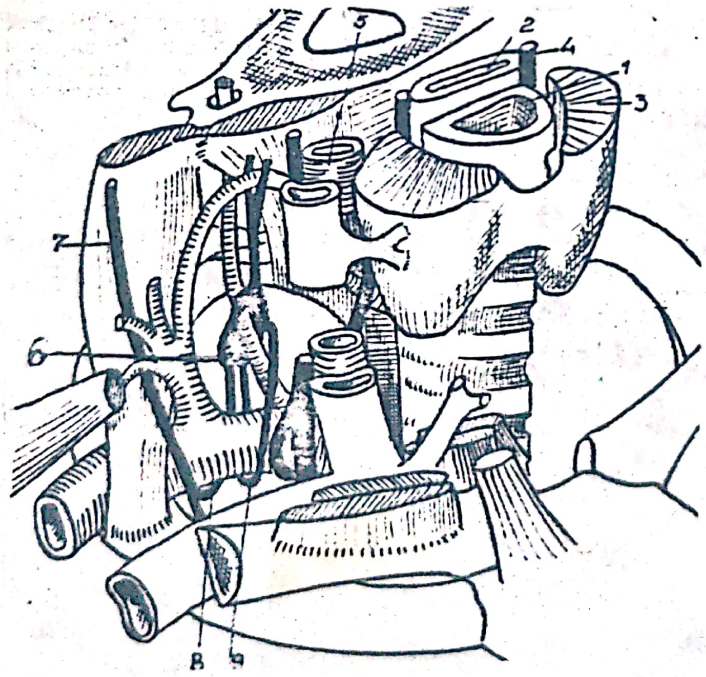

Fig.2 - Raporturile anterioare ale traheei cervicale.
1=trahea cervicală,
2=esofagul cervical,
3=glanda tiroidă,
4=nervul laringeu recurent,
5=nervul vag,
6=ganglionul stelat,
7=nervul frenic,
8=ansa frenicostelată,
9=ansa lui Vieussens.

Superior istmului tiroidian, faţa anterioară a traheei cervicale vine în raport cu arcada arterială şi venoasă supraistmică, iar inferior cu arcada subistmică, uneori şi cu artera tiroidiană ima a lui Neubauer, cu ramurile venoase care se varsă în trunchiul venos brahiocefalic stîng, cuprinse în fascia tiropericardică.

- Raporturi laterale: cu lobii glandei tiroide, cu ramurile arterelor tiroidiene inferioare şi nervii laringei recurenţiali, cît şi cu lanţul nodulilor limfatici recurenţiali; nervul laringeu recurent drept este situat pe faţa laterală a traheei, iar cel stîng în unghiul format de trahee şi esofag (fig.2). Faţa laterală a traheei vine în raport, mai la distanţă, cu pachetul vasculonervos al gîtului, alcătuit din artera carotidă comună - medial, vena jugulară internă - lateral şi nervul vag situat în unghiul diedru deschis posterior - dintre cele două vase.

- Raporturi posterioare: cu esofagul cervical, pe toată întinderea sa, de care este legată prin tracturi conjunctive şi fibre musculare netede, numite ligamentele traheoesofagiene ale lui Luschka; esofagul cervical depăşeşte traheea puţin spre stînga.

B. Trahea toracică are o lungime de 4-5 cm şi se întinde de la al 6-lea inel traheal pînă la cartilajul carinal, iar scheletotopic, de la marginea inferioară a vertebrei T_2 pînă la vertebra T_4. Trahea se plasează în mediastinul anterior, constituind limita de separare cu mediastinul posterior.

- Raporturi anterioare: cu manubriul sternal şi cu planul fibros reprezentat de ligamentul sternopericardic superior, posterior de care, la copil, se află timusul, iar la adult vestigiile sale. Mai în profunzime se găsesc două planuri vasculare - unul venos, reprezentat de vena brahiocefalică stîngă, care la dreapta traheei se uneşte cu cea dreaptă pentru a forma vena cavă superioară şi - altul arterial, cel mai profund, în raport intim cu trahea, reprezentat de arcul aortei şi de trunchiul arterial brahiocefalic (fig.3).

- Raporturi laterale: cu feţele mediale ale lobilor pulmonari superiori, acoperite de pleurele mediastinale; între traheea, pe de o parte şi pleurile mediastinale pe de altă parte, se angajează unele organe mediastinale, diferite la dreapta şi la stînga.

- La dreapta, vine în raport cu trunchiul arterial brahiocefalic, cu vagul drept, crosa venei azigos cît şi cu nodulii limfatici traheobronhici superiori drepţi.

- La stînga, cu porţiunea orizontală a arcului aortic care, se îndreaptă posterior şi la stînga, împinge traheea spre dreapta, determinînd amprenta aortică a traheei; între cele două organe există bursa seroasă a lui Calori. Trahea mai are raporturi importante cu originea arterei carotide comune stîngi, nervul laringeu recurenţial stîng şi mai posterior, cu originea arterei subclaviculare stîngi.

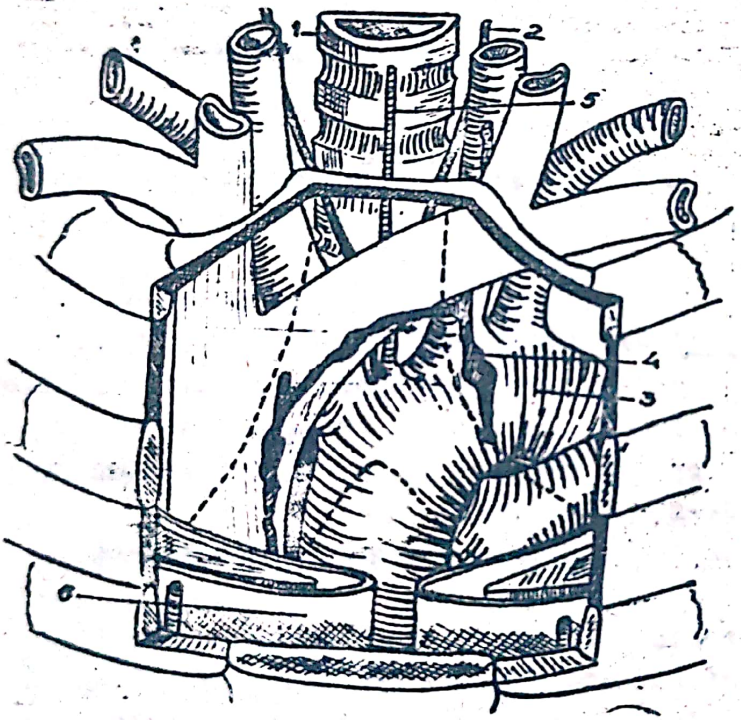

Fig.3 - Raporturile traheei toracice.

1=trahea,
2=nervul vag stîng,
3=arcul aortic,
4=trunchiul limfatic bronhomediastinal,
5=artera tiroidiană ima,
6=recesul costomediastinal anterior.

- <u>Raporturi posterioare</u> cu esofagul toracic, care separă trahea de coloana vertebrală.

<u>Bifurcaţia traheei</u> (bifurcatio tracheae) este porţiunea caudală a traheei, din care iau naştere la nivelul vertebrei T_4 - T_5, bronhiile principale, dreaptă şi stîngă. Datorită deplasării produse de arcul aortic, bifurcaţia traheei este situată la dreapta liniei mediane, avînd raport - anterior, cu segmentul intrapericardic al arcului aortic, cu plexul cardiac; - anteroinferior, cu ramul drept al arterei pulmonare, iar - posterior, cu esofagul, plexul pulmonar posterior şi arterele bronhiee drepte. În unghiul

traheobronhic, delimitat de cele două bronhii principale, cu valoare de 60-80°, se află nodulii limfatici traheobronhici inferiori, cît şi pericardul.

Anatomie funcţională. Structura traheei este adaptată pentru trecerea şi purificarea aerului, motiv pentru care, în componenţa sa, se întîlnesc elemente cartilaginoase care menţin deschis în permanenţă lumenul traheei, elemente musculare care modifică calibrul traheei, în funcţie de necesităţi şi o mucoasă, prevăzută cu un epiteliu adaptat pentru purificarea şi umectarea aerului inspirat, elemente grupate în trei tunici concentrice (fig.4):

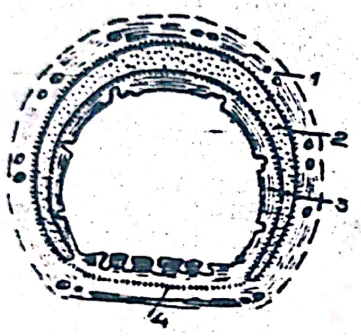

Fig.4 - Structura traheei.
1=adventicea,
2=cartilajele traheale,
3=tunica mucoasă,
4=muşchiul traheal.

1. Tunica externă sau adventicea rezultă din condensarea ţesutului peritraheal; este formată din fibre conjunctive, fibre musculare netede, reduse ca număr, care unesc trahea cu organele vecine; în grosimea adventicei se găsesc vase sanguine şi limfatice, cît şi nervii vegetativi destinaţi traheei.

2. Tunica mijlocie este fibromuscolocartilaginoasă, alcătuită din trei categorii de elemente:

- Cartilajele traheale (cartilagines tracheales) în număr de 13-14, în formă de potcoavă, cu înălţimea de 3-5 mm şi grosimea de 2-3 mm; primul inel traheal se deosebeşte de celelalte printr-o înălţime mai mare, de 6-7 mm şi prin prezenţa a două apofize laterale, pentru articulaţia cu cartilajul cricoid; ultimul inel traheal sau cartilajul carinal este hialin, suplu şi elastic, de forma unui „V" inversat, care constituie pintenele traheal (carina tracheae), de la care pleacă bronhiile principale.

- Membrana fibroelastică înveleşte cartilajele traheale şi le uneşte prin ligamentele inelare; membrana fibroelastică acoperă spaţiul liber dintre extremităţile inelelor cartilaginoase şi ale ligamentelor inelare prin partea membranoasă sau lama transversă.

- Muşchiul traheal se plasează anterior de lama transversă, de la o extremitate posterioară a inelelor traheale la cealaltă, pe toată lungimea traheei, modificînd calibrul acesteia.

3. Tunica mucoasă tapetează faţa interioară a conductului traheal, fiind aderentă şi netedă la nivelul inelelor şi a ligamentelor inelare; este formată dintr-un corion şi un epiteliu ciliat, prevăzut cu celule secretoare de mucus.

Privită la interior, mucoasa traheei are culoare roz; în partea anterioară se văd ridicăturile corespunzătoare inelelor cartilaginoase, iar inferior, cele două orificii ale bronhiilor principale, separate între ele prin pintenele traheal.

Vascularizaţia şi inervaţia traheei:

- Vascularizaţia arterială este asigurată de: artera tiroidiană superioară, ram din carotida externă, artera tiroidiană inferioară, ram din subclaviculară, tiroidiana ima cît şi din arterele bronhice.

- Venele traheei se drenează în venele esofagiene şi tiroidiene inferioare, care sînt colectate de sistemul venos cav superior.

- Limfaticele se adună în nodulii traheali, traheobronhici superiori şi recurenţiali; o mică parte din reţeaua limfatică se drenează şi în nodulii traheobronhici inferiori.

- Nervii traheei provin din nervii vagi, prin intermediul nervilor laringei recurenţiali şi a plexului pulmonar şi din simpatic, de la ganglionii cervicali şi primii doi sau trei ganglioni toracici; filetele nervoase au funcţie senzitivă, motorie şi secretorie.

BRONHIILE PRINCIPALE

Anatomie generală. Bronhiile sînt două conducte care iau naştere prin bifurcarea traheei, numite principale sau extrapulmonare, una dreaptă şi alta stîngă.

Anatomie descriptivă. Bronhiile principale se află în mediastinul anterior, superior de cord şi pericard, inferior de cele două crose vasculare: - la dreapta, crosa venei azigos mare, iar - la stînga, arcul aortei, întinse de la bifurcaţia traheei pînă la faţa medială a pulmonilor (fig.4).

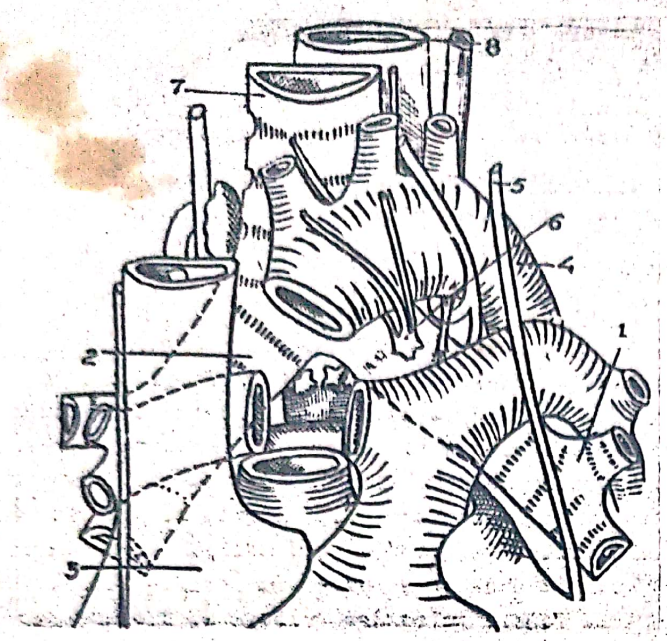

Fig.4 bis = Raporturile bronhiilor principale.

1=bronhia principală stîngă,
2=bronhia principală dreaptă,
3=vena cavă superioară,
4=arcul aortic,
5=nervul frenic,
6=plexul cardiac anterior,
7=trahea.

De la origine, bronhiile principale se dirijează oblic inferolateral şi posterior către hilul pulmonar respectiv; bronhia principală stîngă este situată pe un plan mai posterior decît cea dreaptă.

Bronhia principală dreaptă este mai scurtă, mai voluminoasă şi apropiată de verticală, motiv pentru care corpii străini pătrunşi în trahee se angajează - de obicei, în bronhia dreaptă.

Bronhia stîngă este mai lungă 4,5 - 5 cm mai puţin voluminoasă, aproape orizontală.

Bronhiile principale prezintă aceeaşi configuraţie exterioară ca şi trahea pe care o continuă; au aspectul unui tub cilindric, turtit posterior, oferind pentru descriere o faţă anterioară şi alta posterioară.

<u>Raporturile comune</u> ale bronhiilor pulmonare principale sînt cu elementele pediculilor pulmonari:

- Trunchiul pulmonar arterial se bifurcă anteroinferior de carina traheei, la stînga liniei mediane, delimitînd un spaţiu, unde se află nodulii limfatici traheobronhici inferiori; fiecare arteră pulmonară se îndreaptă spre pulmonul respectiv, trecînd anterior bronhiei de aceeaşi parte, situată inferior de aceasta - la origine şi superior de bronhie - la nivelul hilului; de menţionat faptul că artera pulmonară dreaptă încrucişează anterior bronhia, după

ce a dat bronhia lobară superioară.

- Venele pulmonare, două de fiecare parte, superioară şi inferioară, se află pe faţa anterioară a bronhiilor principale.

- Arterele bronhice, ramuri din aorta toracică, trec pe faţa posterioară a bronhiilor, iar venele bronhice formează două grupuri: anterior şi posterior, drenîndu-se în venele azigos.

- Nervii constituie plexul pulmonar anterior şi posterior, dintre care cel posterior este mai important.

- Nodulii limfatici traheobronhici, în număr mai mic la stînga, se găsesc pe faţa anterosuperioară a bronhiilor şi pe faţa anterolaterală a traheei (nodulii traheobronhiali - superiori drepţi şi stîngi).

- Pleura, la nivelul bronhiilor, din viscerală devine parietală - mediastinală, continuîndu-se inferior, cu ligamentul triunghiular.

Raporturile proprii ale bronhiilor principale privesc organele de vecinătate, exceptînd elementele pedicululuí pulmonar, care au fost descrise anterior:

- Bronhia principală dreaptă (bronchus principalis dexter) vine în raport: - anterior, cu vena cavă superioară, de care este separată prin artera şi venele pulmonare; - posterior, cu vena azigos, iar medial cu vagul drept, care coboară încrucişînd - posterior - bronhia la origine; - superior, se găseşte crosa venei azigos, care vine în contact şi cu faţa laterală dreaptă a traheei, iar - inferior, cu pericardul şi atriul drept.

- Bronhia principală stîngă (bronchus principalis sinister) are raporturi: - anterior, numai cu elementele pedicululuí pulmonar; - superior, cu arcul aortei şi cu nervul laringeu recurent stîng; - inferior se află pericardul şi atriul stîng, iar - posterior se găsesc organele din mediastinul posterior: aorta, esofagul şi vagul stîng.

Anatomie funcţională. Bronhiile principale îndeplinesc aceleaşi funcţiuni ca şi trahea, motiv pentru care structura lor este aproape identică cu a traheei.

Vasele şi nervii bronhiilor principale:

- Arterele provin din aorta toracică descendentă - prin arterele bronhice.

- Venele, în număr de două de fiecare parte se varsă în

venele azigos.

- Limfaticele ajung la nodulii traheobronhiali.

- Nervii, de origine simpatică şi parasimpatică, provin din plexurile pulmonare.

ORGANELE RESPIRATORII

PULMONII
(pulmo)

Anatomie generală. Sînt organele principale ale respiraţiei, unde se realizează hematoza, adică transformarea sîngelui venos, bogat în bioxid de carbon, în sînge arterial - oxigenat.

Dezvoltarea filo- şi ontogenetică. Organele respiratorii, în filogeneza lor, prezintă diferite etape morfologice pentru captarea oxigenului şi eliminarea bioxidului de carbon, consecinţa numeroaselor fenomene:

- originea endodermică a epiteliului respirator;

- emergenţa organelor respiratorii de pe faţa ventrală a tubului digestiv cefalic;

- construcţia diferenţiată a organelor respiratorii în funcţie de mediul şi modul în care trăieşte animalul: acvatic sau aerian;

- creşterea şi dezvoltarea organelor respiratorii în cavitatea celomică generală - la început - apoi, o dată cu împărţirea acesteia, dezvoltarea lor are loc numai în cavitatea toracică;

- evoluţia asimetrică a celor doi plămîni şi

- structuralizarea morfofuncţională, cu atît mai complexă cu cît ne urcăm în scara animală, datorită creşterii intensităţii proceselor metabolice celulare.

La peşti, respiraţia se realizează cu ajutorul branhiilor interne, situate în jurul extremităţii cefalice a aparatului digestiv; mărturia existenţei lor o constituie prezenţa arcurilor şi fantelor branhiale, la embrionul uman, în a 4-a săptămînă.

La amfibii, conductul aerifer unic se bifurcă şi se continuă cu cîte un sac pulmonar, care se dezvoltă în cavitatea celomică; în jurul extremităţii craniale a sacului pulmonar apar capilarele sanguine care asigură respiraţia.

La reptile, sacii pulmonari au două segmente; - unul cranial, prevăzut cu vase sanguine şi - altul distal, care constituie un rezervor de aer, ambele segmente situîndu-se în cavitatea abdominală.

La păsări are loc procesul de toracalizare a părţii craniale ale sacilor pulmonari, pe cînd partea lor distală rămîne în cavitatea abdominală, sub formă de rezervor de aer.

La mamifere, organele respiratorii se află numai în cavitatea toracică; partea distală a sacilor pulmonari va da naştere la componenta alveolară, rezultată prin compartimentarea acestora. In cavitatea toracică, plămînii sînt înconjuraţi de pleure şi separaţi de cavitatea abdominală prin diafragm, care face separarea completă între compartimentul său pleuropericardic şi cel peritoneal.

Dezvoltarea ontogenetică a plămînilor se caracterizează, din punct de vedere morfogenetic, prin trei faze:

1. Stadiul bronhic glandular durează pînă la vîrsta de 5 luni de viaţă intrauterină; în această perioadă, pulmonii se dezvoltă ca o glandă tubuloacinoasă, prin înmugurire şi diviziune dihotomică, procese prin care se formează schiţele mugurilor pulmonari. Ca urmare acestui fapt, apar tubi epiteliali ramificaţi, care se învelesc într-o masă de ţesut mezenchimatos, constituind prima schiţă a arborelui bronhic.

2. Stadiul bronhic canalicular se dezvoltă între a 5-a şi a 6-a lună de viaţă intrauterină, perioadă în care pulmonul glandular suferă următoarele modificări: - dezvoltarea şi diferenţierea bronhiolelor şi canalelor alveolare; - apariţia reţelelor capilare sanguine; - apariţia ţesutului mezenchimatos în jurul sistemului bronhocanalicular, concomitent cu apariţia capilarelor.

3. Stadiul alveolar corespunde formării alveolelor pulmonare, în cursul celei de-a 9-a luni de viaţă intrauterină, timp cînd se produce organizarea definitivă a dispozitivelor respiratorii, proces care continuă şi după naştere, cînd se perfecţionează şi funcţional.

Pînă la naştere, pulmonii nu au funcţie respiratorie, deci nu se face hematoza, fapt care explică constituţia mai densă a parenchimului pulmonar. Datorită acestui fapt, un fragment de pulmon introdus în apă, se lasă la fund, pe cînd un fragment de pulmon care a respirat - pluteşte, fenomen cunoscut sub numele de docimazie hidrostatică pulmonară, care se foloseşte în practica medicolegală, pentru a constata dacă un copil a fost născut mort, sau dacă a murit după naştere.

Anatomie descriptivă.

Situaţie: pulmonii, în număr de doi, unul drept şi altul stîng, ocupă cea mai mare parte a cavităţii toracice, fiind separaţi, pe linia mediană, prin mediastin.

Dimensiunile pulmonilor diferă de la o persoană la alta, în funcţie de vîrstă, sex şi tipul constituţional; - la adult, dimensiunile medii sînt următoarele:- înălţime 22 cm; - diametrul antero-posterior la nivelul bazei 19 cm; - diametrul transversal 9 cm; - greutatea 1300 g: - plămînul drept - 700 g, iar cel stîng - 600 g.

Culoarea pulmonilor variază cu vîrsta: - la nou născut este roz-roşietică, iar la adult, este albăstruie cu zone negre, din cauza depozitelor de praf şi cărbune (antracoză pulmonară).

Consistenţa pulmonilor este moale, buretoasă, elastică, revine la forma iniţială după ce au fost deformaţi.

Conformaţie exterioară şi raporturi. Datorită proprietăţilor lor fizice, pulmonii ocupă spaţiul care li se oferă, de unde rezultă şi forma lor semiconică, cu două feţe, o bază, un vîrf şi trei margini, care au raporturi cu organele vecine, prin intermediul pleurelor.

- Faţa costală (facies costalis) este cea mai întinsă, convexă în sens craniocaudal şi anteroposterior; este străbătută de şanţuri adînci, denumite fisuri: - plămînul drept are două fisuri - oblică şi orizontală, care delimitează lobii: superior, mijlociu şi inferior, iar - pulmonul stîng prezintă o singură fisură care îl împarte în lobul superior şi inferior.(fig.5).

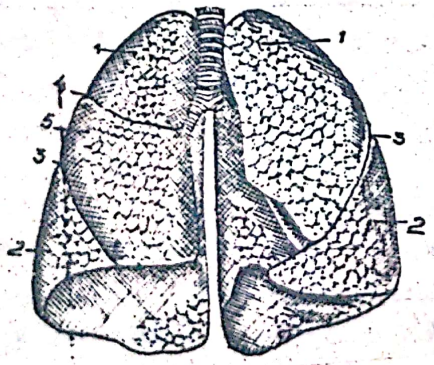

Fig.5 - Fisurile feţei costale.

1=lobul superior drept şi stîng,
2=lobul inferior drept şi stîng,
3=fisura oblică,
4=fisura orizontală,
5=lobul mijlociu.

- Fisura oblică (fissura obliqua) sau scizura mare dreaptă porneşte de pe faţa medială a pulmonului, posterior de hil, se dirijează oblic posterosuperior, ajunge la marginea posterioară, încru-

oigează anteroinferior faţa costală, intersectează marginea inferioară, traversează baza pulmonului drept şi ajunge în porţiunea mijlocie şi anterioară a hilului drept, făcînd separarea lobului superior şi mijlociu de cel inferior.

- Fisura oblică stîngă porneşte din partea posterosuperioară a hilului pulmonar, întretaie marginea posterioară, încrucişează anteroinferior faţa costală, intersectează marginea anterioară a pulmonului şi ajunge din nou la hil, în partea sa anteroinferioară, făcînd separarea dintre lobul superior şi cel inferior.

- Fisura orizontală (fissura horizontalis) sau scizura mică se desprinde din partea mijlocie a fisurii oblice drepte şi se dirijează anterior, încrucişează marginea anterioară şi se termină în porţiunea anterioară şi mijlocie a hilului drept, făcînd separarea dintre lobul superior şi cel ~~inferior~~. mijlocie

Faţa costală vine în raport cu feţele mediale ale coastelor şi ale spaţiilor intercostale.

- Faţa medială (facies medialis) este concavă şi se caracterizează prin prezenţa hilului pulmonar, la care ajung sau pleacă elementele care unesc pulmonii cu restul organismului.

- Rădăcina pulmonului (radix pulmonis) sau pedicului pulmonar constituie ansamblul elementelor, acoperite de pleură, care fac legătura dintre mediastin şi faţa medială a plămînilor. Componentele rădăcinii pulmonului sînt solidarizate prin ţesut conjunctiv, cu dublă proveniență: - mediastinală, care constituie teaca conjunctivă peribronhică şi - pericardiacă, sub formă de teaca perivasculară.

După rolul lor, elementele rădăcinii pulmonare se împart într-un pedicul funcţional, alcătuit din bronhia principală şi vasele pulmonare şi-un pedicul vital, constituit din vasele bronhice, limfaticele şi nervii pulmonului.

- Hilul pulmonar (hilus pulmonis) este o depresiune prin care elementele rădăcinii pulmonare pătrund în plămîn; este situat mai aproape de marginea posterioară a pulmonului, la unirea 1/4 posterioare cu 3/4 anterioare a feţei mediale şi la 6-7 cm - inferior de vîrful pulmonului.(fig.6).

- Hilul pulmonului drept (hilus pulmonis dexter) are formă variabilă: ovalară, dreptunghiulară, triunghiulară, sau escavată(craterul hilar), lung de 5 cm, larg de 3 cm şi profund de

1,5 cm, cu marginea posterioară verticală şi marginea anterioară oblică - posteroinferioară. La nivelul hilului pulmonar drept, bronhia principală este situată posterosuperior, artera - anterior de ea, iar venele pulmonare - inferior faţă de arteră.

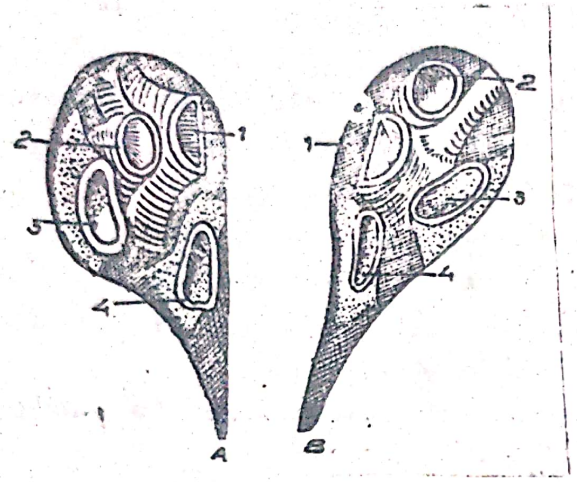

Fig.6 - Hilurile pulmonare.
A=hilul pulmonar drept.
1=bronhia principală dreaptă,
2=artera pulmonară dreaptă,
3=vena pulmonară superioară dreaptă,
4=vena pulmonară inferioară dreaptă,
B=hilul pulmonar stîng.
1=bronhia principală stîngă,
2=artera pulmonară stîngă,
3=vena pulmonară stîngă superioară,
4=vena pulmonară stîngă inferioară.

Fundul hilului pulmonar drept este străbătut de două fisuri, care separă cei trei lobi pulmonari cu pediculii lor:

- pedicului lobar superior drept ocupă 1/2 superioară a hilului; este constituit din venă, arteră şi bronhie (VAB);

- pedicului lobar mijlociu drept se află în partea anteroinferioară a hilului, alcătuit din venă, bronhie şi arteră (VBA) şi

- pedicului lobar inferior drept, plasat în partea caudală a hilului, cuprinde bronhia, artera şi vena (BVA).

- <u>Hilul pulmonului stîng</u> (hilus pulmonis sinister) este mai central şi mai superior situat; are formă de rachetă cu mînerul inferior. La nivelul său, artera este plasată superior, bronhia - inferior faţă de arteră, iar venele pulmonare: una este anterior de bronhie, iar cealaltă - inferior de ea.

Fundul hilului pulmonar stîng este străbătut de o singură fisură, care separă cei doi lobi pulmonari cu pediculii lor:

- pedicului lobar superior stîng este constituit din venă, arteră şi bronhie (VAB) şi

- pedicului lobar inferior stîng este alcătuit din bronhie, arteră şi venă (BAV).

Faţa medială a pulmonilor prezintă două porţiuni, bine distincte, cu raporturi proprii (fig.7):

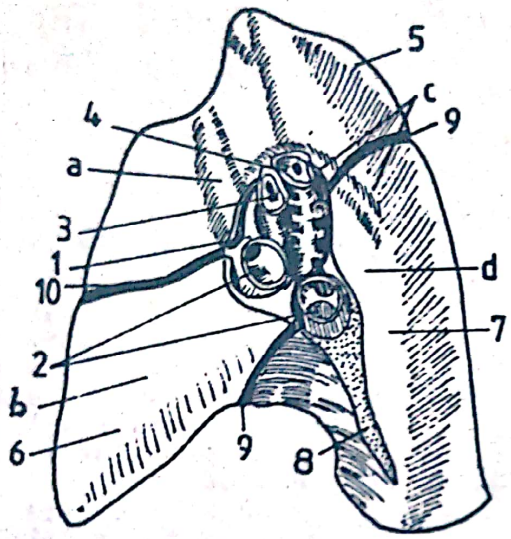

Fig.7 - Faţa medială a pulmonului drept.
1=hilul pulmonar,
2=venele pulmonare drepte,
3=artera pulmonară dreaptă,
4=bronhia principală dreaptă,
5=zona suprahilară,
6=zona prehilară,
7=zona retrohilară,
8=ligamentul triunghiular,
9=scizura oblică,
10=scizura orizontală.
a) amprenta venei cave sup.,
b) impresiunea cardiacă,
c) amprenta venei azigos cu crosa sa,
d) amprenta esofagiană.

- Porţiunea vertebrală (pars vertebralis) este posterioară, pătrunde în şanţurile costovertebrale, drept şi stîng, unde are raporturi cu: feţele laterale ale corpilor vertebrali toracali, extremităţile posterioare ale coastelor osoase, spaţiile intercostale, ganglionii simpatici toracali, cu vasele şi nervii intercostali.

- Porţiunea mediastinală (pars mediastinalis) este anterioară, mai largă şi concavă; prezintă hilul pulmonar, care o împarte într-o zonă prehilară, suprahilară, posthilară şi infrahilară, cu raporturi diferite la pulmonul drept şi cel stîng:

- Porţiunea mediastinală a pulmonului drept: - prehilar, are raport cu: vena cavă superioară, nervul frenic drept, vena cavă inferioară, pericardul fibros şi atriul drept, care determină impresiunea cardiacă; - suprahilar, cu crosa venei azigos şi vena brahiocefalică, cu timusul - la copil şi cu vestigiile sale - la adult; - retrohilar, cu vena azigos, care determină o amprentă, cu esofagul şi vagul drept şi recesul pleural interazigoesofagian; - infrahilar, pleura se reflectă şi formează ligamentul pulmonar (triunghiular) drept.

- Porţiunea mediastinală a pulmonului stîng: - prehilar, are raport cu aorta ascendentă, freniul stîng, pericardul şi ventriculul stîng, care determină impresiunea cardiacă, mai accentuată ca cea dreaptă; - suprahilar, cu porţiunea orizontală a arcului aortic; - retrohilar cu aorta descendentă, esofagul cu vagul stîng şi recesul interaorticoesofagian; - infrahilar, pleura se reflectă şi formează ligamentul pulmonar (triunghiular) stîng (fig.8).

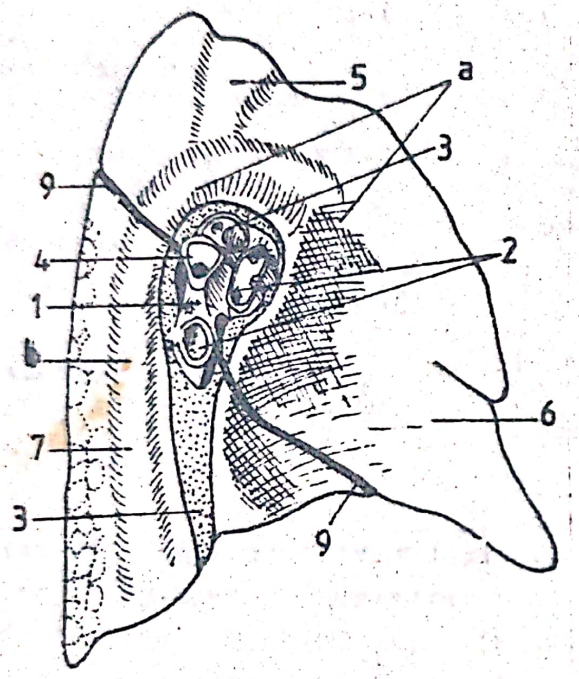

Fig.8 - Faţa medială a pulmonului stîng.

1=hilul pulmonar,
2=venele pulmonare stîngi,
3=artera pulmonară stîngă,
4=bronhia principală stîngă,
5=zona suprahilară,
6=zona prehilară; impresiunea cardiacă,
7=zona retrohilară,
8=ligamentul triunghiular,
9=scizura oblică.

a) ampreinta arcului aortic,
b) ampreinta aortei descendente.

- Baza pulmonului (basis pulmonis) sau faţa diafragmatică este inferioară, concavă, se mulează pe convexitatea diafragmului, prin intermediul căruia are raporturi cu viscerele abdominale: - la dreapta, cu lobul drept al ficatului, iar - la stînga, cu lobul stîng al ficatului, cu fundusul stomacului şi cu splina.

- Vîrful pulmonului (apex pulmonis) reprezintă porţiunea extratoracică, situată superior de prima coastă, pe care o depăşeşte - anterior - cu 5 cm şi de claviculă, cu 2,5 cm; are raporturi cu organele de la baza gîtului, prin intermediul cupolei pleurale:

- lateral, cu vasele subclaviculare şi cu muşchii scaleni;

- medial, - la dreapta cu originea arterei subclaviculare, vagul drept şi ansa stelostelată a lui Vieussens, iar -

la stînga, cu originea venei brahiocefalice stîngi, carotidei comune şi subclaviculare stîngi, cu vagul stîng şi ductul toracic;

- versantul anterior corespunde fosei supraclaviculare, unde vîrful plămînului poate fi percutat şi ascultat;

- versantul posterior are raport cu ganglionul simpatic cervical inferior, fuzionat cu primul ganglion toracic, alcătuind ganglionul stelat, care se găseşte în fosetta suprapleurală a lui Sébileau.

- Marginea anterioară (margo anterior) a plămînului se află la unirea feţelor costală şi mediastinală; este subţire şi aproape verticală - la plămînul drept; marginea anterioară stîngă prezintă incizura cardiacă.

- Marginea posterioară (margo posterior) este groasă, convexă, corespunde şanţurilor costovertebrale, aproape verticală, la ambii plămîni.

- Marginea inferioară (margo inferior) este circumferenţială bazei pulmonare, convexă şi ascuţită, pătrunde parţial în sinusul pleural costodiafragmatic.

Anatomie funcţională

Morfologic, plămînii sînt construiţi după tipul glandelor acinoase, care asigură, fiziologic, schimburile de gaze dintre organism şi mediul extern, motiv pentru care, în structura morfofuncţională a plămînilor întîlnim: ramificaţiile intrapulmonare ale arborelui bronhic, care asigură ventilaţia; - spaţiile respiratorii, fragmentate în unităţi pulmonare = lobulii pulmonari, care sînt dependenţi de un pedicul, alcătuit din ultima ramificaţie a arborelui bronhic intrapulmonar şi dintr-un ram arterial, elemente care asigură difuziunea gazelor; - sistemul vascular şi nervos al plămînilor asigură perfuzia lor cu sînge şi - ţesutul conjunctiv interstiţial, care conferă extensibilitatea şi elasticitatea plămînilor.

I. Arborele bronhic intrapulmonar

Bronhiile principale - dreaptă şi stîngă - ajunse la nivelul hilului pulmonar se împart succesiv în: bronhii lobare (bronchii lobares) - 3 pentru plămînul drept şi 2 pentru plămînul stîng. La rîndul lor, fiecare bronhie lobară dă naştere la ramurile bronhiale segmentare (rami bronchiales segmentorum), care asigură ventilaţia segmentelor pulmonare.

Bronhiile segmentare se divid în bronhii subsegmentare, din care derivă bronhiolele; acestea pătrund în lobulii pulmonari, se bifurcă treptat în bronhiole respiratorii şi acestea în ductele alveolare.

- Bronhiile lobare sînt scurte, cilindrice şi rigide; după un traiect rectilin, destul de scurt, ele dau naştere la bronhiile segmentare; armătura cartilaginoasă este solidă, însă constituită din plăci cartilaginoase.

- Bronhiile segmentare sînt scurte, de la cîţiva mm la 1,5 cm; se împart în două bronhii subsegmentare, de calibru inegal şi nu dau nici o colaterală; armătura cartilaginoasă este de acelaşi tip ca şi a bronhiei lobare.

- Bronhiile subsegmentare asigură totalitatea distribuţiei lobulare prin conducte inegale.

Arborele bronhic drept este format din trei bronhii lobare superioară, mijlocie şi inferioară, destinate celor trei lobi ai pulmonului drept (fig.9).

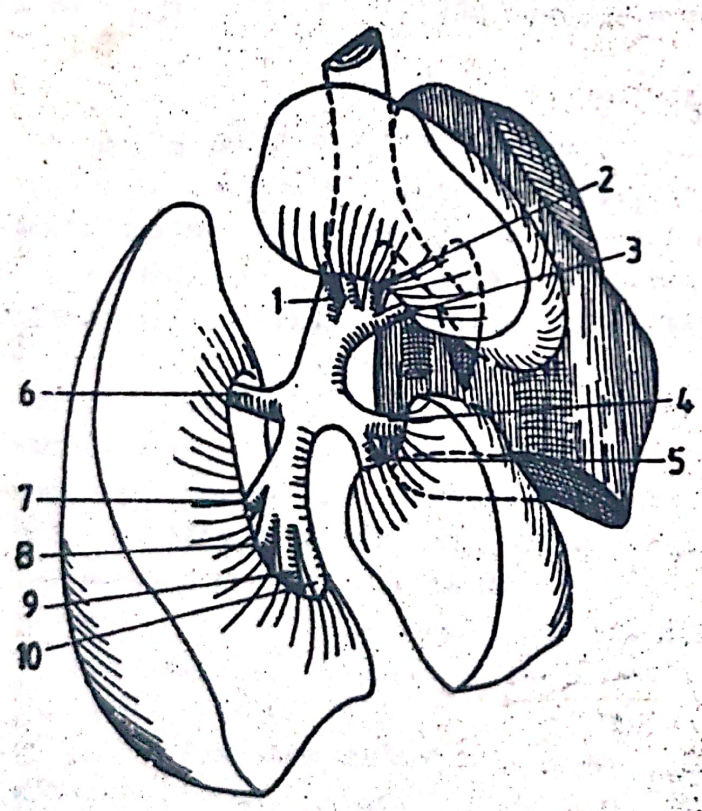

Fig.9 - Arborele bronhic drept.

1=bronhia segmentară apicală superioară,
2=bronhia segmentară posterioară,
3=bronhia segmentară anterioară,
4=bronhia segmentară laterală,
5=bronhia segmentară medială,
6=bronhia segmentară apicală inferioară,
7=bronhia segmentară bazală posterioară,
8=bronhia segmentară bazală anterioară,
9=bronhia segmentară bazală laterală,
10=bronhia segmentară bazală medială.

A. Bronhia lobară superioară dreaptă (bronchus lobaris superior dexter) se desprinde din bronhia principală, superior în-

creşterii sale cu ramul drept al arterei pulmonare (bronhie eparterială, după clasificarea lui Aéby), pătrunde în lobul superior unde furnizează trei bronhii segmentare: apicală, posterioară şi anterioară, care vor ventila cele trei segmente ale lobului superior.

B. Bronhia lobară mijlocie dreaptă (bronchus lobalis medius dexter) porneşte din trunchiul bronhic principal la 5 cm de bifurcaţia traheei; pătrunde în lobul mijlociu, unde se împarte în bronhiile segmentare: laterală şi medială, care vor lua parte la ventilarea celor două segmente ale lobului mijlociu.

C. Bronhia lobară inferioară dreaptă (bronchus lobalis inferior dexter) reprezintă continuarea bronhiei principale; pătrunde în lobul inferior şi furnizează trei bronhii ventrale şi patru bronhii dorsale:

- Bronhiile ventrale inferioare se desprind din porţiunea ventrală a bronhiei lobare, situându-se unele sub altele, locul lor de implantare tinde să devină din ce în ce mai lateral, pe măsură ce se apropie de extremitatea terminală:

- prima bronhie ventrală inferioară este considerată ca bronhie lobară mijlocie;

- ultimele trei bronhii ventrale inferioare se distribuie la segmentul bazal anterior al lobului inferior;

- Bronhiile dorsale inferioare au originea pe peretele posterior al trunchiului principal şi, pe măsură ce se apropie de extremitatea lui terminală, punctul lor de emergenţă tinde să devină medial; în număr de patru, aparţin în exclusivitate lobului inferior, după cum urmează:

- prima bronhie dorsală inferioară este bronhia apicală a lobului inferior şi se mai numeşte şi bronhia lui Nelson:

- ultimele trei bronhii dorsale inferioare se distribuie la segmentul bazal posterior, cel mai voluminos dintre segmentele inferioare;

De pe versântul medial al bronhiei lobare inferioare se detaşează bronhia bazală medială, numită şi paracardiacă, care se distribuie segmentului cu acelaşi nume.

Arborele bronhic stâng dă două bronhii lobare, destinate celor doi lobi ai pulmonului stâng (fig.1o).

A. Bronhia lobară superioară stângă (bronchus lobaris superior sinister) este voluminoasă însă foarte scurtă; pătrunde în lo-

bul superior, unde se împarte în două trunchiuri: - unul ascendent sau superior şi - altul descendent sau inferior.

- Trunchiul ascendent se bifurcă furnizînd două bronhii segmentare: apicoposterioară şi anterioară, care se distribuie segmentelor respective.

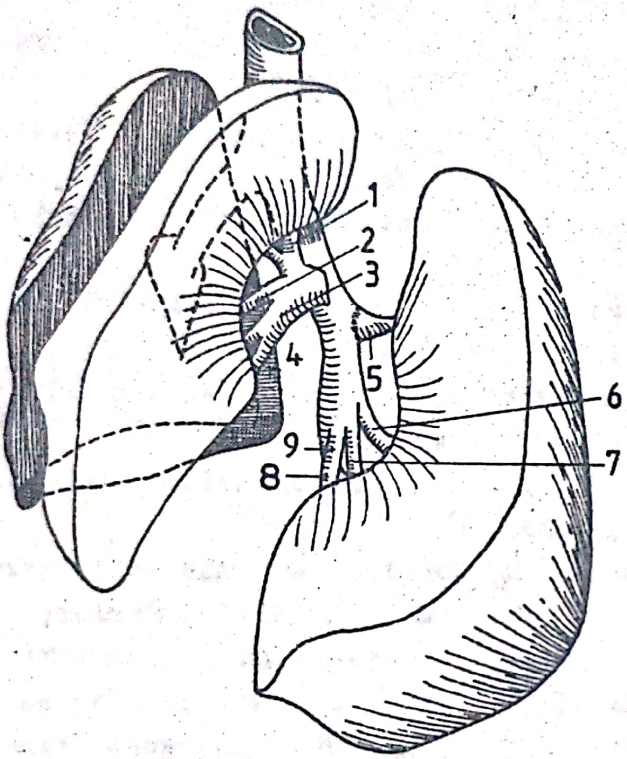

Fig.1o - Arborele bronhic stîng.
1=bronhia segmentară apicoposterioară,
2=bronhia segmentară anterioară,
3=bronhia lingulară superioară,
4=bronhia lingulară inferioară,
5=bronhia segmentară apicală,
6=bronhia segmentară bazală medială,
7=bronhia segmentară bazală anterioară,
8=bronhia segmentară bazală laterală,
9=bronhia segmentară bazală posterioară.

- Trunchiul descendent al bronhiei lobare superioare se împarte în două bronhii segmentare lingulare superioară şi inferioară, care se distribuie porţiunii anteroinferioare a lobului superior stîng; trunchiul descendent corespunde primei colaterale ventrale inferioare sau bronhiei lobare mijlocii de la pulmonul drept.

B. Bronhia lobară inferioară stîngă (bronchus lobalis inferior sinister) este continuarea bronhiei principale, în lobul inferior. Ca şi bronhia lobară inferioară dreaptă, bronhia lobară inferioară stîngă dă trei colaterale ventrale inferioare şi patru dorsale, care au aceeaşi distribuţie ca şi la plămînul drept, cu deosebirea că bronhia bazală medială nu se desprinde, în mod obişnuit, din bronhia lobară inferioară ca la dreapta, ci din a doua bronhie ventrală inferioară stîngă.

II. Spaţiile respiratorii

Sînt unităţile fragmentate şi funcţionale ale pulmonilor, unde se realizează schimbul de gaze.

Lobulul pulmonar este un sac mic membranos, cu pereţii anfractuoşi, care se umplu cu aer la fiecare inspiraţie, avînd un volum - mediu - de 1 ml; în lobulul pulmonar pătrunde bronhiola intralobulară care se ramifică, din ce în ce mai mult, ultimile ramificaţii, în număr de 5o-8o pentru fiecare lobul, numindu-se bronhiole respiratorii (terminale sau bronhiole acinoase). Bronhiolele respiratorii dau naştere la ductele alveolare, care prezintă numeroase umflături numite saculi alveolari (infundibuli alveolari) prevăzute cu alveole pulmonare.

Acinii pulmonari sînt saci mici ovoizi sau piramidali, de 1-2 mm lărgime, suspendaţi de bronhiola acinoasă care, după un scurt traiect, prezintă o îngustare urmată de o dilatare, numită vestibul, de unde pleacă patru sau cinci conducte alveolare ce se termină în fund de sac, alcătuind infundibulii pulmonari. Atît ductele alveolare cît şi infundibulii pulmonari sînt prevăzuţi cu alveole pulmonare, care sînt dilataţii mici de 1/1o - 2/1o mm, deschise în ductele alveolare. Numărul alveolelor este imens, aproximativ 15o milioane pînă la 4 miliarde, suprafaţa respiratorie fiind considerată la 8o pînă la 13o m^2.

Fără a intra în detalii histologice descriptive, se poate afirma că structura alveolelor pulmonare este adaptată, în cel mai înalt grad, proceselor de difuziune a gazelor, realizînd schimbul de oxigen şi bioxid de carbon, dintre aerul alveolar şi sîngele pulmonar.

III. Sistemul vascular şi nervos al pulmonilor

Vasele pulmonilor alcătuiesc două circulaţii: una funcţională şi alta nutritivă.

A. Circulaţia funcţională, numită şi circulaţia publică al lui Lushcka, deserveşte funcţia respiratorie a pulmonului, constituind circulaţia mică a sistemului sanguin, sau vasele hematozei; începe din ventriculul drept şi se termină în atriul stîng, fiind reprezentată de trunchiul pulmonar arterial şi venele pulmonare.

- Trunchiul pulmonar (truncus pulmonalis) transportă sîngele venos de la ventriculul drept către pulmoni; caracterul principal al distribuţiei arteriale intrapulmonare este fidelitatea sa

faţă de distribuţia arborelui bronhic, urmînd toate ramificaţiile bronhiilor pînă la lobuli. De la bronhia subsegmentară, cuplu bronhie-arteră este inseparabil, datorită unei teci conjunctive care le uneşte, constituind împreună cu plexul venos înconjurător şi vasele limfatice - pediculii secundari; variabilitatea acestor pediculi este extrem de mare, motiv pentru care nu au putut fi încă sistematizaţi.

Diviziunile arterelor pulmonare ajunse la lobuli, pătrund prin vîrfurile lor şi se ramifică, devenind artere lobulare care emit ramuri colaterale şi terminale, epuizîndu-se într-o reţea bogată capilară alveolară, ca o împletitură, pe suprafaţa alveolelor.

- Venele pulmonare închid circuitul circulaţiei mici, aducînd sîngele oxigenat la atriul stîng; ele rezultă din capilarele reţelei alveolare şi ale reţelei bronhice; converg spre periferia lobulului, unde se formează venele perilobulare, care trec în spaţiile interlobulare, se unesc cu cele vecine, alcătuind venele interlobulare. Din reţeaua capilară bronhiolară se formează venele bronhopulmonare, iar din reţeaua superficială a plămînului se constituie venele pleuropulmonare; ambele categorii de vene se varsă în venele interlobulare (fig.11).

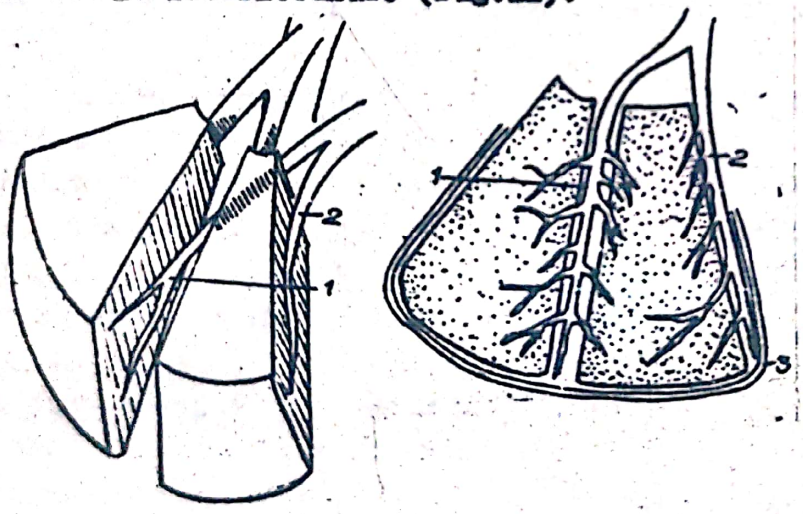

Fig.11 - Originea venelor pulmonare.
1=vene interlobulare,
2=vene bronhopulmonare,
3=vene pleuropulmonare.

Venele interlobulare continuă să formeze trunchiuri din ce în ce mai mari, aşezate în axul conjunctiv al segmentului avînd poziţie opusă faţă de arteră (arteră, bronhie, venă). Din toate venele colectoare rezultă cele patru vene pulmonare, două pentru fiecare parte, una superioară şi alta inferioară.

Din punct de vedere al raporturilor, venelor pulmonare li se

distingː- o porţiune extrapericardică, lungă de aproximativ 1 cm şi - o porţiune intrapericardică, lungă de 5 mm; vărsarea venelor pulmonare se face pe peretele posterior al atriului stîng.

- Vena pulmonară dreaptă superioară este elementul cel mai anterior al pedicululuí pulmonar, cu calibrul mediu de 16 mm; colectează sîngele din lobul superior şi mijlociu, iar rădăcinile sale se reunesc în afara hilului (fig.12).

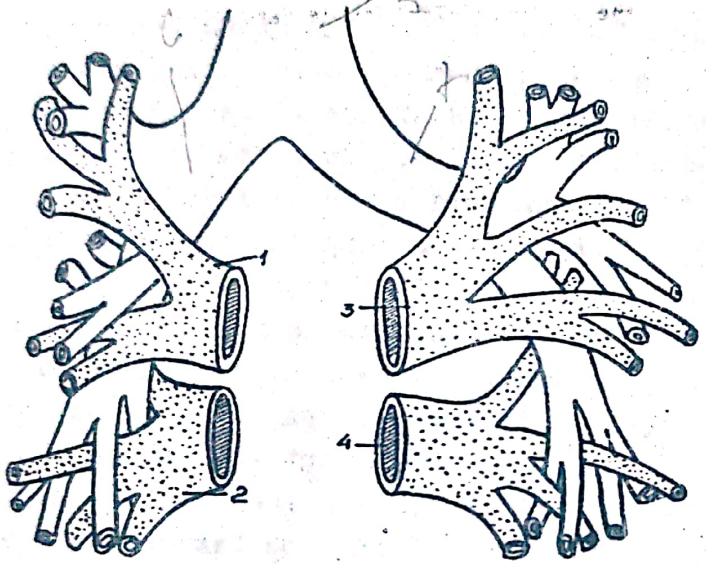

Fig.12 - Venele pulmonare.
1=vena pulmonară dreaptă superioară,
2=vena pulmonară dreaptă inferioară,
3=vena pulmonară stîngă superioară,
4=vena pulmonară stîngă inferioară,
5=traheea,
6=arborele bronhic drept,
7=arborele bronhic stîng.

- Vena pulmonară dreaptă inferioară este mai subţire decît cea superioară, cu calibru de 14 mm, fiind elementul cel mai inferior al pedicululuí pulmonar, care ia naştere, adesea, sub forma unui trunchi unic posteroinferior locului de pătrundere a bronhiei în lobul inferior.

- Vena pulmonară stîngă superioară este mai groasă decît la dreapta; se formează din confluenţa a patru rădăcini, fiind elementul cel mai anterior al pedicululuí pulmonar, neacoperind în totalitate artera corespunzătoare. După constituire, vena pulmonară stîngă superioară, se îndreaptă inferior şi la dreapta, se angajează posterior de trunchiul pulmonar şi pătrund în pericard.

- Vena pulmonară stîngă inferioară este similară cu cea din dreapta, luînd naştere la fel şi în acelaşi loc ca şi ea, constituind elementul cel mai inferior al pedicululuí.

B. Circulaţia nutritivă, numită şi circulaţia particulară al lui Luschka, asigură hrănirea elementelor componente ale pulmonilor,

fiind alcătuită din arterele şi venele bronhice.

- Arterele bronhice (arteriae bronhiales) iau naştere din aorta toracică, fie printr-un trunchi comun, fie separat, în număr de două sau trei; de la origine, fiecare arteră bronhică se îndreaptă inferior, lateral şi posterior spre faţa posterioară a bronhiei respective, unde se plasează împreună cu venele bronhice şi plexul pulmonar. Arterele bronhice pătrunse în parenchimul pulmonar se distribuie ca şi bronhiile, al căror traiect îl urmează numai pînă la lobulii pulmonari, deoarece acestea primesc sînge din artera pulmonară. Arterele bronhice se distribuie la: arborele bronhic intrapulmonar, arterele şi venele pulmonare, la nodulii limfatici, la ţesutul conjunctiv intrapulmonar şi la pleura viscerală; reţeaua capilară a arborelui bronhic se situiază în tunica musculară şi în submucoasă, unde asigură nutriţia ţesuturilor pulmonare.

- Venele bronhice adună sîngele din peretele vaselor pulmonare de la ţesutul interstiţial, nodulii limfatici şi de la ramurile bronhice supralobulare; ele urmează traiectul invers arterelor şi, la nivelul hilului pulmonar, se găsesc grupate în 1-2 sau 3 trunchiuri venoase, pentru fiecare pulmon, plasate posterior bronhiilor extrapulmonare. Venele bronhice sînt avalvulate, se anastomozează cu venele pulmonare şi transportă sîngele neoxigenat în vena azigos (cele din partea dreaptă) şi în vena hemiazigos (cele din partea stîngă).

In acest mod se încheie unul din drumurile de întoarcere a sîngelui care a servit nutriţia plămînului, căci a doua cale este constituită de sistemul limfatic.

Sistemul limfatic al pulmonului începe la nivelul alveolelor, sub formă de capilare limfatice, neuniform calibrate, ce se împletesc cu reţeaua capilarelor sanguine în septurile interalveolare, după care se adună în vase mai mari, alcătuiesc plexuri limfatice interacinoase, de unde limfa este condusă spre plexul perivascular şi peribronhic din septurile interlobulare.

Limfa conţinută în capilarele limfatice are o dublă origine: - o parte provine din conţinutul vaselor nutritive şi - a doua parte este alveolară, provenind din conţinutul vaselor funcţionale, extravazată în timpul expansiunii inspiratoare a pulmonului.

- Vasele limfatice ale parenchimului pulmonar se dispun

în două rețele:-pleurală superficială, care adună limfa și de la straturile corticale pulmonare și - peribronhovasculară profundă. Vasele limfatice rezultate din cele două rețele sînt vase valvulate, cu aspect moniliform, care merg împreună cu pediculii bronhovasculari, în țesutul conjunctiv din jurul bronhiilor: circulația limfei este datorată acestei vecinătăți, prin tracțiunile și compresiunile ritmice exercitate asupra vaselor limfatice, de mișcările respiratorii și de pulsațiile arteriale.

Pe traiectul lor, căile limfatice trec printr-o serie de formațiuni reprezentate de: mici îngrămădiri de celule limfoide = puncte limfoide, la nivelul alveolelor pulmonare; noduli limfatici juxtabronhici, la nivelul ramurilor bronhice; prin nodulii limfatici intrapulmonari, la nivelul bronhiilor segmentare și prin noduli limfatici hilari, iar mai departe prin nodulii traheobronhici.

După Rouvière, se disting trei teritorii limfatice principale pentru fiecare plămîn: (fig.13):

- <u>Pulmonul drept</u>:

a. Teritoriul superior reprezentat de regiunea anteromedială a lobului superior, a cărui limfatice sînt tributare nodulilor laterotraheali drepți, în special nodulul limfatic a venei azigos.

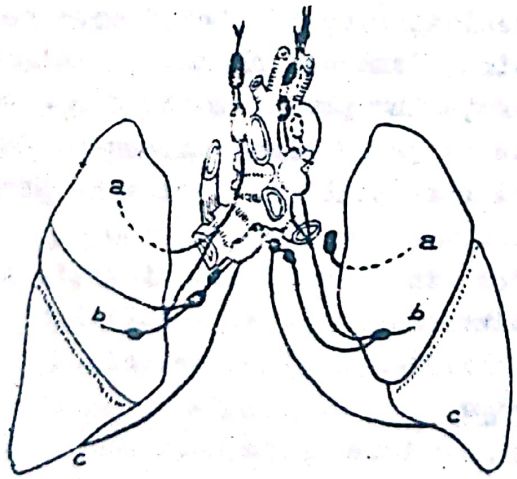

Fig.13 - Teritoriile limfatice pulmonare.
a=teritoriul superior,
b=teritoriul mijlociu,
c=teritoriul inferior.

b. Teritoriul mijlociu corespunde regiunii posterolaterale a lobului superior, lobului mijlociu în întregime și regiunii apicale a lobului inferior; limfaticele acestui teritoriu drenează către nodulii laterotraheali drepți, și intertraheobronhici.

c. Teritoriul inferior este reprezentat de porţiunea bazală a lobului inferior, care îşi drenează limfa la nodulii traheobronhici.

- Pulmonul stîng:

a. Teritoriul limfatic superior este reprezentat de regiunea apicală a lobului superior; limfaticele se drenează în nodulii laterotraheali stîngi, unde se individualizează nodulul limfatic al canalului arterial al lui Engel, precum şi în nodulii ansei nervului laringeu recurent stîng.

b. Teritoriul limfatic mijlociu cuprinde regiunea bazală a lobului superior şi regiunea apicală si mijlocie a lobului inferior; limfa de la aceste nivele se drenează în nodulii laterotraheali stîngi si intertraheobronhici.

c. Teritoriul limfatic inferior este reprezentat de regiunea bazală a,lobului inferior, care drenează limfa în nodulii bifurcaţiei traheei; de remarcat faptul că acest teritoriu poate drena limfa şi în nodulii care primesc limfa de la pulmonul drept.

Inervaţia pulmonilor

Filetele nervoase vegetative ale pulmonilor provin din nervii vagi şi din lanţurile simpatice toracice. In componenţa fibrelor nervoase pulmonare se găsesc fibre senzitive centripete, fibre eferente secretorii, vasomotoare şi bronhomotoare.

- Nervii de proveniență vagală sînt foarte numeroşi; pornesc din vagul drept şi stîng, formează plexurile pulmonare, dispuse în jurul bronhiilor, pe faţa lor posterioară, din care pornesc ramuri pentru arborele bronhic şi parenchimul pulmonar. In inervaţia pulmonului, nervul vag are o contribuţie capitală, preponderentă, morfologic şi funcţional.

- Nervii de origine simpatică sînt mai puţin numeroşi, fiind ramuri din ganglionii simpatici cervicali inferiori şi din al doilea, al treilea şi al patrulea ganglion toracic.

IV. Interstiţiul pulmonar

Reprezintă ţesutul conjunctivoelastic care se găseşte printre formaţiunile aeriene şi vasculonervoase, care conferă pulomilor extensibilitatea şi elasticitatea lor.

Interstiţiul pulmonar pătrunde prin hilul pulmonar, însoţind căile aeriene şi vasculare; în interiorul pulmonilor el se organi-

zează sub formă de teci conjunctive peribronhovasculare până la nivelul lobulilor pulmonari, care sînt înconjuraţi de o pătură de ţesut conjunctivoelastic, denumit septul interlobular. De la aceasta pleacă sîteva lame incomplete, pînă la periferia lobulilor, divizîndo într-o serie de compartimente mici, cu aspect hexagonal, vizibile pe suprafaţa pulmonilor.

Septurile interlobulare sînt subţiri la copil, dar bogate în fibre elastice; la adult şi bătrîn, ele conţin fibre mai groase, care se încarcă cu particule minerale, producînd silicoza.

La nivelul anumitor zone din parenchimul pulmonar, septurile interlobare sînt foarte subţiri, uneori discontinui, cu spaţii, la nivelul cărora pereţii alveolari sînt în contact unii cu alţii, loc unde se stabilesc comunicaţii interalveolare, realizîndu-se o circulaţie lobulară colaterală, importantă în procesele de obstrucţie bronhică.

Examenul dispozitivului conjunctivoelastic dă posibilitatea de diferenţiere a caracterelor structurale dintre centrul şi periferia pulmonului; în acest sens, se descrie, la nivelul fiecărui pulmon două componente: nucleul şi mantaua:

- <u>Nucleul</u> este porţiunea centrală, situată în vecinătatea hilului pulmonar, fiind constituit din: - bronhii lobare care se împart pînă la a patra generaţie; - din vase sanguine funcţionale şi nutritive; - vase şi noduli limfatici; cît şi ţesut conjunctiv component al interstiţiului pulmonar.

La periferia nucleului pulmonar apar lobulii rudimentari care ocupă spaţiile lăsate libere între formaţiunile menţionate mai sus; aceşti lobuli sînt limitaţi în funcţia lor respiratorie de către formaţiile rigide din componenţa nucleului. Lobulii respectivi sînt aeraţi de canale care au o emergenţă în unghi obtuz din bronhia principală, motiv pentru care orificiile conductelor aeriene se astupă cu uşurinţă de către secreţiile bronhice.

- <u>Mantaua</u> este porţiunea periferică care înconjură nucleul cu un strat de parenchim pulmonar, gros de 4 cm, alcătuită din două etaje suprapuse de lobuli, separaţi printr-o suprafaţă de contact, paralelă cu baza lobulilor, loc unde se plasează venele interlobulare.

Toţi lobulii pulmonari, cuprinşi în mantaua pulmonară, fac parte dintr-un ansamblu elastic care nu este limitat de nici o for-

maţie fibroasă rigidă; ei sînt lobulii cu cele mai mari posibilităţi ventilatorii, cu rol deosebit în respiraţie, fiind ventilaţi de două categorii de bronhiole: - unele lungi şi rectilinii, - altele oblice, curbe şi răsucite; ultimile se distribuie la lobulii pulmonari care, ar favoriza, prin dispoziţia lor, apariţia proceselor inflamatorii cît şi a celor atelectazice.

Organizarea pulmonară

Parenchimul pulmonar, cu elementele sale componente descrise, este organizat în unităţi morfologice şi morfofuncţionale: lobi, segmente, subsegmente şi lobulii pulmonari.

- Lobii pulmonari sînt unităţi anatomice macroscopice, acoperite de pleura pulmonară, care se insinuiază, la nivelul fisurilor, alcătuind pleura şi spaţiile interlobare; posedă un pedicul bronhovascular propriu, anexat pedicululuí pulmonar şi un sistem conjunctivoelastic de tracţiune, care îl menţine în permanenţă deschis, asigurînd funcţionarea sa.

- Segmentele pulmonare sînt unităţile morfologice, funcţionale şi anatomoclinice ale pulmonilor, reprezentate de o porţiune din parenchimul pulmonar, tributară unei bronhii, separată de alte porţiuni ale aceluiasi lob, printr-o scizură rudimentară sau o lamă de ţesut conjunctiv. Segmentul pulmonar este şi o unitate funcţională, deoarece posedă un pedicul propriu, constituit din bronhie, arteră, venă, limfatice şi nervi.

Segmentul pulmonar este si o unitate anatomopatologică sau fiziopatologică deoarece, în clinică, s-a observat că majoritatea afecţiunilor pulmonare inflamatorii au tendinţa să se localizeze, cu predilecţie într-o anumită porţiune şi să nu ocupe tot lobul, respectînd teritoriul segmentelor de ventilaţie vecine.

Pulmonul drept are lo teritorii segmentare:

A. Lobul superior, deservit de bronhia lobară superioară, divizată în cele trei bronhii segmentare, posedă următoarele segmente (fig.14):

- Bronhia segmentară apicală ventilează segmentul apical (segmentum apicale) sau supraclavicular, cu vîrful spre hil si baza spre vîrful pulmonului; este afectat frecvent de infecţia tuberculoasă.

- Bronhia segmentară posterioară ventilează segmentul posterior (segmentum posterius), cu vîrful spre hil şi baza

posterioară (axilo-supraspinoasă); este mai puțin ventilat.

- Bronhia segmentară anterioară se distribuie la segmentul anterior (segmentum anterius), situat cu vîrful spre hil și baza subclavicular, de la stern pînă la linia axilară anterioară, iar inferior, pînă la coasta a 3-a.

- La nivelul lobului superior drept mai poate exista o bronhie segmentară laterală, care ventilează segmentul axilar (inconstant), cu vîrful spre hil și baza axilară, intercalat între cele trei segmente ale lobului superior drept și fisura orizontală.

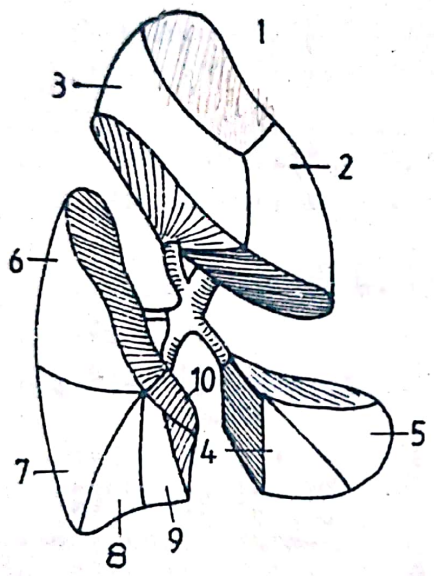

Fig.14 - Segmentele pulmonului drept.

a=lobul superior,
1=segmentul apical,
2=segmentul posterior,
3=segmentul anterior,
b=lobul mijlociu,
4=segmentul medial,
5=segmentul lateral,
c=lobul inferior,
6=segmentul apical superior,
7=segmentul bazal medial (cardiac),
8=segmentul bazal anterior,
9=segmentul bazal lateral,
10=segmentul bazal posterior.

B. <u>Lobul mijlociu</u> este deservit de bronhia lobară mijlocie care se bifurcă în două bronhii segmentare, pentru teritoriile respective:

- Bronhia segmentară laterală ventilează segmentul lateral (segmentum laterale), cu vîrful hilar și baza axilară.

- Bronhia segmentară medială ventilează segmentul medial (segmentum mediale) ce corespunde regiunii mamare, pînă la stern.

C. <u>Lobul inferior</u> este ventilat de bronhia lobară inferioară cu cele șapte ramuri ale sale: trei ventrale inferioare și patru dorsale inferioare:

- Primul ram dorsal inferior constituie bronhia segmentară apicală care ventilează segmentul apical inferior (seg-

mentum apicale) sau al lui Nelson-Fowler, a cărui bază corespunde, pe torace, coastelor 4-8, la nivelul scapulei.

Bronhia segmentară bazală medială deserveşte segmentul bazal medial (segmentum bazale mediale) sau cardiac, plasat anterior de ligamentul pulmonar.

- Bronhiile ventrale inferioare 2, 3, 4 (bronhia segmentară bazală anterioară) ventilează segmentul bazal anterior (segmentum bazale anterius), în raport - superior - cu lobul mijlociu.

- Din bronhia lobară inferioară porneşte bronhia segmentară bazală laterală care este destinată segnentului bazal lateral (segmentum bazale laterale).

- Bronhiile dorsale inferioare 2,3,4 ventilează segmentul bazal posterior (segmentum bazale posterius), cel mai voluminos dintre segmentele inferioare.

Pulmonul stîng are 9 teritorii segmentare:(fig.15):

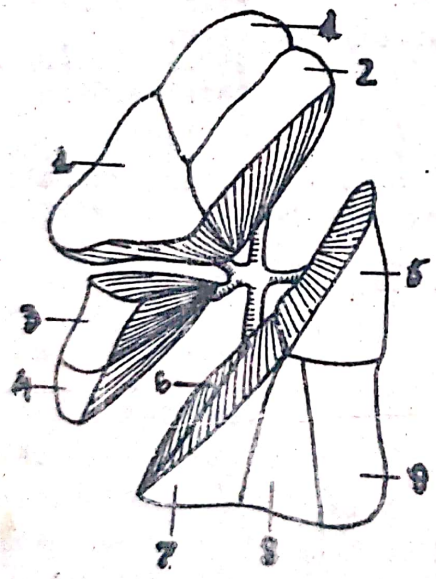

Fig.15 - Segmentele pulmonului stîng.

a=lobul superior,
1=segmentul apicoposterior,
2=segmentul anterior,
3=segmentul lingular superior,
4=segmentul lingular inferior,
b=lobul inferior,
5=segmentul apical superior,
6=segmentul bazal medial (cardiac),
7=segmentul bazal anterior,
8=segmentul bazal lateral,
9=segmentul bazal posterior.

A. Lobul superior este ventilat de bronhia lobară superioară stîngă, care se divide într-un ram ascendent pentru porţiunea sa superioară, numită culmen şi un ram descendent, pentru porţiunea sa inferioară, denumită lingula: - culmenul este echivalentul lobului superior al pulmonului drept, iar - lingula, a lobului mijlociu:

- Bronhia segmentară apicoposterioară ventilează segmentul apicoposterior (segmentum apicoposterior), omolog cu segmentul apical superior şi posterior drept.

- Bronhia segmentară anterioară deserveşte segmentul anterior (segmentum anterius).

- Bronhia lingulară superioară ventilează segmentul lingular superior (segmentul lingulare superior) omolog segmentului lateral drept.

Bronhia lingulară inferioară deserveşte segmentul lingular inferior (segmentum lingulare inferius), omolog segmentului medial drept.

B. Lobul inferior este alcătuit - ca şi în dreapta din cinci segmente, cu aceeaşi denumire şi distribuţie.

LOBII SI SEGMENTELE PULMONARE

Pulmon drept		Pulmon stîng	
A. Lobul superior drept		**A. Lobul superior stîng**	
		CULMEN	
1. Segmentul apical.	A	1. Segmentul apicoposterior.	AP
2. Segmentul posterior.	P		
3. Segmentul anterior.	A	2. Segmentul anterior.	A
B. Lobul mijlocia drept		**LINGULA**	
4. Segmentul lateral.	L	3. Segmentul lingular superior.	LS
5. Segmentul medial.	M	4. Segmentul lingular inferior.	Li
C. Lobul inferior drept		**B. Lobul inferior stîng**	
6. Segmentul apical inferior.	I	5. Segmentul apical inferior.	I
7. Segmentul bazal medial.	M	6. Segmentul bazal medial.	M
8. Segmentul bazal anterior.	A	7. Segmentul bazal anterior.	A
9. Segmentul bazal lateral.	L	8. Segmentul bazal lateral.	L
10. Segmentul bazal posterior.	P	9. Segmentul bazal posterior.	P

Cunoaşterea precisă a segmentelor pulmonare are o importanţă practică deosebită, deoarece dă posibilitatea de a se aprecia - clinic şi radiologic - sediul diferitelor afecţiuni pulmonare, care pot beneficia şi de tratamentul chirurgical prin intervenţiile cunoscute sub numele de segmentectomii.

PLEURA
(pleura)

Anatomie generală. Pleurele sînt membrane seroase care învelesc pulmonii şi tapetează pereţii interiori ai cavităţii toracice; există două pleure independente una de alta, cîte una pentru fiecare pulmon (fig.16).

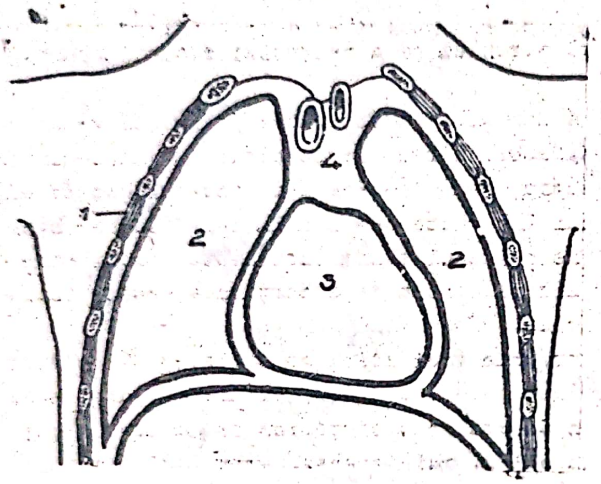

Fig.16 - Compartimentele seroase ale cavităţii toracice.

1=peretele toracic,
2=lojele pleuropulmonare,
3=loja pericardocardiacă,
4=mediastinul.

Ca orice membrană seroasă, pleura prezintă două foiţe: - pleura pulmonară (pleura pulmonalis) sau viscerală, care învelesţe pulmonul şi se insinuiază în fisurile interlobare şi - pleura parietală (pleura parietalis) care tapetează o parte din pereţii interiori ai cavităţii toracice; cele două foiţe pleurale se continuă una cu alta, la nivelul hilului pulmonar, pe faţa medială a pulmonului.

In mod normal, cele două foiţe vin în contact una cu alta, delimitînd între ele o cavitate închisă, denumită cavitatea pleurală (cavum pleurae), umectată de lichidul pleural care uşurează alunecarea pulmonilor în timpul respiraţiei.

Datele filo- şi ontogenetice. Pleura este un derivat al cavităţii celomice; în a 6-a săptămînă de viaţă intrauterină, se edifică diafragmul care separă cavitatea abdominală de cavitatea toracică şi, în acelaşi timp şi şanţurile pleuropericardice, care sînt compartimentate de către un sept în cele două pleure şi pericard.

Anatomie descriptivă

- Pleura pulmonară învelesţe suprafaţa pulmonului, în afară

de hilul pulmonar şi de rădăcina de inserţie pulmonară a ligamentului triunghiular, unde se reflectă cu pleura parietală. La nivelul fisurilor interlobare, pleura pulmonară pătrunde pînă în profunzimea planului fisural, separînd lobii pulmonului printr-o dublă foiţă, care individualizează lobii pulmonari.

- Pleura parietală tapetează cavitatea în care este conţinut pulmonul, se mulează pe suprafaţa interioară toracică, prezentînd aceleaşi porţiuni ca şi feţele pulmonului: costală, mediastinală, diafragmatică şi cupola pleurală (fig.17).

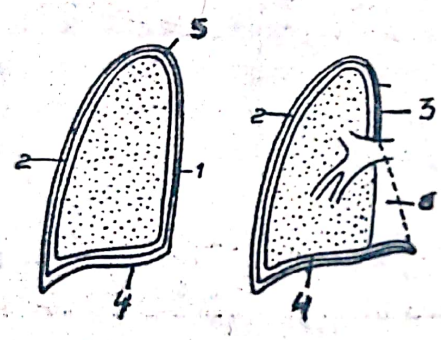

Fig.17 - Pleura parietală.
1=pleura
2=pleura costală,
3=pleura mediastinală,
4=pleura diafragmatică,
5=cupola pleurală,
6=ligamentul pulmonar.

- Pleura costală (pleura costalis) tapetează faţa medială a coastelor şi a spaţiilor intercostale; - posterior, se întinde pînă la feţele laterale ale corpilor vertebrali toracali, unde se continuă cu pleura mediastinală; - anterior, după ce a tapetat cartilajele costale ea se insinuiază posterior de stern şi vine în raport: - la exterior, cu muşchii intercostali interni şi intimi a fiecărui spaţiu, cu muşchiul transversul toracic, vasele toracice interne cu pachetele vasculonervoase intercostale, cu venele azigos şi lanţul simpatic toracic; - la exterior, pleura costală este dublată de un ţesut celular condensat, care constituie fascia viscerală (endotoracică), prin intermediul căreia aderă la peretele toracic.

- Pleura mediastinală (pleura mediastinalis) este segmentul care acoperă, prin faţa sa medială, organele mediastinale, iar prin faţa sa laterală, corespunde pulmonilor (fig.18).

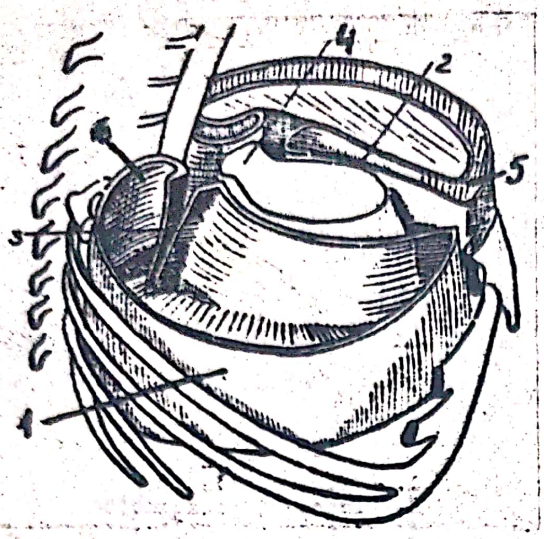

Fig.18 - Pleura mediastinală.
1=pleura costală,
2=pleura mediastinală,
3=ligamentul pulmonar,
4=mediastinul,
5=recesul costomediastinal anterior,
6=recesul costomediastinal posterior.

- Pleura mediastinală dreaptă acoperă pericardul, nervul frenic drept, vena cavă superioară, crosa venei azigos, trunchiul arterial brahiocefalic, flancul drept al traheei şi esofagului şi porţiunea ascendentă a venei azigos, între care se insinuează şi delimitează recesul interazigoesofagian (fig.19).

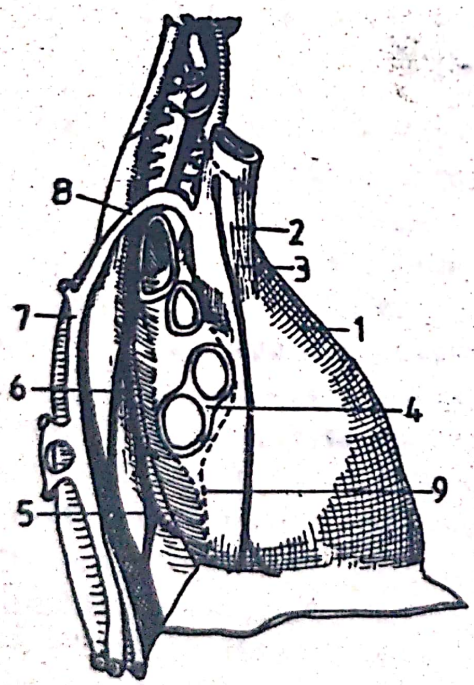

Fig.19 - Pleura mediastinală dreaptă.
1=pericardul fibros,
2=vena cavă superioară,
3=nervul frenic drept,
4=pedicolul pulmonar drept,
5=nervul vag drept,
6=esofagul toracic,
7=vena azigos,
8=crosa venei azigos,
9=ligamentul pulmonar.

- Pleura mediastinală stângă acoperă pericardul fibros, nervul frenic stâng cu vasele diafragmatice superioare, arcul aortei, artera subclaviculară stângă, iar mai posterior,

esofagul toracic şi aorta descendentă, între care pleura mediastinală delimitează recesul interaorticoesofagian (fig.2e). Recesurile interaorticoesofagian şi azigoesofagian sînt unite, adesea între ele, prin ligamentul interpleural al lui Marcacv.

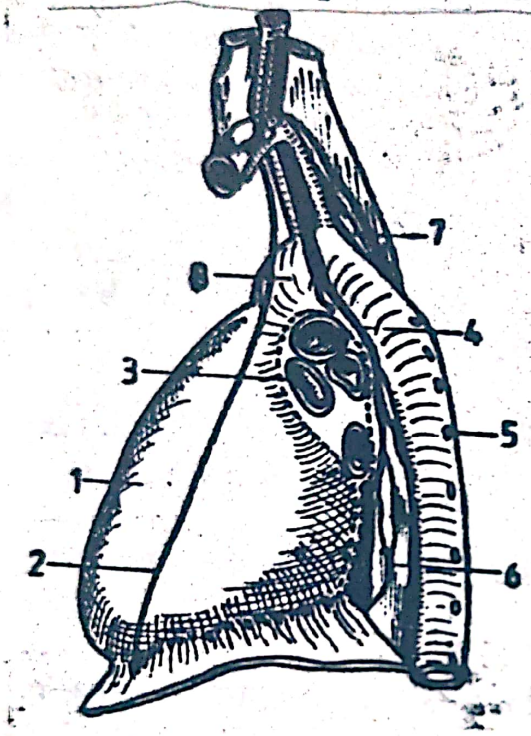

Fig.2e - Pleura mediastinală stîngă.

1-pericardul fibros,
2-nervul frenic stîng,
3-pediculul pulmonar stîng,
4-nervul vag stîng,
5-aorta descendentă,
6-esofagul toracic,
7-ductul toracic,
8-arcul aortei.

Pleura mediastinală, la nivelul pedicululuí pulmonar, se reflectă spre feţele mediale ale pulmonilor continuîndu-se cu pleura pulmonară, formînd o teacă seroasă pedicululuí pulmonar. Inferior de aceasta, pleura mediastinală se reflectă pe venele pulmonare inferioare şi pe vasele limfatice, alcătuind ligamentul pulmonar (lig. pulmonale) sau triunghiular, plasat în plan frontal, la limita dintre mediastinul anterior şi posterior.

- Pleura diafragmatică (pleura diaphragmatica) este mai subţire şi tapetează o parte din faţa superioară a cupolei diafragmului, de care aderă intim (fig.17).

- Pleura diafragmatică dreaptă acoperă foliola dreaptă a centrului tendinos, pînă la marginea dreaptă a orificiului venei cave inferioare şi toată partea cărnoasă a diafragmului care este situată anterior, lateral şi posterior de această foliolă.

- Pleura diafragmatică stîngă tapetează 2/3 posterolaterale ale foliolei stîngi şi toată parţiunea cărnoasă din diafragmul învecinat.

De ambele părţi, pleura diafragmatică se reflectă şi se continuă - lateral, cu pleura costală, constituind recesul costodiafragmatic (recessus costodiaphragmaticus) sau sinusul costodiafragmatic, iar, medial, cu pleura mediastinală; între cele două pleure diafragmatice se află porţiunea din muşchiul diafragm tapetată de pericardul fibros.

- Cupola pleurală (cupula pleurae) sau domul pleural este partea cea mai înaltă a pleurei parietale care se află superior de vîrful pulmonului şi de prima coastă, pe care o întrece - anterior, cu 3,5 cm şi extremitatea medială a claviculei cu 2,5 cm. Cupola pleurală este fixată de schelet prin fascicule fibroase şi musculare, alcătuind aparatul suspensor al lui Sébileau, format din trei elemente fibroase: ligamentul vertebropleural, transversopleural şi costopleural şi de muşchiul scalen anterior şi micul scalen al lui Albinus şi Winslow.

- Recesurile pleurale sînt răsfrîngerile realizate la continuarea celor trei părţi componente ale pleurei parietale: costală, diafragmatică şi mediastinală:

- Recesul costomediastinal anterior (recessus costomediastinalis anterior) sau retrosternal corespunde liniei de reflexie anterioare a pleurei costale cu cea mediastinală; se întinde de la articulaţia sternoclaviculară la al 7-lea cartilaj condrosternal, de unde se continuă cu recesul costodiafragmatic, fiind mascat, în mare parte, de stern, cartilajele costale şi muşchiul transvers al sternului (fig.18).

- Recesul costomediastinal posterior (recessus costomediastinalis posterior) sau laterovertebral este situat la nivelul şanţului costovertebral, de la gîtul primei coaste la cel de-al 11-lea spaţiu intercostal.

- Recesul costodiafragmatic (recessus costodiaphragmaticus) se formează la răsfrîngerea pleurei costale cu cea diafragmatică; se întinde - anteroposterior, de la al 7-lea cartilaj costal la gîtul celei de-a 12-a coaste.

Anatomie funcţională

Pleura are rolul de a transforma mişcarea de frecare în mişcare de alunecare şi realizarea solidarizării pulmonului la pereţii toracelui, în mişcările respiratorii, fiind constituită dintr-un înveliş endotelial şi un substrat conjunctivoelastic.

APARATUL DIGESTIV

(Apparatus digestorius)

Este alcătuit din totalitatea organelor care îndeplinesc funcţia de digestie şi absorbţie a nutrimentelor, materializate în tubul digestiv şi glandele sale anexe.

Diafragmul toracoabdominal individualizează, prin prezenţa sa, două segmente principale ale aparatului digestiv: supra- şi subdiafragmatic, cu structură şi funcţii diferenţiate.

SEGMENTUL SUPRADIAFRAGMATIC AL APARATULUI DIGESTIV

Este porţiunea mai slab reprezentată, cu rol de introducere a alimentelor şi transportul lor până în stomac, constituit fiind din cavitatea bucală, faringe şi esofag.

La animalele acvatice, acest segment reprezenta porţiunea iniţială a aparatului de import, cu rol de introducerea alimentelor şi a gazelor respiratorii, din apa mediului înconjurator; trecerea la viaţa terestră şi aeriană determină separarea apartului alimentar, efectuat prin aparatul digestiv, de circulaţie a gazelor respiratorii - realizată de aparatul respirator (singura reminiscenţă a existenţei aparatului de import o reprezintă faringele, cale mixtă aerodigestivă).

Structura segmentului supradiafragmatic al aparatului digestiv este adaptată morfofuncţional solicitărilor mecanice şi de transport, fiind constituit din organe, a căror pereţi sînt alcătuiţi din patru tunici:

1. Tunica externă este denumită adventicea, constituită din ţesut conjunctiv lax, care face separarea de organele vecine şi permite mobilitatea lor.

2. Tunica musculară (tunica muscularis) este alcătuită din fibre musculare striate până la 1/2 superioară a esofagului, cu rol în masticaţie şi deglutiţie şi, fibre musculare netede în 1/2 inferioară a esofagului.

3. Tunica submucoasă (tela submucosa) este constituită din ţesut conjunctiv lax, care permite alunecarea mucoasei.

4. Tunica mucoasă (tunica mucosa) este adaptată pentru deglutiţia balurilor alimentare, aceasta fiind dintr-un epiteliu pavimentos stratificat şi un corion cu glande mucoase, ţesut conjunctiv, vase şi nervi.

Vascularizaţia segmentului subdiafragmatic al tubului digestiv este caracteristică: - arterele au o dispoziţie segmentară, provenite din sistemul carotidian şi aorta toracică; ramurile arteriale nu constituie arcade paradigestive; - venele sînt tributare venei cave superioare, iar - limfaticele sînt colectate de ductul toracic şi ductul limfatic drept.

Inervaţia segmentului supradiafragmatic al tubului digestiv este somatobranhială (nervii cranieni V, VII, IX şi X) şi vegetativă, din simpaticul cervical şi parasimpaticul cranian prin nervii vagi

ESOFAGUL
(Esophagus)

Anatomie generală. Este porţiunea din tubul digestiv care continuă faringele şi ajunge - prin intermediul cardiei - la stomac.

Date filo- şi ontogenetice. Esofagul ia naştere din segmentul cefalic al intestinului primitiv; iniţial, limitele esofagului erau imprecise: - superior, se continua, fără limită de trecere cu faringele, iar, - inferior, limita se contureaza în momentul apariţiei dilataţiei gastrice. Esofagul, scurt la început, capătă o dezvoltare considerabilă o dată cu edificarea gîtului şi creşterea trunchiului embrionului şi fătului. Datorită dezvoltării organelor respiratorii din partea anterioară a tubului digestiv, este posibil ca un segment limitat de esofag să nu se dezvolte, realizînd malformaţia congenitală, denumită atrezie esofagiană, care în majoritatea cazurilor se asociază cu o fistulă esofagotraheală.

Anatomie descriptivă

- Limita superioară a esofagului corespunde unui plan care trece prin marginea inferioară a cartilajului cricoid, plan ce corespunde vertebrei C_6.

- Limita inferioară este cardia, prin care se deschide în stomac, la nivelul vertebrei T_{10}.

- Situaţie: iniţial, esofagul ocupă partea inferioară a gîtului, după care coboară în torace, în mediastinul posterior, străbate muşchiul diafragm şi, după un scurt traiect, ajunge la stomac; în acest fel, esofagului i se disting trei porţiuni:

- Esofagul cervical (pars cervicalis) se întinde de la vertebra C_6 la vertebra T_2.

- Esofagul toracic (pars thoracica) este cuprins între vertebra T_2 pînă la vertebra T_{10}.

- Esofagul abdominal (pars abdominalis) este situat între diafragm şi stomac.

- Traiect: în drumul său, esofagul prezintă curburi în plan sagital cît şi în plan frontal:

- In plan sagital, esofagul se află anterior de coloana vertebrală, apoi începînd de la vertebra T_4 se îndepărtează de coloana vertebrală şi cedează locul aortei toracice; de la acest nivel, esofagul va constitui coarda arcului format de coloana vertebrală toracală.

- In plan frontal, esofagul are un traiect sinuos: - la origine este situat pe linia mediană, după care se deplasează la stînga între vertebra T_1 şi T_4; ocupă din nou planul median prevertebral, fiind împins de aortă se deplasează spre dreapta pînă la vertebra T_7, de unde se situează la stînga liniei mediane, poziţie pe care o păstrează pînă la pătrunderea în stomac.

In tot acest parcurs, esofagul este fixat la nivelul faringelui, al inelului diafragmatic şi al cardiei.

- Dimensiuni: lungimea esofagului este de 25 cm, repartizaţi: porţiunea cervicală 5-8 cm, porţiunea toracală 16-2o cm, iar porţiunea abdominală 3-4 cm. Calibrul esofagului este neregulat deoarece prezintă porţiuni dilatate, delimitate de trei îngustări: - cricoidiană sau gura esofagului a lui Killian, de 14-16 mm; - bronhoaortică la locul unde flandul stîng al esofagului are raport cu bronhia stîngă şi cu arcul aortei, este de 15-17 mm şi - strîmtoarea diafragmatică de 16-19 mm.

Conformaţie exterioară şi raporturi

- Esofagul cervical are numeroase raporturi:

- Anterior, cu traheea cervicală, pe care o depăşeste în partea stîngă; cu glanda tiroidă şi cu elementele regiunii subhioidiene.

- Posterior, cu coloana vertebrală, de care este separat prin spaţiul retrofaringoesofagian al lui Henoke.

- Lateral, cu lobii glandei tiroide, raport mai pronunţat la stînga (se pot întîlni şi glande tiroide inelare care înconjură complet esofagul). Raporturi mai îndepărtate, are esofagul cu pachetul vasculonervos al gîtului şi cu nervii laringei recurenţiali: la dreapta, nervul se află în unghiul traheoesofagian, iar la stînga pe faţa anterioară a esofagului.

- Esofagul toracic, din punct de vedere al raporturilor poate fi divizat după criterii diferite în: - segment suprabronhic, faţă de originea bronhiei stîngi; - segment prevertebral şi preaortic, după raporturile feţei sale posterioare; - segment supraazigoaortic, în funcţie de raporturile marginilor laterale, care sînt încrucişate de crosele venei azigos şi a aortei.

Esofagul supraazigoaortic, cuprins între vertebra T_2 şi T_4, are următoarele raporturi:

- Anterior, cu traheea toracică de care este unit prin fibre musculare traheoesofagiene.

- Posterior, cu spaţiul celular al mediastinului posterior, unde se află ductul toracic şi arterele intercostale drepte.

- Lateral drept, are raport cu trunchiul arterial brahiocefalic, nervul vag drept şi pleura mediastinală dreaptă.

- Lateral stîng, esofagul este acoperit de pleura mediastinală stîngă, aflîndu-se în aria unui triunghi cu baza inferioară, descris de Poirier, delimitat - inferior de cresa aortei, - anterior de artera subclaviculară şi - posterior de reliefurile corpilor vertebrelor T_2 şi T_3; în aria acestui triunghi, esofagul poate fi descoperit, după incizia pleurei mediastinale, fiind încrucişat pe marginea sa stîngă de vena azigos accesorie; la acest nivel se află şi ductul toracic (fig.21).

Esofagul interazigoaortic începe de la cresa venei azigos şi arcul aortei, avînd următoarele raporturi:

- înterior, cu faţa posterioară a originei bronhiei stîngi, care îl separă de ramul stîng al arterei pulmonare, cu artera bronhică dreaptă, care încrucişează faţa sa anterioară, cu nodulii limfatici traheobronhiali şi, prin intermediul sinusului oblic al pericardului, cu faţa posterioară a atriului stîng şi cu venele

pulmonare stîngi.

- Posterior, aorta trece progresiv înapoia esofagului, ocupînd spaţiul retroesofagian, împreună cu vena azigos şi ductul toracic.

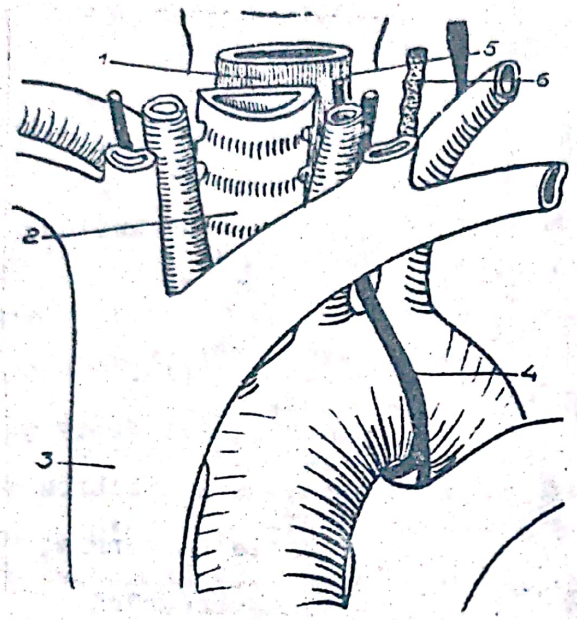

Fig.21 - Esofagul supraazigoaortic.
1=esofagul,
2=traheea,
3=vena cavă superioară,
4=nervul vag stîng,
5=nervul laringeu recurent stîng,
6=ductul toracic.

Cele două pleure mediastinale înveleşe esofagul, ca într-o teacă, alcătuind două recesuri: interazigoesofagian - de partea dreaptă şi interaorticoesofagian - de partea stîngă; dintre aceste recesuri, primul este mai profund şi apropiat de al doilea la nivelul vertebrei T_{10}, unite prin ligamentul lui Morosov (fig.22).

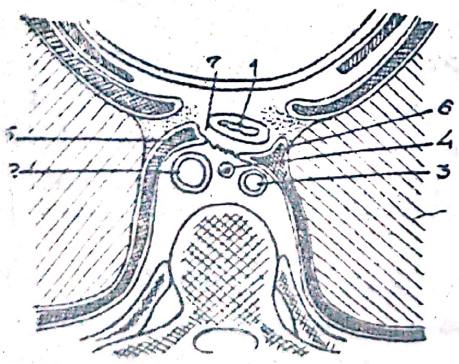

Fig.22 - Raporturile esofagului interazigoaortic.
1=esofagul,
2=artera aortă,
3=vena azigos,
4=ductul toracic,
5=recesul interaorticoesofagian,
6=recesul interazigoesofagian,
7=ligamentul interpleural al lui Morosov.

Nervii vagi se apropie de esofag pe măsură ce coboară către abdomen; vagul drept ia contact cu esofagul la nivelul vertebrei

T_5, pe cînd vagul stîng la nivelul vertebrei T_8, nivel de la care rămîn în contact intim cu peretele esofagului pînă la cardia (fig. 23).

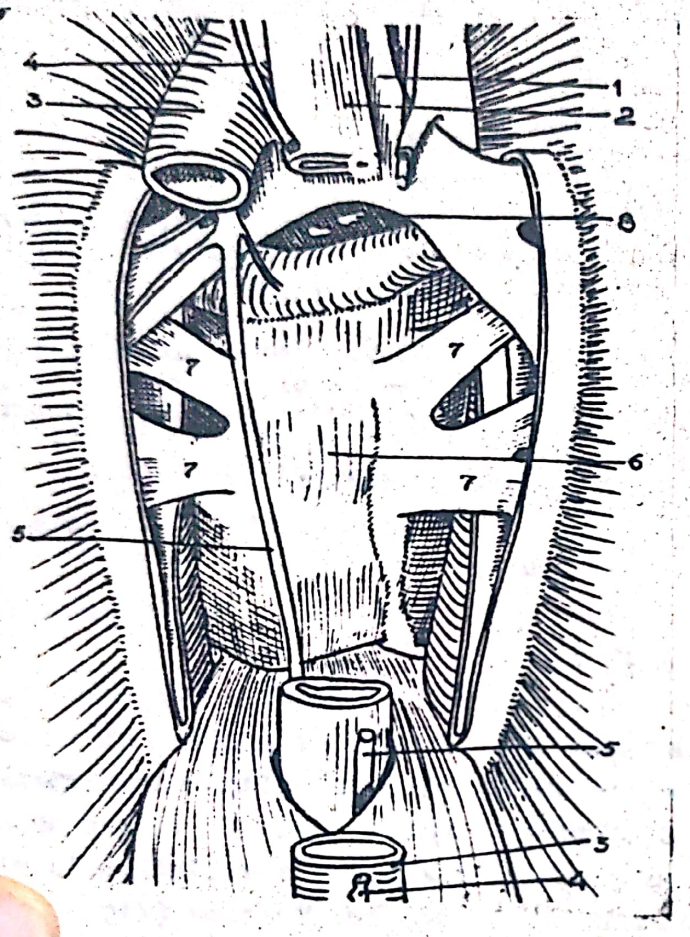

Fig.23 - Raporturile esofagului cu nervii vagi.

1=traheea toracală,
2=esofagul interazigoaortic secţionat,
3=aorta toracică secţionată,
4=ductul toracic secţionat,
5=nervul vag drept şi stîng,
6=pericardul fibros şi atriul stîng,
7=venele pulmonare,
8=nodulii limfatici intertraheobronhici.

Nervii vagi, după ce au încrucişat posterior pediculii pulmonari, îşi schimbă poziţia lor iniţială: cel drept trece pe faţa posterioară a esofagului, pe cînd cel stîng pe faţa sa anterioară; la acest nivel anastomozele dintre cei doi vagi devin frecvente, încît formează plexul periesofagian.

- Lateral stîng, esofagul interazigoaortic se află în aria triunghiului, descris de Truesdale, cu baza pe diafragm, delimitat - anterior, de pericard, iar - posterior de aorta toracică. Pentru descoperirea esofagului la acest nivel, este necesar să se secţioneze ligamentul pulmonar stîng şi să se pătrundă în spaţiul interaorticopericardic.

- Esofagul abdominal va fi descris o dată cu porţiunea subdiafragmatică a tubului digestiv.

Anatomie funcţională.

Esofagul este un conduct musculomembranos, care permite trecerea bolurilor alimentare din faringe în stomac; ca toate celelalte segmente ale tubului digestiv, are în structura sa patru tunici:

- Tunica exterioară este conjunctivă, face separarea de organele vecine, ajutînd şi la mobilizarea esofagului în timpul deglutiţiei.

- Tunica musculară este compusă din fibre musculare longitudinale, situate la periferie, mai dezvoltate în partea superioară, unde se află fibre striate şi din fibre circulare, la interior, care se continuă cu fibrele circulare ale stomacului; în jumătatea inferioară fibrele musculare sînt netede.

- Tunica submucoasă este un ţesut celular lax, bogat în vase de sînge şi nervi, care permite mucoasei să se mobilizeze.

- Tunica mucoasă este alcătuită dintr-un epiteliu pavimentos stratificat şi un corion cu glande seromucoase.

Vasele şi nervii esofagului:

- Arterele sînt furnizate - pentru esofagul cervical, din arterele tiroidiene inferioare,-pentru esofagul toracic din arterele bronhice, intercostale, diafragmatice şi chiar din aortă; - pentru esofagul abdominal din diafragmaticele inferioare şi din cardiotuberozitare.

- Venele se drenează fie în venele azigos, sau în vena gastrică stîngă, realizînd o anastomoză portocavă.

- Limfaticele esofagului - în partea superioară se drenează la nodulii recurenţiali, în partea mijlocie la nodulii mediastinali, iar în partea inferioară la nodulii curburii mici a stomacului (în abdomen), fapt de care trebuie ţinut seama în intervenţiile pentru cancerul esofagului interazigoaortic.

- Nervii esofagului sînt de natură simpatică, proveniţi din ganglionii paravertebrali toracali, de natură parasimpatică din nervii vagi, care formează, în grosimea peretelui esofagian un plex muscular şi altul submucos.

Esofagul, fiind un organ profund situat, nu poate fi explorat decît prin mijloace paraclinice, radioscopice şi endoscopice.

SEGMENTUL SUBDIAFRAGMATIC AL APARATULUI DIGESTIV

Este porţiunea cea mai dezvoltată a acestui aparat, caracterizată prin mărirea considerabilă a suprafeţei de digestie şi absorbţie, prin apariţia glandelor sale anexe (ficatul şi pancreasul) şi plasarea lor în cavitatea peritoneală.

Segmentele subdiafragmatice ale tubului digestiv (stomac, intestinul subţire şi gros) au o structură morfofuncţională adaptată funcţiei secretorii şi motorii, avînd peretii lor alcătuiţi din patru tunici:

1. Tunica seroasă sau externă este seroasa peritoneală viscerală care acoperă organele digestive la exterior, permite mobilitatea şi alunecarea viscerelor abdominale.

2. Tunica musculară (tunica muscularis) este formată din fibre musculare netede, aşezate - în general - pe două straturi: fibre longitudinale la exterior şi fibre circulare la interior, care asigură motricitatea tubului digestiv şi propagarea conţinutului său.

3. Tunica submucoasă (tela submucosa) este alcătuită din ţesut conjunctiv lax, care permite mucoasei să se destindă sau să se plisează; posedă numeroase vase de sînge, limfatice şi elemente nervoase.

4. Tunica mucoasă (tunica mucosa) este adaptată pentru funcţia de digestie şi absorbţie, alcătuită dintr-un epiteliu cilindric unistratificat şi un corion cu glande, ţesut conjunctiv, vase şi nervi.

Vascularizaţia segmentului subdiafragmatic al tubului digestiv este caracteristică:

- arterele au o dispoziţie segmentară, provin din aorta abdominală: trunchiul celiac, artera mezenterică superioară şi artera mezenterică inferioară; ramurile terminale arteriale constituie arcade paradigestive;

- venele drenează sîngele în vena portă, care transportă substanţele absorbite de la nivelul tubului digestiv, la ficat, unde sînt metabolizate;

- limfaticele intestinului poartă numele de chilifere, deoarece transportă şi grăsimile absorbite la nivelul intestinului subţire.

Inervaţia segmentului subdiafragmatic al tubului digestiv este vegetativă; elementele nervoase componente pot fi grupate în două categorii:

- inervaţia intrinsecă, reprezentată de plexul mienteric al lui Auerbach şi de plexul submucos al lui Meissner, care asigură automatismul funcţional - motor şi secretor - în afara oricăror alte influenţe nervoase;

- inervaţia extrinsecă este asigurată de fibre simpatice şi de fibrele parasimpatice din nervii vagi şi din parasimpaticul sacrat; influxurile nervoase transmise prin aceşti nervi modifică motricitatea şi secreţia digestivă, în funcţie de numeroşi stimuli, atît digestivi cît şi extradigestivi.

CAVITATEA PERITONEALA

(Cavum peritonei)

Anatomie generală.

Este cavitatea seroasă, derivată din cavitatea celomică intraembrionară, delimitată de o membrană seroasă, denumită peritoneu (peritoneum), constituit din două foiţe: - peritoneul parietal (peritoneum parietale) sau somatopleura, aplicat pe peretii interiori ai cavităţii abdominale şi - peritoneul visceral (peritoneum viscerale) sau splanchnopleura, care constituie învelişul seros al organelor abdominale.

Cavitatea peritoneală conţine cîţiva mililitri de lichid peritoneal (liquor peritonei), sub forma unei lame subţiri, care favorizează mişcarea liberă a segmentelor subdiafragmatice ale tubului digestiv.

In cavitatea peritoneală, unele organe sînt învelite aproape în totalitate de peritoneu, denumite organele intraperitoneale: altele sînt acoperite doar parţial de peritoneu şi se numesc organe extraperitoneale; este însă o eroare de a vorbi despre organe intraperitoneale, deoarece cavitatea peritoneală nu conţine nici un organ, în afară de ovar la femeie, sex la care, cavitatea peritoneală comunică - prin organele genitale - cu exteriorul, conexiune care aminteşte de semnificaţia primară a celomului.

Peritoneul visceral este legat de peritoneul parietal prin

cute numeroase, care formează tecile pediculilor vasculonervoşi ai organelor abdominale, constituind: mezouri, epiploane şi ligamente.

- Mezourile (care se află la mijloc) sînt cute peritoneale care unesc peretele abdominal cu un segment al tubului digestiv, numite: mezogastru, mezenter, mezocolon, după cum sînt în legătură cu stomacul, intestinul subţire sau colonul.

- Omenturile (care plutesc pe..) sau epiploane sînt cutele peritoneale care se întind între două organe ale aparatului digestiv, de exemplu: - omentul mic (omentum minus) sau epiplonul gastrohepatic, - omentul mare (omentum majus) sau epiplonul gastrocolic, - epiplonul gastrosplenic, -/pancreaticosplenic, etc.

- Ligamentele sînt cutele peritoneale care leagă peretele abdominal de viscerele care nu fac parte din tubul digestiv: ligamentele ficatului, uterului, etc.; nomina anatomică extinde noţiunea de ligament şi la epiploane, descriind epiplonul gastrocolic şi sub numele de ligamentul gastrocolic.

- Fasciile de coalescenţă sînt lamele de alipire ale organelor cu mezourile lor primitive la peritoneul parietal, de exemplu: fascia lui Treitz, fascia lui Toldt etc.

Bursele sînt expansiunile cavităţii peritoneale apărute între două organe învecinate, pentru a permite deplasarea lor; exemplu bursa omentală.

- Fundurile de sac peritoneale (diverticulele şi recesurile) apar cînd peritoneul visceral se răsfrînge de pe un organ pe altul.

Anatomie descriptivă

Descrierea morfologică a viscerelor şi a comexiunilor lor poate fi înţeleasă numai dacă se cunoaşte bine dispoziţia cavităţii peritoneale şi anatomia tubului digestiv - în această cavitate.

Privită în general, cavitatea peritoneală prezintă două compartimente: cavitatea peritoneală mare şi cavitatea peritoneală mică (bursa omentală); comunicarea dintre cele două compartimente se realizează prin orificiul epiploic (foramen epiploicum) sau hiatusul lui Winslow.

Cavitatea peritoneală mare este împărţită de colonul transvers şi mezoul său în două etaje: supramezocolic şi submezocolic.

A. Etajul supramezocolic este teritoriul de irigaţie

al trunchiului celiac, unde se află: - la dreapta liniei mediane - ficatul şi căile biliare; - la stînga liniei mediane, în continuarea esofagului se găseşte stomacul, iar - la stînga sa şi în profunzime se află splina.(fig.24).

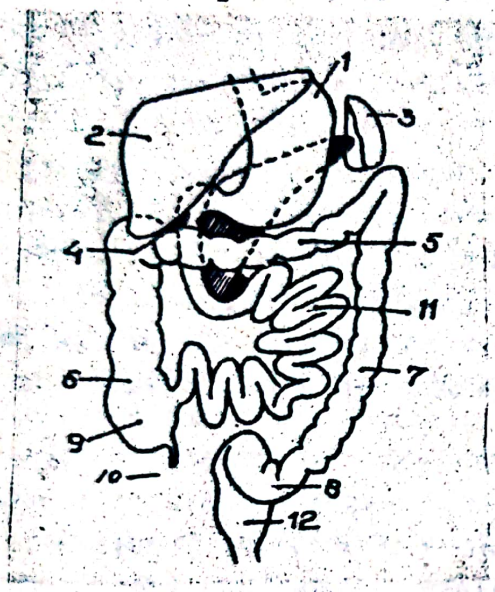

Fig.24 - Segmentele subdiafragmatice ale aparatului digestiv.

1=stomacul,
2=ficatul,
3=splina,
4=vezicula biliară,
5=colonul transvers,
6=colonul ascendent,
7=colonul descendent,
8=colonul iliopelvin,
9=cecul,
10=apendicele vermiform,
11=jejunoileonul,
12=rectul.

Stomacul este legat de ficat printr-un repliu peritoneal, frontal, denumit omentul mic (omentum minus) sau epiploonul gastrohepatic, cunoscut şi sub numele de epiplonul mic, care se termină - la dreapta - printr-o margine liberă, întinsă de la duoden pînă la hilul ficatului, în care se află pedicului hepatic. Între stomac şi splină se găseşte o altă formaţiune peritoneală, denumită ligamentul gastrosplenic (ligamentum gastrolienale) sau epiplonul gastrosplenic. Între stomac şi colonul transvers se află ligamentul gastrocolic (ligamentum gastrocolicum) sau epiplonul gastrocolic.

Cavitatea peritoneală mică, denumită şi bursa omentală, face separarea dintre stomac şi epiploanele sale, de peretele abdominal posterior; cavitatea este închisă complet, în afară de locul unde comunică cu cavitatea peritoneală mare, prin intermediul orificiului epiploic (foramen epiploicum) sau hiatusul lui Winslow, delimitat: - anterior, de pedicului hepatic, - posterior, de vena cavă inferioară, - superior, de lobul caudat al ficatului, iar - inferior, de prima porţiune a duodenului.

Duodenul este mobil în segmentul său iniţial, dar se alipeşte de peretele abdominal posterior şi descrie un inel aproape complet, care înconjură capul pancreasului; prezintă un prim segment - transversal la dreapta, un al doilea segment - descendent, al treilea -

transversal la stînga, iar al patrulea - oblic ascendent.

Corpul pancreasului, orientat oblic în sus şi la stînga, se găseşte pe peretele posterior al bursei omentale; coada pancreasului este mobilă, conţinută între foiţele epiplonului pancreaticosplenic.

Insertia mezocolonului transvers încrucişează duodenul şi capul pancreasului, după care urmează marginea inferioară a corpului pancreasului astfel încît, cele două organe se găsesc: - atît în etajul supramezocolic: prima porţiune a duodenului şi jumătatea superioară a celei de-a doua porţiuni duodenale şi a capului pancreasului, corpul şi coada acestuia, - cît şi în etajul submezocolic: restul din duoden si jumătatea inferioară a capului pancreasului.

B. Etajul submezocolic este mai simplu; el conţine jejunoileonul, care face continuarea duodenului la unghiul duodenojejunal si, intestinul gros (fig.25).

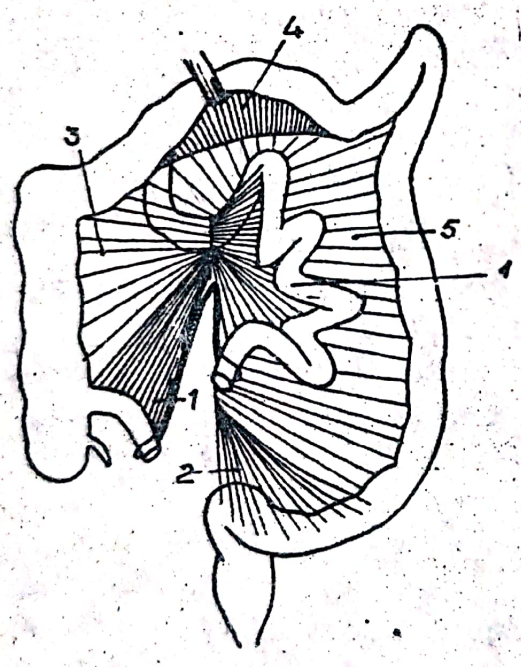

Fig.25 - Etajul submezocolic.
1=ansele jejunoileale şi mezenterul,
2=colonul sigmoid si mezocolonul său,
3=colonul ascendent si mezocolonul lui,
4=mezocolonul şi colonul transvers,
5=mezocolonul şi colonul descendent.

Intestinul mezenterial (jejunoileonul) este mobil în întregime, etasat de peretele abdominal posterior, printr-o cută peritoneală, denumită mezenter; partea superioară a intestinului mezenterial se numeşte jejun (jejunum), iar partea sa inferioară este cunoscută sub numele de ileon (ileum).

Intestinul gros prezintă trei segmente, bine distincte: cecul cu apendicele vermicular, colonul şi rectul.

Jonctiunea intestinului subţire cu intestinul gros se realizează prin unghiul ileocecolic, inferior de care se găseşte cecul şi apendicele vermicular.

Dacă urmărim intestinul gros în continuarea cecului, vom constata că primul segment urcă vertical, în partea dreaptă a cavităţii abdominale, constituind colonul ascendent, al cărui mezou (mezocolonul ascendent), este alipit în întregime de peretele abdominal posterior.

Al doilea segment al colonului este transversal, mobil, legat de peretele abdominal posterior prin mezocolonul transvers; între colonul ascendent şi transvers se găseşte unghiul colic drept sau unghiul hepatic.

Segmentul următor al colonului coboară vertical, în partea stîngă a cavităţii abdominale, alcătuind colonul descendent, cu mezocolonul descendent, care este alipit la peretele abdominal posterior; continuarea între colonul transvers şi descendent se realizează inferior de splină, alcătuind unghiul colic stîng sau splenic.

Segmentul care urmează colonului descendent se numeşte colonul ileopelvin, care prezintă două porţiuni: colonul iliac, fixat în fosa iliacă internă stîngă şi colonul pelvin sau sigmoid, ataşat de peretele abdominal posterior printr-un mezou, denumit mezoul sigmoidian, iar începînd de la a treia vertebră sacrată, intestinul gros se continuă cu rectul.

<u>Spaţiile peritoneale şi lojele viscerale</u> sînt delimitate de rădăcinile mezourilor; cavitatea peritoneală mare este liberă în întregime; spaţiile create între segmentele tubului digestiv, acoperite de peritoneul visceral, ancorate de mezouri şi epiploane, comunică larg unele cu altele, spaţii pe unde circulă lichidul peritoneal şi unde se pot aduna diferite colecţii patologice. Asa cum relieful unui teren orientează traiectul curgerii apelor, tot asa reliefurile viscerale şi peritoneale canalizează lichidul peritoneal cît şi colecţiile patologice, după traiecte determinate.

<u>In etajul supramezocolic</u> se găsesc cinci spaţii (fig.26):

1 şi 2. <u>Recesurile subfrenice</u> (recessi subphrenici) drept şi stîng sînt situate între faţa inferioară a diafragmului şi convexitatea ficatului; ligamentul falciforma separă complet recesul subfrenic drept, care este mai bine limitat şi mai important, de cel stîng.

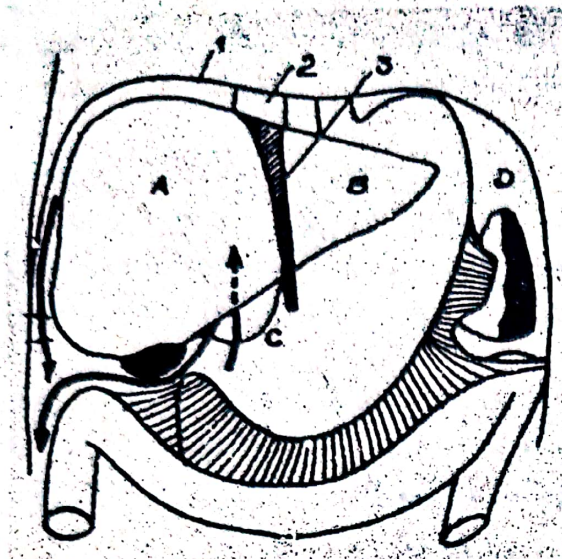

Fig.26 - Spaţiile peritoneale ale etajului supramezocolic.
1=diafragmul,
2=vena cavă inferioară,
3=ligamentul falciform.
A=spaţiul subfrenic drept,
B=spaţiul subfrenic stîng,
C=spaţiul subhepatic,
D=spaţiul perisplenic.

3. Recesul subhepatic (recessus subhepaticus) sau spaţiul subhepatic este cuprins între faţa inferioară a ficatului, stomac şi micul epiploon; acest spaţiu comunică, pe deasupra unghiului hepatic al colonului, cu spaţiul parietocolic drept.

4. Spaţiul perisplenic se găseşte în jurul splinei, superior de ligamentul suspensor al unghiului colic stîng.

5. Bursa omentală (bursa omentalis) este situată posterior de micul epiploon şi de stomac.

In etajul submezocolic se găsesc tot cinci spaţii; colonul ascendent, fiind foarte voluminos, ocupă partea dreaptă a cavităţii abdominale şi vine în contact cu peretele său anterolateral; colonul descendent, mai redus de volum, este aşezat în partea stîngă a cavităţii abdominale şi posterior de ansele jejunoileale, iar rădăcina mezenterului are o direcţie oblică inferior şi la dreapta, în interiorul cadrului colic. Datorită prezenţei acestor elemente, în etajul submezocolic se află următoarele spaţii (fig.27):

1 şi 2. Şanţurile paracolice (sulci paracolici) sau spaţiile parietocolice, drept şi stîng, sînt cuprinse între colonul ascendent şi descendent şi peretele anterolateral al abdomenului.

- Spaţiul paracolic drept se întinde de la spaţiul subfrenic drept şi subhepatic pînă în fosa iliacă internă dreaptă; relieful muşchiului psoas şi strîmtorarea superioară a pelvisului osos separă incomplet acest spaţiu de spaţiul abdominopelvin, astfel că, anumite colecţii patologice tind să coboare în partea cea mai declivă a cavităţii peritoneale.

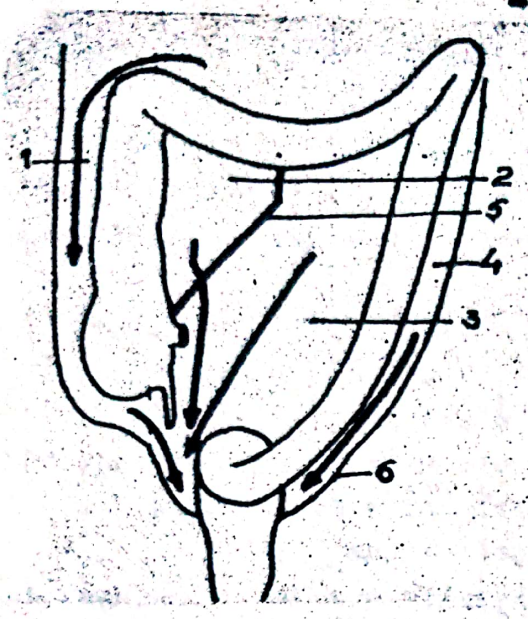

Fig.27 - Spaţiile peritoneale ale etajului submezocolic.

1=şanţul paracolic drept,
2=spaţiul mezenterico-colic drept,
3=spaţiul mezenterico-colic sting,
4=şanţul paracolic sting,
5=rădăcina mezenterului,
6=spaţiul abdominopelvin.

- Săgeţile indică direcţia de migrare a colecţiilor patologice.

- Spaţiul paracolic sting este închis în partea superioară de ligamentul colofrenic sting, iar - inferior, comunică cu spaţiul abdominopelvin, nu are aceeaşi importanţă clinică ca omologul său din partea dreaptă.

3 şi 4. Spaţiile mezenterico-colice drept şi sting sînt delimitate de cadrul colic şi de rădăcina mezenterului:

- Spaţiul mezenterico-colic drept (loja dextro-mezenterică) este situat la dreapta rădăcinii mezenterului între aceasta şi relieful colonului ascendent şi transvers; este relativ îngust, triunghiular şi comunică - inferior peste ileonul terminal - cu fosa iliacă internă dreaptă şi cu pelvisul mic.

- Spaţiul mezenterico-colic sting (loja sinistro-mezenterică) se află la stînga şi posterior mezenterului, între acesta şi relieful colonului descendent şi iliopelvin; este larg, trapezoidal, adînc şi comunică larg cu pelvisul mic.

5. Spaţiul abdominopelvin reprezintă porţiunea inferioară a cavităţii peritoneale, situat inferior colonului sigmoid şi mezocului său, unde comportarea peritoneului este diferită la sexul masculin şi la cel feminin.

Date filogenetice. Cavitatea generală a corpului vertebratelor sau celomul intraembrionar, derivă din splanchnocel; este unică la nevertebrate, dar şi la embrionii vertebratelor. Ea începe treptat să se compartimenteze în cavitatea pericardică, pleurală şi peritoneală, în funcţie de apariţia diafragmului, edificarea cordului, a pulmonilor şi a segmentului subdiafragmatic al tubului digestiv.

Inițial, cavitatea celomică generală avea un rol urogenital, de eliminare a produșilor de deșeu, rezultați în urma metabolismului intermediar și de eliminare a gameților; după compartimentarea celomului în cavitățile seroase, cavitatea peritoneală a păstrat, la sexul feminin, numai conexiunile genitale, pe cînd cele urinare au dispărut.

Date ontogenetice. Evoluția seroasei peritoneale este îndelungată, complexă și concomitentă cu a tubului digestiv subdiafragmatic, fiind marcată de evenimente multiple:

- la nivelul cavității celomice se constată apariția recesurilor (pungi seroase sau burse) între două organe învecinate, pentru a permite dezvoltarea și mișcarea lor, iar
- la nivelul tubului digestiv are loc o creștere considerabilă în lungime, o diferențiere morfofuncțională a segmentelor sale, precum și apariția glandelor anexe digestive abdominale.

Tubul digestiv, astfel dezvoltat, trebuie să se adapteze spațiului relativ îngust al cavității abdominale; el se curbează, se răsucește pe el însuși, anumite mezouri și organe iau contact cu peretele abdominal posterior și se alipesc de acesta prin procesul de coalescență, în așa fel încît, par să fie retroperitoneale.

In descrierea acestor evenimente, vom ține seama de concepția clasică al lui Toldt, după care, determinismul acestor fapte este în întregime mecanic; această concepție are meritul, pe lîngă vechimea sa de un secol, de a fi foarte clară din punct de vedere didactic și practică, în efectuarea anumitor tehnici chirurgicale.

In capitolele care urmează, vor fi descrise aceste fenomene în evoluția lor, începînd de la stadiul inițial pînă la cel final, în teritoriul trunchiului celiac, al mezentericei superioare și al mezentericei inferioare.

I. Dispoziția inițială a tubului digestiv și a cavității peritoneale.

La embrionul de 5 mm, tubul digestiv se găsește situat pe linia mediosagitală, între cei doi saci celomici, care nu se pot alipi în partea dorsală, din cauza prezenței vaselor sanguine voluminoase și a țesutului conjunctiv abundent. Se formează astfel mezenterul dorsal comun (mesenterium dorsale commune), care poate fi urmărit de la diafragm pînă la cloacă, în evoluția sa, o dată cu

diferitele segmente ale tubului digestiv subdiafragmatic, luînd denumiri care corespund segmentelor respective: mezogastrul, mezoduoden, mezenter şi mezocolon.

In partea ventrală a tubului digestiv, cei doi saci celomici alcătuiesc, prin apropierea lor de linia mediană, mezenterul ventral, care se resoarbe în segmentul subombilical, astfel încît, la acest nivel, cavitatea peritoneală este unică; mezenterul ventral persistă în segmentul supraombilical, între foiţele sale se va dezvolta ficatul şi mugurele pancreatic ventral (fig.28).

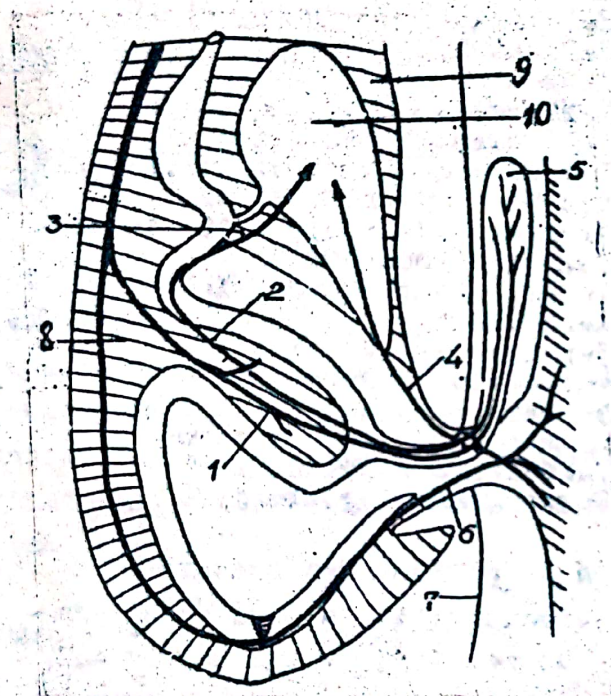

Fig.28 - Dispoziţia iniţială a segmentului subdiafragmatic al tubului digestiv.
1=artera mezenterică superioară,
2=vena omfalomezenterică,
3=viitoarea venă portă,
4=vena ombilicală,
5=veziculă ombilicală,
6=artera ombilicală,
7=amniosul,
8=mezenterul dorsal comun,
9=mezenterul ventral,
10=ficatul.

1. Stomacul este un organ mediosagital, turtit transversal, prezentînd o faţă laterală dreaptă şi alta stîngă, o margine ventrală concavă de la care pleacă mezogastrul ventral şi o margine dorsală convexă, unită de peretele abdominal posterior prin mezogastrul dorsal, între foiţele căruia se află trunchiul celiac cu ramurile sale: artera gastrohepatică cranială, martera gastrohepatică caudală şi artera gastrosplenică (fig.29).

2. Ansa duodenală este foarte scurtă şi concavă dorsal; prezintă două feţe laterale, dreaptă şi stîngă şi două extremităţi: - una superioară, care continuă stomacul la nivelul pilorului şi - alta inferioară, ce se continuă cu ansa ombilicală. Ansa duodenală este solidarizată de pereţii abdominali prin mezoduodenul ventral

şi dorsal, între foiţele căruia se dezvoltă mugurele pancreatic dorsal; din convexitatea ansei duodenale pornesc doi muguri, unul bilichepatic şi altul pancreatic ventral; de menţionat faptul că mugurele bilichepatic pătrunde şi se dezvoltă în mezogastrul ventral.

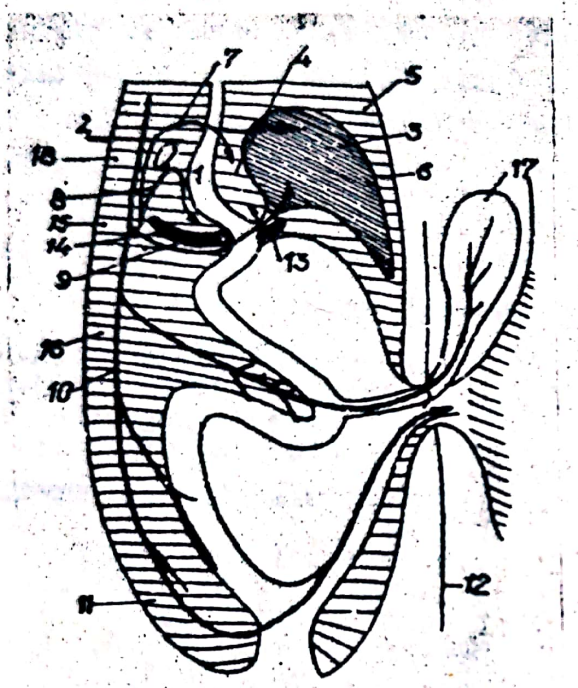

Fig.29 - Evoluţia segmentului subdiafragmatic al tubului digestiv.

1=stomacul,
2=splina,
3=ficatul,
4=omentul mic,
5=mezogastrul anterior,
6=ligamentul falciform,
7=artera gastrohepatică cranială,
8=artera gastrosplenică,
9=artera gastrohepatică caudală,
10=aorta descendentă,
11=mezocolonul terminal,
12=amniosul,
13=pancreasul ventral,
14=pancreasul dorsal,
15=mezoduodenul,
16=mezenterul dorsal comun,
17=vezicula ombilicală,
18=mezogastrul posterior.

3. <u>Ansa ombilicală</u> are formă de potcoavă cu concavitatea orientată dorsal; iniţial, este mediosagitală, cu două feţe laterale, dreaptă şi stîngă şi cu două extremităţi: - una superioară în continuarea ansei duodenale şi - alta inferioară în comunicare cu intestinul terminal.

Ansa ombilicală este ataşată de peretele abdominal posterior prin mezenterul comun (mezenterium commune), iar convexitatea ansei este fixată de vezicula ombilicală prin canalul omfalomezenteric (vitelin). Din cauza dimensiunilor considerabile, o parte din ansa ombilicală evoluează în afara embrionului, fiind integrată secundar în cavitatea peritoneală.

Prezenţa canalului omfalomezenteric împarte ansa ombilicală în două segmente (ramuri): - previtelin (jejunoileal), cu un calibru mai redus şi - postvitelin (ileocolic), de dimensiuni mărite, din cauza prezenţei dilataţiei cecale.

Între foiţele mezenterului comun se află artera mezenterică superioară, care reprezintă axul ansei ombilicale; ea furnizează

ramuri subţiri şi numeroase pentru segmentul jejunoileal şi ramuri puţine, dar groase pentru segmentul ileocolic, terminîndu-se la nivelul canalului omfalomezenteric, prin artera cu acelaşi nume.

4. Intestinul terminal este situat caudal de ansa ombilicală, în poziţie mediosagitală, fixat de peretele abdominal posterior prin mezenterul comun, între foiţele căruia se află artera mezenterică inferioară. La terminare, intestinul primitiv terminal se deschide în cloacă; după compartimentarea acesteia de către pintenele perineal, intestinul terminal se va continua cu rectul.

II. Evoluţia cavităţii celomice şi a tubului digestiv în teritoriul trunchiului celiac.

Cavitatea celomică se extinde treptat prin apariţia unor recesuri, care separă tubul digestiv de organele respiratorii, pe de o parte şi, de glandele sale anexe, pe de altă parte:

a. Apariţia recesului pneumoenteric: de pe faţa ventrală a tubului digestiv porneşte mugurele traheobronhopulmonar care se dezvoltă în sens caudal; cavitatea celomică tinde să separe organele respiratorii de tubul digestiv printr-o evaginaţie, denumită recesul pneumoenteric (recessus pneumoentericus), care separă mugurele pulmonar de esofag şi stomac; la majoritatea vertebratelor recesul este bilateral, însă la mamifere, cel stîng dispare şi persistă numai recesul drept.

Apariţia şi dezvoltarea diafragmului izolează partea superioară a recesului pneumoenteric, care involuează, de partea sa inferioară, ce persistă şi se va dezvolta în continuare.

b. Constituirea recesului hepatoenteric. Partea inferioară, abdominală, a recesului pneumoenteric constituie recesul hepatoenteric (recessus hepatoentericus), care tinde să separe ficatul de stomac; el rămîne în întregime la dreapta planului sagital şi dedublează mezogastrul posterior în două lame (fig.30):

- lama dreaptă se numeşte mezoul hepatocav, deoarece se întinde de la ficat la vena cavă inferioară;

- lama stîngă reprezintă mezogastrul dorsal restant, care se subţiază; între foiţele acestuia se găseşte trunchiul celiac cu ramurile sale cît şi mugurele pancreatic dorsal.

c. Edificarea recesului pancreaticoenteric (bursa omentală sau bursa mezogastrică). Celomul tinde să separe stomacul de

mugurele pancreatic dorsal, dezvoltat în mezogastrul posterior, prin apariţia unui diverticul, care dezvoltîndu-se de la dreapta la stînga, posterior de stomac, răsfrînge corpul pancreasului la orizontală şi spre stînga, astfel încît prelungirea mezogastrică a recesului hepatoenteric va deveni bursa omentală sau recesul pancreaticoenteric (fig.31).

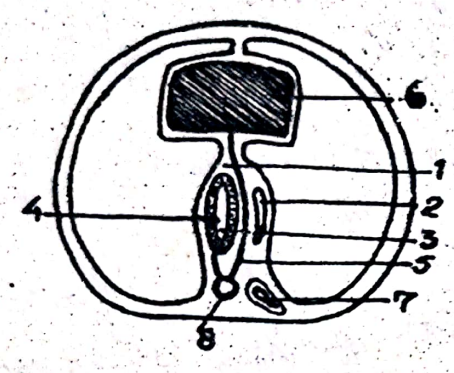

Fig.30 - Constituirea recesului hepatoenteric.

1=mezogastrul posterior,
2=recesul hepatoenteric,
3=mezoul hepatocav,
4=stomacul,
5=artera gastrohepatică,
6=ficatul,
7=vena cavă inferioară,
8=aorta abdominală.

Bursa omentală depăşeşte - spre stînga - artera gastrohepatică cranială şi gastrohepatică caudală, delimitînd viitorul orificiu al bursei omentale, după care se extinde - superior, pînă la diafragm, iar - inferior, trece peste colonul transvers şi mezoul său.



Fig. 31 - Constituirea bursei omentale.

1=ficatul,
2=recesul pancreaticoenteric,
3=mezoul hepatocav,
4=vena cavă inferioară,
5=stomacul,
6=artera gastrohepatică cranială,
7=artera gastrohepatică caudală,
8=artera gastroeplenică.

d. <u>Rotaţia stomacului</u> se efectuează în axul craniocaudal şi în cel ventrodorsal:

- Rotaţia stomacului în axul vertical are loc concomitent cu apariţia bursei omentale; deplasarea se face de la dreapta spre stînga, astfel încît, faţa sa laterală stîngă devine anterioară, iar cea dreaptă - posterioară, în timp ce marginea ventrală se transformă în curbura mică, iar marginea dorsală în curbura mare (fig.32 A şi B).

- Rotaţia stomacului în axul ventrodorsal se face

în sensul acelor unui ceasornic: cardia se deplasează la stînga şi inferior, iar pilorul la dreapta şi superior; curbura mică este orientată superior şi la dreapta, pe cînd curbura mare inferior şi la stînga.

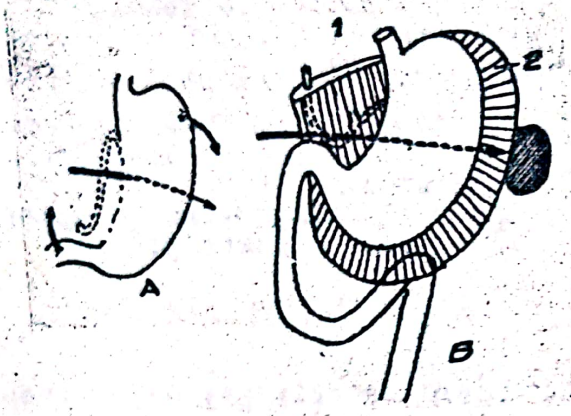

Fig.32 - Rotatia stomacului.
A=rotatia stomacului în axa ventrodorsală,
B=situaţia stomacului şi epiploanelor sale după rotaţie:
1=omentul mic,
2=omentul mare.

e. Evoluţia mezogastrului ventral este relativ simplă, condiţionată de apariţia mugurelui biliohepatic, care îl împarte în trei componente: - ligamentul gastrohepatic (omentul mic), - peritoneul hepatic şi - ligamentul falciform, care solidarizează ficatul de diafragm şi de peretele abdominal anterior; o dată cu dubla rotaţie a stomacului, omentul mic capătă o poziţie frontală şi delimitează - anterior vestibulul bursei omentale, pe cînd ficatul se deplasează la dreapta şi superior.

f. Apariţia şi dezvoltarea splinei are loc în a doua lună de viaţă intrauterină, din ţesutul component al mezogastrului dorsal, sub foiţa sa stîngă, ataşată de artera gastrosplenică care, din cauza dezvoltării marcate a splinei, devine arteră splenică, cu rol principal în vascularizaţia glandei şi - secundar în vascularizaţia stomacului, prin vasele scurte şi artera gastroepiploică stîngă. Dezvoltarea splinei, la acest nivel, împarte mezogastrul dorsal în două epiploane: pancreaticosplenic şi splenogastric (fig. 33).

g. Evoluţia bursei omentale. Continuîndu-şi evoluţia în toate sensurile, bursa omentală este strangulată de artera splenică care o împarte într-o pungă retrogastrică şi alta epiploică:

1. Evoluţia bursei retrogastrice este marcată de fixarea mezogastrului dorsal la peretele abdominal posterior şi de constituirea ligamentului gastrofrenic.

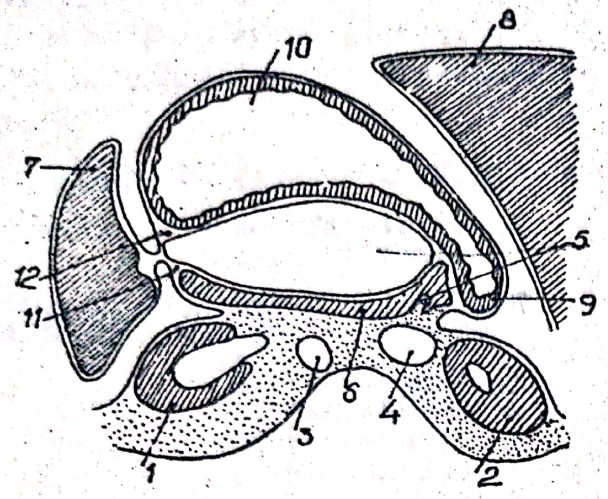

Fig.33 - Dezvoltarea splinei.
1=rinichiul stîng,
2=rinichiul drept,
3=aorta abdominală,
4=vena cavă inferioară,
5=bursa omentală,
6=pancreasul,
7=splina,
8=ficatul,
9=prima porţiunea a duodenului,
10=stomacul,
11=epiplonul pancreaticosplenic,
12=epiplonul gastroplenic.

Foiţa stîngă a mezogastrului dorsal se alipeşte de peritoneul parietal posterior, unde se formează fascia de coalescenţă retromezogastrică a lui Toldt.

Initial, bursa omentală se întindea pînă la polul superior al stomacului; ulterior, peritoneul visceral posterior al stomacului se alipeşte de mezogastrul dorsal, fapt care determină coborîrea liniei de insertie a acestuia pe stomac, încît, marea tuberozitate a stomacului se fixează de peretele abdominal posterior prin ligamentul gastrofrenic (fig.34).

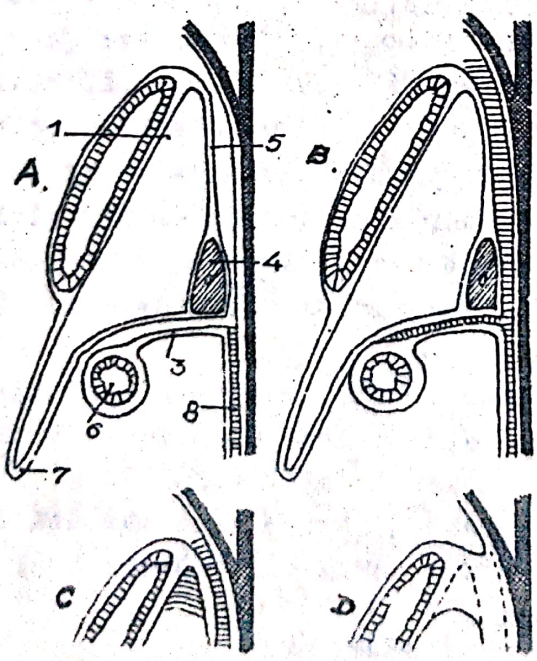

Fig.34 - Constituirea ligamentului gastrofrenic.
A=înainte de accolare,
B=accolarea mezogastrului dorsal la peretele abdominal posterior şi la fata superioară a mezocolonului transvers,
C=accolarea tuberozităţii mari a stomacului la fata inferioară a diafragmului,
D=aspectul definitiv după accolare,
1=cavitatea retrogastrică,
2=stomacul,
3=mezocolonul transvers,
4=pancreasul,
5=mezogastrul dorsal,
6=colonul transvers,
7=sacul epiploic,
8=accolarea mezocolonului transvers.

2. Bursa epiploică depăşeşte limitele curburii mari gastrice şi formează, înaintea colonului transvers şi a anselor intestinului subţire, sacul epiploic, care este constituit dintr-o - lamă directă (descendentă sau posterioară) care se aplică pe peretele abdominal posterior, mezoul şi colonul transvers şi - dintr-o lamă reflectată (ascendentă sau anterioară), care urcă spre stomac, pentru a se insera pe curbura mare gastrică; în total cele două lame, cu patru foiţe, vor constitui omentul mare (omentum majus) sau epiplonul mare (fig.35).

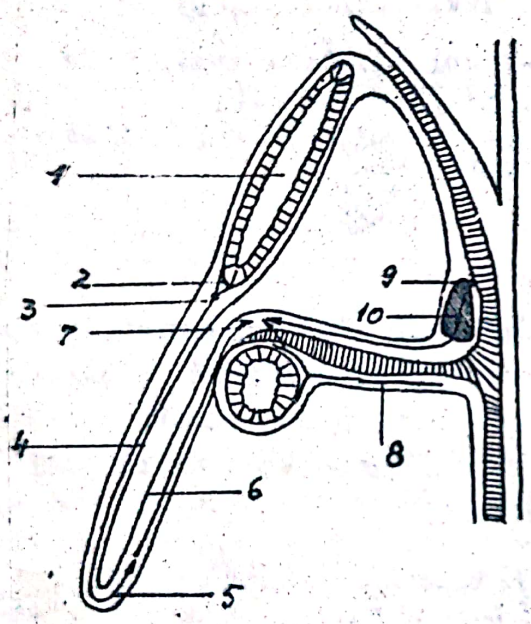

Fig.35 - Bursa epiploică.
1=stomacul,
2=vasele curburii mari,
3=arcada gastroepiploică,
4=ramuri epiploice,
5=arcada lui Barkow,
6=lama epiploică posterioară,
7=lama epiploică anterioară,
8=vasele mezocolonului transvers,
9=pancreasul,
10=artera pancreatică.

Lama posterioară a sacului epiploic se alipeşte de porţiunea supramezocolică a capului pancreasului şi a celei de-a doua porţiuni a duodenului, realizînd fascia de coalescenţă al lui Fredet supramezocolică, de natură mezogastrică.

Lama anterioară a sacului epiploic se alipeşte de cea posterioară şi realizează obliterarea sacului epiploic; segmentul din această lamă cuprins între colonul transvers şi curbura mare a stomacului devine ligamentul gastrocolic.

Pe părţile laterale, sacul epiploic trimite două prelungiri, dreaptă şi stîngă, denumite omenturile colice ale lui Haller, care vor da naştere la benzile peritoneale ale hipocondrelor (Fruchaud). (fig.36).

Diverticulul drept trece înaintea celei de-a doua porţiuni a duodenului şi a mezoduodenului, ajunge la unghiul hepatic al colonului şi la peretele abdominal, constituind ligamentul colic drept.

Scanned with OKEN Scanner

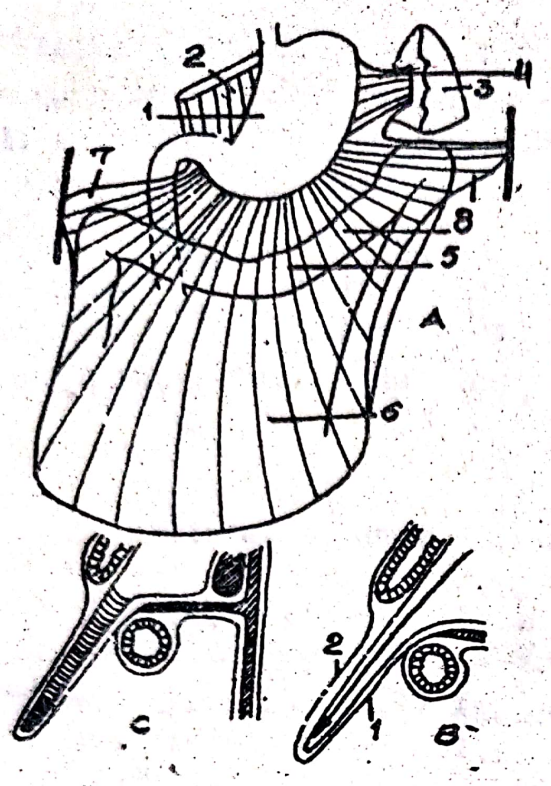

Fig.36 - Diverticulele bursei epiploice.

A=apariţia diverticulilor colici,
1=stomacul,
2=omentul mic,
3=splina,
4=epiplonul gastrosplenic,
5=colonul transvers,
6=sacul epiploic,
7=diverticulul drept,
8=diverticulul stîng,

B=sacul epiploic înainte de obliterare,

C=sacul epiploic după obliterare.

Diverticulul stîng al sacului epiploic trece anterior de unghiul splenic al colonului, se obliterează prin alipirea foiţelor, se fixează la unghiul colic stîng şi la peretele abdominal, constituind ligamentul frenocolic stîng, numit şi sustentaculum lienis, deoarece susţine polul inferior al splinei.

III. Evoluţia ansei duodenale şi a mezoduodenului dorsal

Ansa duodenală, fiind situată între stomac şi ansa ombilicală, va avea o evoluţie influenţată de dezvoltarea organelor învecinate:

a. Răsturnarea ansei duodenale şi a mezoduodenului are loc o dată cu răsucirea stomacului şi a ansei ombilicale; se efectuează spre dreapta, de 90°, încît ansa duodenală devine frontală, faţa dreaptă a mezoduodenului priveşte posterior, iar cea stîngă - anterior.

b. Rotaţia ansei duodenale în jurul arterei mezenterice superioare are loc concomitent cu răsturnarea sa; rotaţia stomacului produce deplasarea la dreapta a extremităţii superioare a ansei duodenale, care se fixează pe flancul drept al primei vertebre lombare, iar rotaţia ansei ombilicale produce deplasarea extremităţii inferioare a ansei duodenale - succesiv - la dreapta, dedesubtul, apoi la stînga trunchiului arterei mezenterice superioare, mişcare care explică forma de potcoavă şi raporturile pe care le are:

- La dreapta liniei mediane, ansa duodenală şi mezoul său aderă direct la peritoneul parietal posterior primitiv, prin fascia retroduodenopancreatică dreaptă al lui Treitz.

- La stînga liniei mediane, ansa duodenală şi mezoul ei se alipesc - posterior - la faţa anterioară a mezocolonului descendent, prin fascia lui Treitz stîngă.(fig.37).

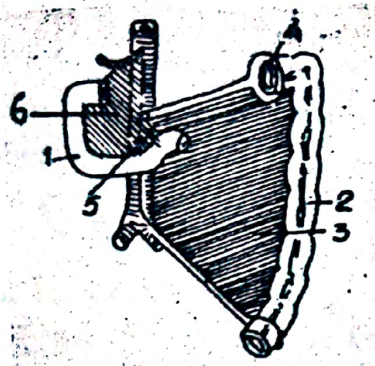

Fig.37 - Rotaţia şi fixarea ansei duodenale.

1=duodenul,
2=colonul descendent,
3=mezocolonul descendent,
4=colonul transvers şi mezoul său,
5=fascia lui Treitz stîngă,
6=fascia lui Treitz dreaptă.

e. Dezvoltarea capului pancreasului are loc între cele două foiţe ale mezoduodenului, din cei doi muguri pancreatici, ventral şi dorsal, proveniţi din ansa duodenală; în timpul evoluţiei duodenului, mugurele pancreatic ventral trece posterior şi va edifica partea inferioară a capului pancreasului şi procesul uncinat (pancreasul accesor al lui Winslow) în urma rotirii în jurul arterei mezenterice superioare, iar mugurele pancreatic dorsal va da naştere părţii superioare a capului pancreasului, corpului şi cozii pancreasului (fig.38).

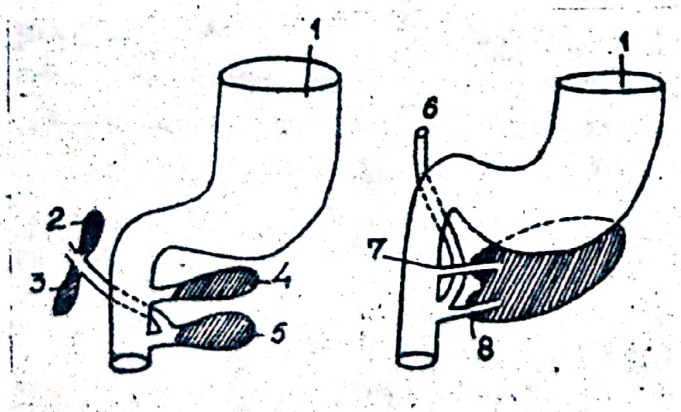

Fig.38 - Dezvoltarea capului pancreasului.

1=stomacul,
2=mugurele hepatic,
3=mugurele cistic,
4=mugurele pancreatic dorsal,
5=mugurele pancreatic ventral,
6=ductul coledoc,
7=ductul pancreatic accesor,
8=ductul pancreatic principal.

IV. Evoluţia ansei ombilicale şi a mezenterului comun.

Se caracterizează prin succesiunea a trei etape, însoţite de cîte o rotaţie de 90^0 fiecare:

a. Evoluţia extraembrionară a ansei ombilicale se datorează creşterii sale rapide în afara peretelui abdominal ventral, care este larg deschis, în acest stadiu (hernia ombilicală fiziologică). Ramura previteliină are o creştere mai rapidă, apar numeroase sinuozităţi la nivelul viitorului jejunoileon; canalul omfalomezenteric se rescarbe, ansa ombilicală se eliberează ventral, astfel încît convexitatea ei se orientează caudal, ramura previteliină priveşte ventral, pe cînd cea postvteliină - dorsal.

In această pericadă se produce prima rotaţie de 90°, invers acelor unui ceasornic datorită apariţiei unui cuplu, la care participă viscerele învecinate cît şi elementele vasculare; rotirea şi bascularea duodenului la dreapta - în partea cranială şi ascensiunea intestinului terminal - în partea caudală, fac ca ramura previteliină să se deplaseze spre dreapta, în timp ce ramura postvteliină - la stînga; sensul acestei mişcări este imprimat şi de prezenţa viteliniei drepte,a arterei mezenterice superioare, care constituie axa rotaţiei şi a venei ombilicale stîngi.(fig.39).

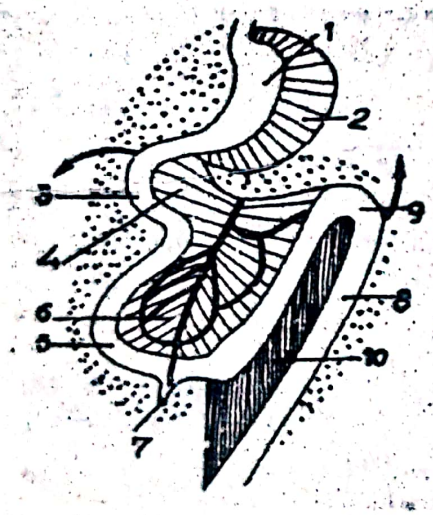

Fig.39 - Rotaţia ansei ombilicale de 90°.

1=stomacul,
2=sacul epiploic,
3=ansa duodenală,
4=mezoduodenul dorsal,
5=ansa ombilicală torsionată de 90°,
6=mezenterul comun cu artera mezenterică superioară,
7=canalul omfalomezenteric,
8=intestinul terminal,
9=unghiul splenic al colonului,
10=mezocolonul descendent.

In urma rotaţiei de 90°, faţa iniţial stîngă a mezenterului comun priveşte cranial, iar cea dreaptă caudal; extremitatea superioară a ansei ombilicale se plasează la dreapta arterei mezenterice superioare, iar extremitatea sa inferioară urcă spre stînga şi se fixează la a 8-a coastă devenind unghiul splenic al colonului.

b. Reintegrarea ansei ombilicale în cavitatea abdominală se datorează măririi rapide a cavităţii peritoneale, diminuării volumului ficatului şi involuţiei mezonefrosului; prima se reintegrează

ramura previteliină (jejunoileală) şi se plasează în partea inferioară şi posterioară a abdomenului; ramura postvitelină (ileocecală) se reintegrează secundar, printr-o nouă rotaţie de 90°, care plasează dilataţia cecală sub ficat (fig.40).

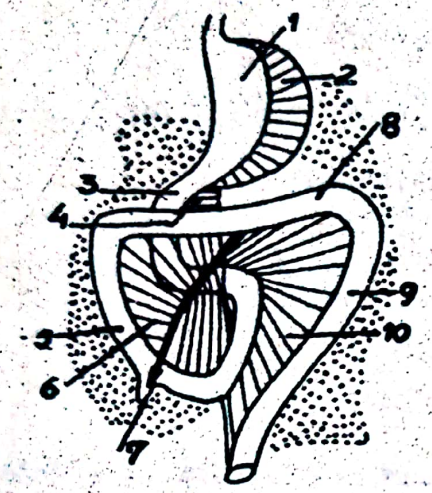

Fig.4o - Rotaţia ansei ombilicale de 180°.
1=stomacul,
2=sacul epiploic,
3=duodenul,
4=mezoduodenul,
5=ansa ombilicală torsionată la 180°,
6=mezenterul comun,
7=diverticulul lui Meckel,
8=colonul transvers,
9=colonul descendent,
10=mezocolonul descendent.

În urma rotaţiei până la 180°, faţa - primitiv stângă - a mezenterului comun priveşte la dreapta, faţa - iniţială dreaptă, este orientată la stânga, extremitatea superioară a ansei ombilicale se situează dedesubtul arterei mezenterice superioare, iar extremitatea inferioară a ansei ombilicale rămâne fixată sub formă de unghi colic stâng.

e. <u>Coborîrea cecului şi efectuarea rotaţiei până la 270°</u> este condiţionată de prezenţa ficatului şi a peretelui abdominal lateral drept. Migrarea cecului se face, în mod normal, până în fosa iliacă internă dreaptă, când se desvoltă colonul şi mezocolonul ascendent şi apare unghiul colic drept; extremitatea superioară a ansei ombilicale se plasează la stânga arterei mezenterice superioare şi constituie unghiul duodenojejunal, care se fixează pe stîlpul stâng al diafragmului şi a ţesutului învecinat, cu ajutorul muşchiului lui Treitz (fig.41).

d. <u>Evoluţia mezenterului comun</u> este concomitentă ansei ombilicale; ea se face prin alungire, înrulare în formă de spirală şi procese de acolare: - duodenul şi mezoul său se plasează la dreapta şi posterior,-intestinul terminal împreună cu mezoul său de deplasează la stânga, iar pe un plan mai anterior se află ansa ombilicală re-

tită cu mezoul său, din care derivă mezenterul, mezocolonul ascendent şi mezocolonul transvers.

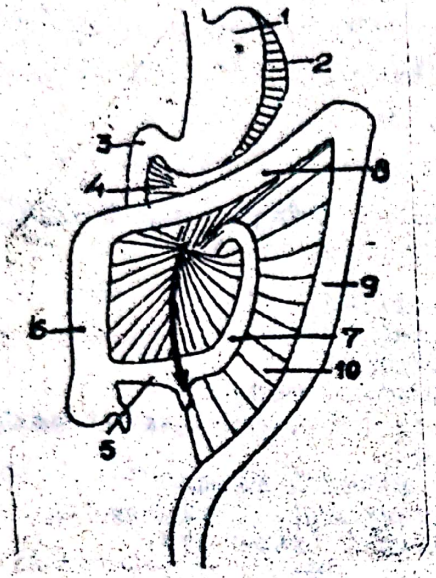

Fig.41 - Rotaţia ansei ombilicale până la 270°.

1=stomacul,
2=sacul epiploic,
3=duodenul,
4=mezoduodenul,
5=ansa ombilicală torsionată până la 270°,
6=colonul ascendent,
7=jejunoileonul,
8=colonul transvers,
9=colonul descendent,
10=mezocolonul descendent.

1. Mezoduodenul se răstoarnă şi se roteşte o dată cu ansa duodenală, fixîndu-se: - la dreapta liniei mediane, prin fascia retroduodenopancreatică dreaptă a lui Treitz, pe peritoneul parietal posterior, iar - la stînga, prin fascia retroduodenopancreatică stîngă al lui Treitz, pe mezocolonul descendent

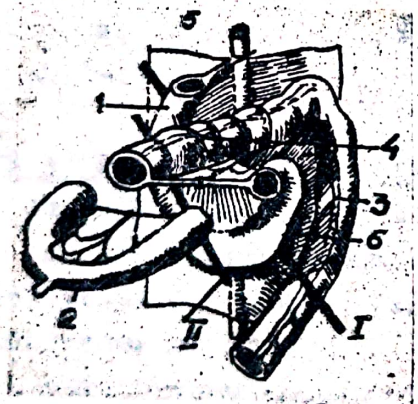

Fig.42 - Acolarea mezoduodenului.

1=ansa duodenală,
2=ansa ombilicală,
3=colon descendent,
4=colon transvers,
5=peritoneul parietal posterior,
6=mezocolonul descendent,
I=acolările retroduodenale,
II=acolările preduodenale.

2. Mezenterul, ataşat jejunoileonului, derivă în totalitate din mezenterul comun, aflat iniţial deasupra arterei mezenterice superioare; după rotirea ansei ombilicale, mezenterul se situează inferior şi la stînga acestei artere, fixîndu-se pe peretele parietal posterior. Linia de fixare se numeşte rădăcina mezenterului (secundară după Fredet; terţiară după Braus). Mezenterul se întinde de la unghiul duodenojejunal până la jonctiunea ileocecală; rămîne liber în cavitatea abdominală, în afară de partea sa superi-

oară, care se alipeşte - prin faţa sa stîngă - de mezoduoden, de la artera mezenterică superioară pînă la unghiul duodenojejunal (fig.43).

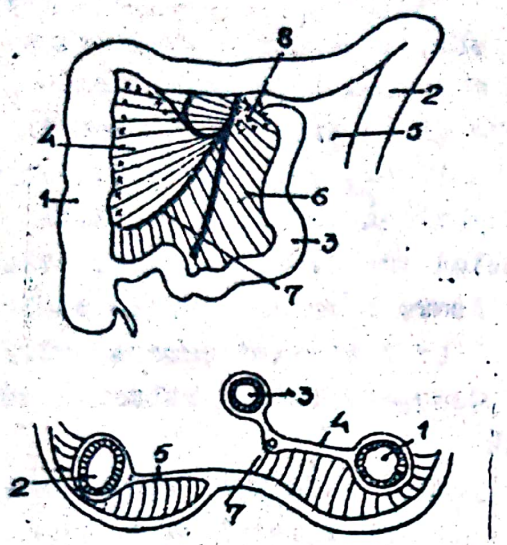

Fig.43 - Accolarea mezenterului.
1=colonul ascendent,
2=colonul descendent,
3=jejunoileonul,
4=mezocolonul ascendent cu fascia lui Toldt dreaptă,
5=mezocolonul descendent cu fascia lui Toldt stîngă,
6=mezenterul cu artera mezenterică superioară,
7=rădăcina mezenterului,
8=alipirea mezenterului,la mezoduoden.

3. Mezocolonul ascendent ia naştere din mezenterul comun, care iniţial era sub artera mezenterică superioară; el conţine între foiţele sale vasele colice drepte şi, după rotarea ansei ombilicale, se situează la dreapta liniei mediane şi a arterei mezenterice superioare, cu faţa sa posterioară în contact cu peritoneul parietal posterior, de care se fixează prin fascia de coalescenţă al lui Toldt dreaptă (fig.44).

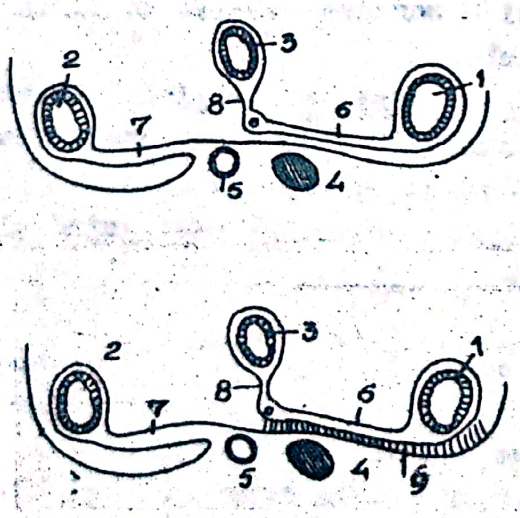

Fig.44 - Constituirea mezocolonului ascendent.
1=colonul ascendent,
2=colonul descendent,
3=jejunoileonul,
4=vena cavă inferioară,
5=aorta abdominală,
6=mezocolonul ascendent,
7=mezocolonul descendent,
8=mezenterul cu artera mezenterică superioară,
9=fascia lui Toldt dreaptă.

Limita superioară a fasciei lui Toldt dreaptă este linia de la originea arterei mezenterice superioare pînă la unghiul drept al colonului, iar limita inferioară,la nivelul arterei colice drepte inferioare.(ileobicecoapendiculocolice).

4. Mezocolonul transvers derivă - în cea mai mare parte - din mezenterul comun care, după retirea ansei embilicale, se va găsi deasupra arterei mezenterice superioare; este delimitat - pe părţile laterale - de două linii oblice superolaterale care diverg de la pătrunderea mezentericeî superioare în mezenter: - una spre dreapta la unghiul colic drept şi - alta spre stînga la unghiul colic stîng, linii care reprezintă totodată şi limita superioară a mezocolonului ascendent, respectiv mezocolonului descendent şi marginea aderentă a mezocolonului transvers, margine care se modifică din cauza extinderii superioare a procesului de coalescenţă pe partea inferioară a duodenului şi a capului pancreasului, rezultînd fascia de coalescenţă predoudenopancreatică submezocolică al lui Fredet, de natură mezocolică.

Sudarea colonului transvers la planul abdominal posterior, de la unghiul hepatic pînă la marginea stîngă a celei de-a doua porţiuni a duodenului, explică de ce partea sa iniţială este fixă, iar restul este mobil prin intermediul mezocolonului său.

V. <u>Evoluţia tubului digestiv în teritoriul arterei mezenterice inferioare</u>.

Se caracterizează prin diferenţierea segmentelor colonului stîng, a rectului şi prin procesul de coalescenţă. Intestinul terminal poate fi împărţit în trei segmente: - cranial, dă naştere la 1/3 stîngă a colonului transvers, la colonul descendent şi iliac; - mijlociu la colonul pelvin şi - terminal rămîne pe linia mediosagitală şi va edifica rectul pelvin.

a. <u>Ascensiunea intestinului terminal</u>. Iniţial, acesta era rectilin, mediosagital ca şi mezoul său; o dată cu rotaţia de 90^0 a ansei embilicale, el suferă o deplasare superioară şi la stînga, se etalează pe peretele abdominal posterior, antrenînd şi mezoul său; faţa primitivă dreaptă a mezocolonului terminal devine anterioară, iar cea stîngă posterioară.

b. <u>Fixarea colonului descendent şi iliac</u>. Faţa stîngă a mezocolonului descendent şi iliac se alipeşte la peritoneul parietal posterior prin intermediul fasciei de coalescenţă al lui Toldt stîngă, care se întinde - superior, de la artera colică stîngă superioară, pînă în partea inferioară, la vasele iliace comune şi externe stîngi (fig.45).

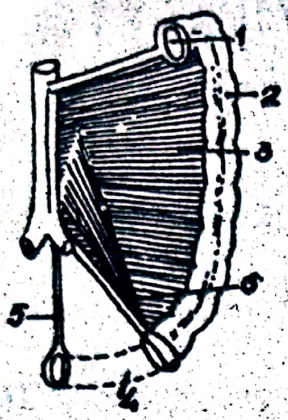

Fig.45 - Fixarea colonului descendent şi iliac.

1=colonul transvers şi mezoul său,
2=colonul descendent,
3=mezocolonul descendent,
4=colonul pelvin,
5=rădăcina primară a mezocolonului sigmoid,
6=rădăcina secundară a mezocolonului sigmoid.

e) <u>Diferenţierea colonului sigmoid şi a mezoului său.</u>

Incepînd din luna a 3-a, se diferenţiază ansa sigmoidiană, care creşte treptat în dimensiuni; după fixarea colonului descendent şi iliac cu mezourile lor, colonul sigmoid şi mezoul său rămîn liberi; mezocolonul sigmoid, de aspect triunghiular, conţine între foiţele sale vasele sigmoidiene şi terminarea arterei mezenterice inferioare; este delimitat de două rădăcini: - una primitivă, mediană şi verticală, care reprezintă inserţia mezenterului comun şi - alta secundară, oblică inferior şi la stînga, care reprezintă limita inferioară a fasciei de coalescenţă al lui Toldt stîngă; în unghiul de reunire al celor două rădăcini se găseşte recesul intersigmoidian, rezultat din lipsa de coalescenţă a mezocolonului pelvin la peritoneul parietal posterior (fig.46)

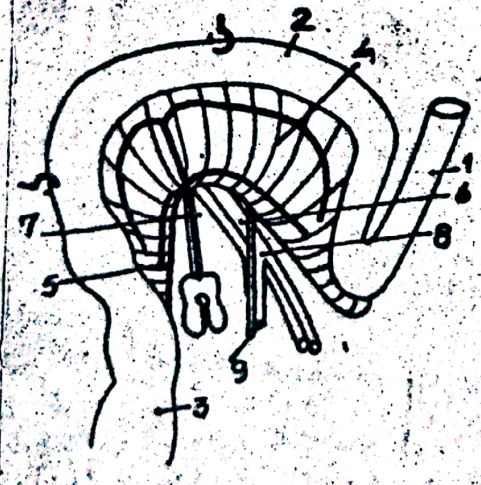

Fig.46 - Diferenţierea colonului sigmoid şi a mezoului său.

1=colonul iliac,
2=colonul sigmoid,
3=rectul,
4=mezocolonul sigmoid,
5=rădăcina verticală a mezosigmoidului,
6=rădăcina oblică a mezosigmoidului,
7=recesul intersigmoidian,
8=vasele iliace stîngi,
9=ureterul stîng.

In concluzie, evoluţia tubului digestiv subdiafragmatic şi a mezenterului dorsal comun se caracterizează prin diferenţiere

morfofuncţională a segmentelor sale componente, a mezourilor şi apariţia fasciilor de coalescenţă, achiziţie recentă a poziţiei verticale definitive, pe care a cîştigat-o omul.

Fasciile de accolare se formează la diferite nivele:

- Mezogastrului dorsal - fascia de coalescenţă retromezogastrică al lui Toldt şi fascia preduodenopancreatică supramezocolică a lui Fredet;

- Mezoduodenului - fascia retroduodenopancreatică al lui Treitz, dreaptă şi stîngă; -

- Mezenterului comun - fascia preduodenopancreatică submezocolică a lui Fredet şi fascia lui Toldt dreaptă;

- Mezoului intestinului terminal - fascia de coalescenţă al lui Toldt stîngă.

VI. Anomaliile în evolutia tubului digestiv subdiafragmatic.

Dezvoltarea tubului digestiv subdiafragmatic şi a mezenterului dorsal comun poate fi împiedicată, oprită sau modificată de numeroşi factori, situaţii care dau naştere la anomalii de dezvoltare; cel mai des întîlnite sînt: - stenoza pilorică congenitală; - duodenul liber, flotant sau parţial aderent; - pancreas inelar; - absenţa rotaţiei ansei ombilicale şi persistenţa mezenterului comun; - lipsa de coborîre a cecului; - inversiuni în sensul rotaţiei ansei ombilicale; - accolări parţiale şi anormale (în minus sau în exces); - dublări ale tubului digestiv la diferite nivele şi - atrezii ale diferitelor segmente digestive (fig.57).

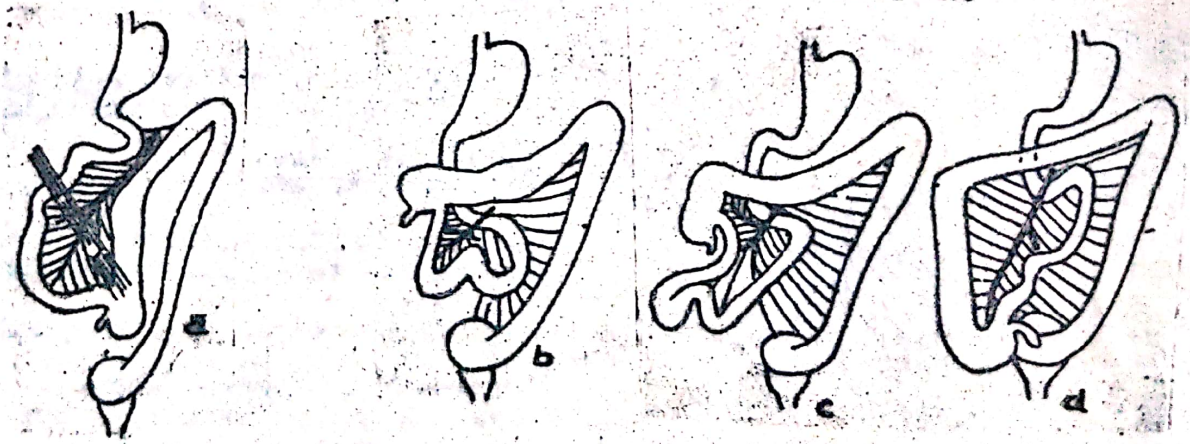

Fig.47 - Diferite anomalii ale evoluţiei tubului digestiv.

a=absenţa de torsiune cu persistenţa mezenterului comun. b=oprirea torsiunii ansei ombilicale. c=oprirea coborîrii cecului. d=rotaţie mai mare decît normală.

Anatomie descriptivă.

Formaţiile peritoneale, în special mezourile, cît şi comportarea peritoneului la nivelul viscerelor, vor fi descrise o dată cu organele digestive corespondente. Este necesar însă, descrierea separată a anumitor formaţiuni peritoneale ca: omentul mic, omentul mare şi bursa omentală, care va uşura mult studiul acestora şi al viscerelor abdominale.

I. Omentul mic (omentum minus) sau epiplonul gastro-hepatic

Este un derivat al mezogastrului ventral, întins între stomac şi ficat, care constituie faţa anterioară a vestibulului bursei omentale (fig.48)

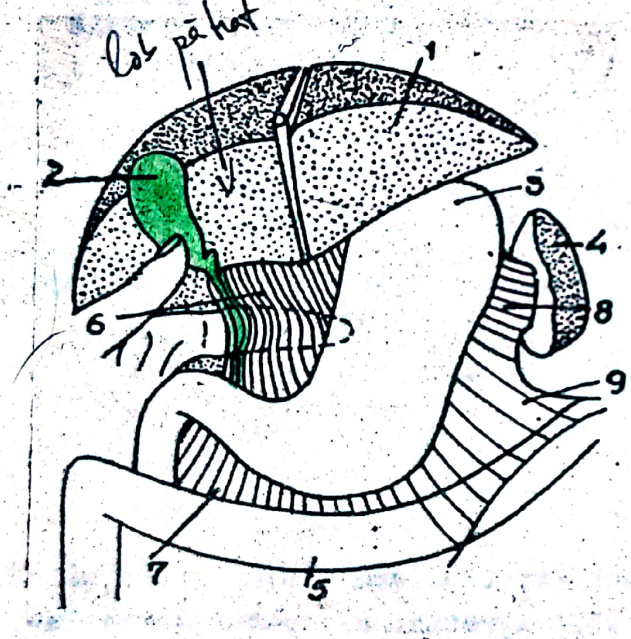

Fig.48 - Omentul mic.
1=ficatul,
2=vezicula biliară,
3=stomacul,
4=splina,
5=colonul transvers,
6=omentul mic,
7=ligamentul gastrocolic,
8=epiplonul gastrosplenic,
9=suspentaculum lienis,
Indexul stîng este introdus prin orificiul epiploic (hiatusul lui Winslow).

Descriptiv, omentul mic are forma unui patrulater neregulat, căruia i se descriu două feţe şi patru margini:

- Faţa anterioară corespunde cavităţii mari peritoneale, este acoperită în întregime de faţa viscerală a ficatului.

- Faţa posterioară corespunde vestibulului bursei omentale, căreia îi constituie peretele său anterior.

- Marginea dreaptă este liberă, întinsă de la hilul ficatului pînă la prima porţiune a duodenului; conţine pedicolul hepatic şi ulterior, ea se continuă - spre dreapta, cu o lamă peritoneală subţire, întinsă de la vezicula biliară şi canalul cistic

pînă la prima porţiune a duodenului şi la colonul transvers, constituind ligamentul hepatocolic (lig.hepatocolicum), numit şi ligamentul hepatocistic-duodeno-colic, formaţiune care împiedică explorarea pedicului hepatic şi pătrunderea în orificiul epiploic, motiv pentru care trebuie să fie secţionat.

- Marginea stîngă şi inferioară reprezintă aderenţa omentului mic de esofag, stomac şi de prima porţiune a duodenului (marginea esofagogastroduodenală); la aceste nivele, foiţa anterioară a omentului mic se continuă cu peritoneul gastric anterior, în timp ce foiţa posterioară se prelungeşte cu peritoneul feţei posterioare a stomacului şi a duodenului (fig.49).

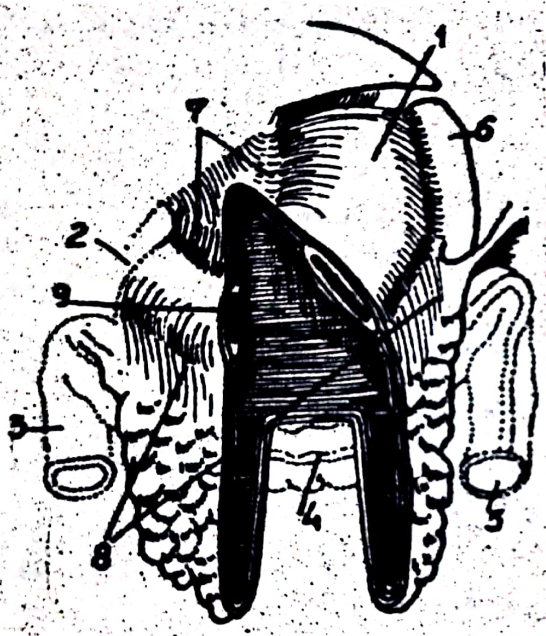

Fig.49 - Secţiune verticală prin bursa omentală şi omentul mare.

1=stomacul secţionat,
2=duodenul secţionat,
3=colonul ascendent,
4=colonul transvers,
5=colonul descendent,
6=splina,
7=omentul mic,(marginea stîngă şi inferioară),
8=omentul mare secţionat,
9=bursa omentală.

- Marginea hepatică are aspectul unui unghi drept şi corespunde feţelor inferioară şi diafragmatică a ficatului; pe faţa inferioară omentul mic se inseră pe cele două buze ale hilului ficatului, iar pe faţa sa diafragmatică, urmează şanţul ligamentului venos al lui Arantius, corespunzător marginii stîngi a lobului caudat.

- Marginea superioară este foarte scurtă şi face unirea dintre marginea dreaptă a esofagului abdominal şi partea superioară a şanţului lui Arantius.

Omentul mic nu are o structură omogenă, motiv pentru care i se deosebesc trei părţi:

- Partea vasculară (pars vasculosa) este reprezentată

de marginea dreaptă, liberă a omentului mic, care conţine pedicolul hepatic (vena portă, artera hepatică proprie, căile biliare extrahepatice, vase şi nervi).

- Partea flacidă (pars flacida) este porţiunea mijlocie, foarte subţire, încărcată cîteodată de depuri de grăsime, de dimensiuni variabile.

- Partea condensată (pars condensa) este partea stîngă şi inferioară, mai densă şi mai rezistentă; ea constituie ligamantul hepatogastric (lig.hepatogastricum), în care se află - superior, ramura hepatică a arterei gastrice stîngi, iar - inferior, terminarea arterei gastrice stîngi cît şi a arterei gastrice drepte şi ramuri ale nervului vag (fig.5o).

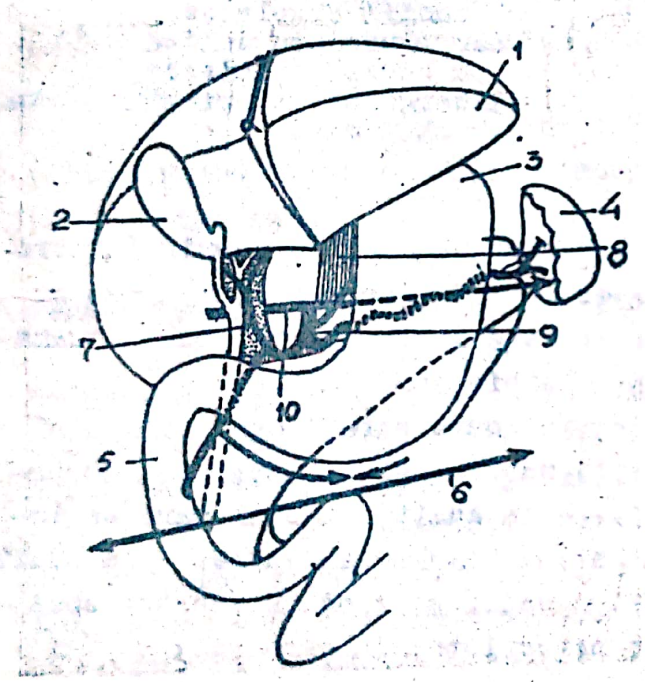

Fig.5o - Structura omentului mic.

1=ficatul,
2=vezicula biliară,
3=stomacul,
4=splina,
5=duodenul,
6=inserţia mezocolonului transvers,
7=pedicolul hepatic,
8=porţiunea condensată a omentului mic,
9=trunchiul celiac,
10=săgeată care trece prin orificiul epiploic, orificiul bursei omentale şi ajunge la prelungirea stîngă a cavităţii retrogastrice.

II. Omentul mare (omentum majus) sau epiplonul mare

Este o prelungire peritoneală care uneşte stomacul cu colonul transvers şi acoperă ca un şorţ, ansele intestinale şi o parte din cadrul colic.

Embriologic, derivă din mezogastrul dorsal, anume din bursa epiploică, care constituie recesul inferior al bursei omentale.

Omentul mare are formă variabilă, patrulateră sau semicirculară, comparat cu un şorţ prins de curbura mare a stomacului; trece anterior colonului transvers şi a anselor jejunoileale, fixat

în părţile laterale şi superioare la nivelul unghiurilor colonului şi a peretelui abdominal posterolateral.(fig.51).

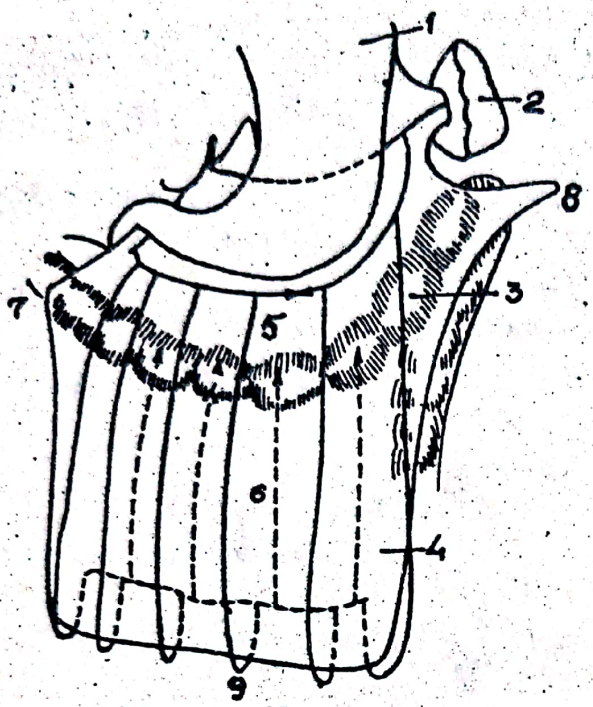

Fig.51 - Epiplonul mare.
1=stomacul,
2=splina,
3=colonul transvers,
4=omentul mare,
5=ligamentul gastrocolic,
6=porţiunea liberă a omentului mare,
7=prelungirea dreaptă a pungii epiploice,
8=prelungirea colică stîngă a bursei epiploice,
9=marginea inferioară a omentului mare.

Dimensiunile omentului mare sînt variabile, cuprinse între două extreme: - scurt de cîţiva cm lungime (cazuri cînd apare ca un franj epiploic subţire ce se găseşte în lungul colonului transvers) - sau lung, ajungînd pînă la pubis sau în pelvis.

Aspectul şi grosimea omentului mare diferă după vîrstă şi starea de nutriţie: la copil, este subţire şi transparent, observîndu-se cu uşurinţă vasele sale; - la adult, omentul mare se infiltrează cu ţesut grăsos de-a lungul vaselor sanguine; - la adultul denutrit are acelaşi aspect ca la copil, pe cînd la adultul obez are aspectul unei mase grăsoase neregulate, în care abia se mai pot urmări vasele sanguine.

Embriologic, descriptiv cît şi topografic, omentul mare are două porţiuni: fixă şi mobilă.

- <u>Porţiunea fixă</u> constituie ligamentul gastrocolic (lig.gastrocolicum) sau porţiunea supracolică, de formă dreptunghiulară, cuprinsă între curbura mare a stomacului şi colonul transvers; descriptiv, prezintă două feţe şi patru margini:

- faţa anterioară este oblică anteroinferior, vine în raport direct cu peritoneul parietal anterior;

- faţa posterioară delimitează - anterior - bursa

omentală mare sau retrogastrică;

- marginea superioară este concavă, inserată pe curbura mare a stomacului, la distanţă de 1-2 cm se află cercul arterial al curburii mici, între cele două foiţe ale ligamentului gastrocolic;

- marginea inferioară este convexă, aderentă de faţa anterosuperioară a colonului transvers, delimitează, la acest nivel, recesul inferior al bursei omentale mari;

- marginea dreaptă este continuarea inferioară a ligamentului hepatoduodenal sau ligamentul hepatocolic;

- marginea stîngă se alipeşte la diverticulul stîng al bursei epiploice.

- Porţiunea mobilă reprezintă şorţul epiploic sau porţiunea subcolică, care prezintă, descriptiv, două feţe şi patru margini:

- faţa anterioară vine în raport cu peritoneul parietal abdominal anterior, împreună cu care delimitează cavitatea previscerală;

- faţa posterioară are raport cu colonul transvers şi ansele intestinului subţire;

- marginea superioară este aderentă de colonul transvers; ea reprezintă limita superioară a coalescenţei lamei directe cu cea reflectată a omentului mare şi, totodată, limita inferioară a bursei omentale mari;

- marginile laterale au raporturi cu colonul ascendent, peste care poate trimite membrana lui Jackson şi cu colonul descendent are raporturi mai îndepărtate din cauza interpoziţiei anselor jejunale; deasupra celor două unghiuri colice, omentul mare este unit de peretele abdominal posterior prin ligamentul colofrenic drept şi colofrenic stîng;

- marginea inferioară este liberă; ea poate ajunge pînă la simfiza pubiană, poate coborî în pelvis, sau poate fi plasată mai sus, în funcţie de lungimea omentului mare.

III. Bursa omentală (bursa omentalis)

Reprezintă un diverticul al cavităţii peritoneale (cavitatea peritoneală mică, aflat posterior omentului mic, feţei posterioare

a stomacului şi a ligamentului gastrocolic; este o cavitate virtuală, închisă din toate părţile, comunicînd cu cavitatea mare peritoneală numai prin orificiul epiploic (hiatusul lui Winslow) (fig.52).

Bursa omentală prezintă două compartimente, separate prin orificiul bursei omentale (foramen bursae omentalis): vestibulul şi bursa omentală propriu-zisă.

Vestibulul bursei omentale (vestibulum bursae omentalis) sau bursa omentală mică este un spaţiu paralipipedic neregulat, îngust, posterior omentului mic, prezintă şase pereţi şi o prelungire superioară (fig.53).

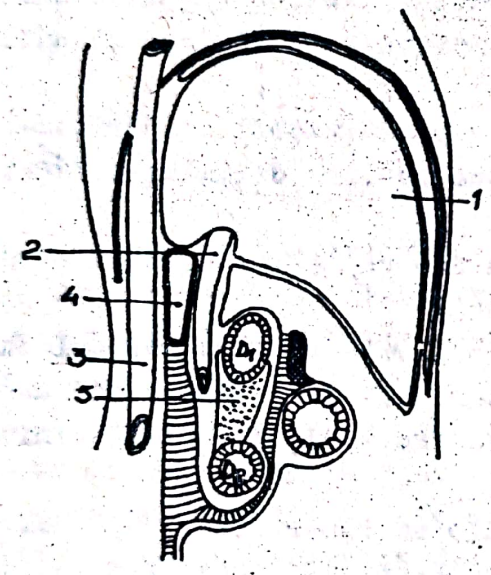

Fig.52 - Vestibulul bursei omentale.

1=ficatul,
2=vena portă,
3=vena cavă inferioară,
4=orificiul epiploic,
5=pancreasul.

- Peretele anterior este reprezentat de foiţa posterioară a omentului mic, care se inseră - superior, pe buza posterioară a hilului ficatului şi în lungul şanţului lui Arantius, iar - inferior, pe curba mică gastrică şi pe prima porţiune a duodenului.

- Peretele posterior este constituit din peritoneul parietal posterior, care corespunde regiunii celiace a lui Luschka, unde întîlnim, de la dreapta la stînga: flancul stîng al venei cave inferioare, spaţiul intercavoaortic cu pilierul drept al diafragmului şi aorta abdominală, de unde porneşte trunchiul celiac cu ramurile sale cît şi numeroase limfatice şi fibre nervoase aferente ale plexului celiac, în special nervul mare splanhnic drept.

- Peretele superior este oblic anteroinferior, aproape vertical, reprezentat de faţa posterioară a lobului caudat al ficatului, acoperit de peritoneu (fig.53).

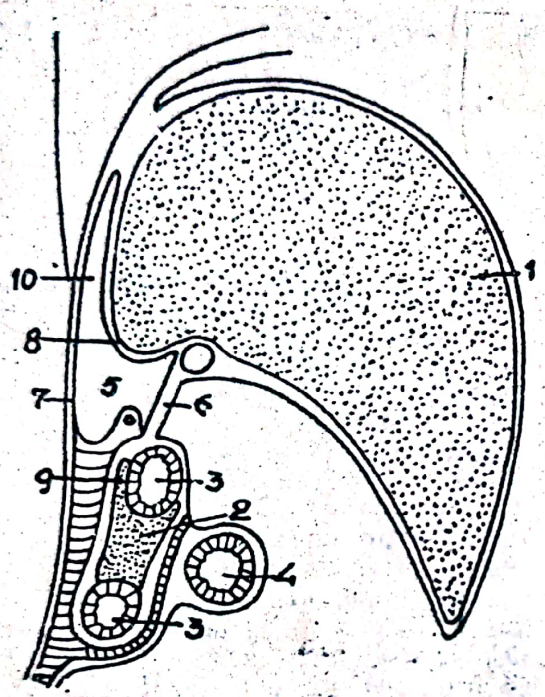

Fig.53 - Pereţii vestibulului bursei omentale.

1=ficatul,
2=pancreasul,
3=duodenul,
4=colonul transvers,
5=vestibulul bursei omentale,
6=peretele anterior,
7=peretele posterior,
8=peretele superior,
9=peretele inferior,
10=diverticulul superior al vestibulului bursei omentale.

- Peretele drept corespunde orificiului epiploic sau hiatusului lui Winslow (fig.52).

- Peretele stîng este reprezentat de orificiul bursei omentale (foramen bursae omentalis), delimitat de ceasa arterei gastrice stîngi şi a arterei hepatice.

- Peretele inferior corespunde pancreasului, la nivelul tuberculului epiploic, între orificiul epiploic - la dreapta şi ceasa arterei hepatice - la stînga.

- Diverticulul superior corespunde - anterosuperior, lobului caudat al ficatului şi venei cave inferioare - la dreapta, esofagului şi ceasei arterei gastrice - la stînga.

Bursa omentală mare (bursa omentalis major) sau bursa retrogastrică constituie compartimentul cel mai larg al bursei omentale, care prezintă doi pereţi, patru margini şi trei prelungiri:

- Peretele posterior este constituit de foiţa peritoneală care acoperă corpul pancreasului, superior de care, peritoneul tapetează diafragmul, segmentul superior al suprarenalei

stîngi şi - parţial, polul superior al rinichiului stîng; inferior corpului pancreasului, peritoneul acoperă faţa superioară a mezocolonului transvers.

- Poretele anterior este reprezentat de peritoneul situat pe faţa posterioară a stomacului şi pe segmentul mobil al primei porţiuni a duodenului, precum şi de ligamentul gastrocolic (fig.54).

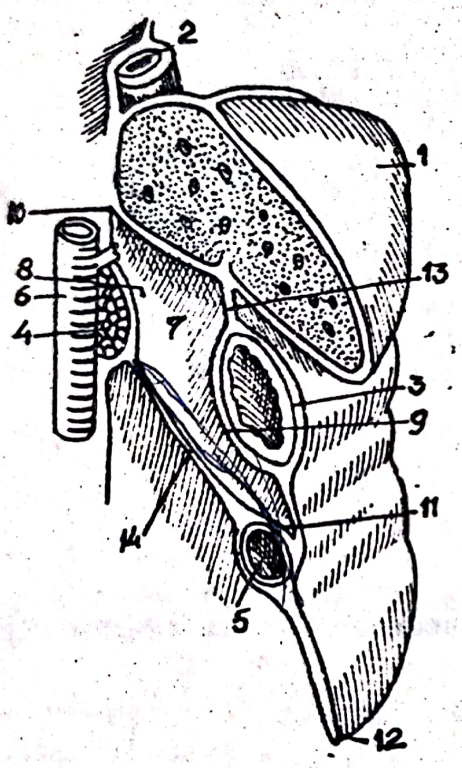

Fig.54 - Bursa omentală mare.
1=ficatul,
2=esofagul abdominal,
3=stomacul secţionat,
4=pancreasul,
5=colonul transvers,
6=aorta abdominală,
7=bursa omentală mare,
8=faţa posterioară,
9=faţa anterioară,
10=marginea superioară,
11=marginea inferioară,
12=omentul mare,
13=omentul mic,
14=mezocolonul transvers.

- Marginea superioară nu este altceva decît foiţa inferioară a ligamentului gastrofrenic.

- Marginea inferioară este limitată de coalescenţa sacului epiploic, care corespunde feţei anterioare a colonului transvers.

- Marginea dreaptă corespunde orificiului bursei omentale.

- Marginea stîngă este reprezentată, craniocaudal, de: segmentul vertical al ligamentului gastrofrenic, de jonctiunea epiploanelor pancreaticosplenic cu gastrosplenic şi de limita coalescenţei diverticulului stîng al sacului epiploic.

- Recesul superior omental (recessus superior omentalis)

urcă pînă la diafragm şi corespunde polului superior al stomacului; se află superior de corpul pancreasului, este cel mai îngust, uneori prezintă bride peritoneale congenitale sau cîştigate.

- Recesul inferior omental (recessus inferior omentalis) este bine reprezentat în viaţa embrionară, prin sacul epiploic; o dată cu obliterarea sa, recesul inferior omental se află inferior stomacului, la nivelul colonului transvers (fig.55).

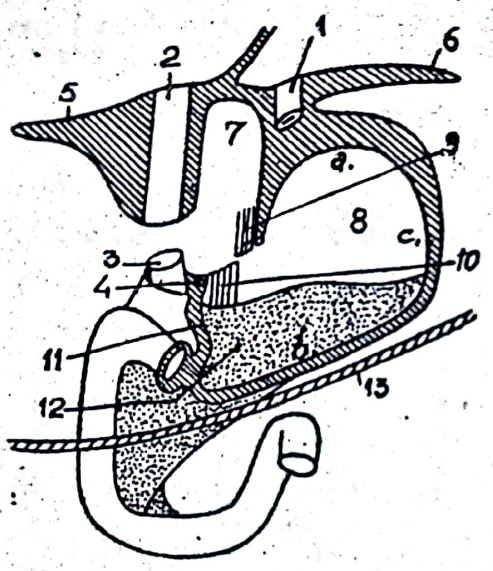

Fig.55 - Prelungirile bursei omentale mari.

1=esofagul abdominal,
2=vena cavă inferioară,
3=vena portă,
4=artera gastroduodenală,
5=ligamentul triunghiular drept,
6=ligamentul triunghiular stîng,
7=diverticulul superior al vestibulului bursei omentale mici,
8=bursa omentală mare,
9=ccasa arterei gastrice stîngi,
10=ccasa arterei hepatice,
11=marginea dreaptă a bursei omentale mari,
12=pancreasul,
13=inserţia mezocolonului transvers,
a=recesul superior omental,
b=recesul inferior omental,
c=recesul lienal.

- Recesul lienal (recessus lienalis) sau prelungirea stîngă se întinde pînă la splină şi este delimitat: - posterior de epiplonul pancreaticosplenic, iar - anterior, de epiplonul gastrosplenic.

Pentru a cunoaşte mai bine dispoziţia bursei omentale, se folosesc două secţiuni - una transversală şi alta sagitală, care vor permite înţelegerea evoluţiei mezogastrului dorsal, a celui ventral, cît şi a dispoziţiei bursei omentale.

Secţiunea transversală (orizontală) la nivelul stomacului, rinichiului stîng şi a splinei, pune în evidenţă prezenţa următoarelor segmente (fig.56):

a) Segmentul preparietorenal rezultă din porţiunea mezogastrului dorsal, care cuprindea între foiţele sale, corpul pancreasului şi vasele splenice; acest segment a suferit procesul de coalescenţă - prin faţa stîngă a mezogastrului dorsal, la perito-

neul parietal posterior, anterior rinichiului stîng, alcătuind fascia de coalescenţă mezogastrică a lui Toldt.

b) Segmentul pancreaticosplenic rezultă din porţiunea mezogastrului dorsal ce cuprinde coada pancreasului şi vasele splenice; acest segment, de obicei, nu aderă la peritoneul parietal posterior, este mobil şi constituie ligamentul pancreaticosplenic; foiţa dreaptă a mezogastrului dorsal, care acoperă aceste formaţiuni, împreună cu segmentul precedent, formează în acelaşi timp, şi faţa posterioară a bursei omentale mari.

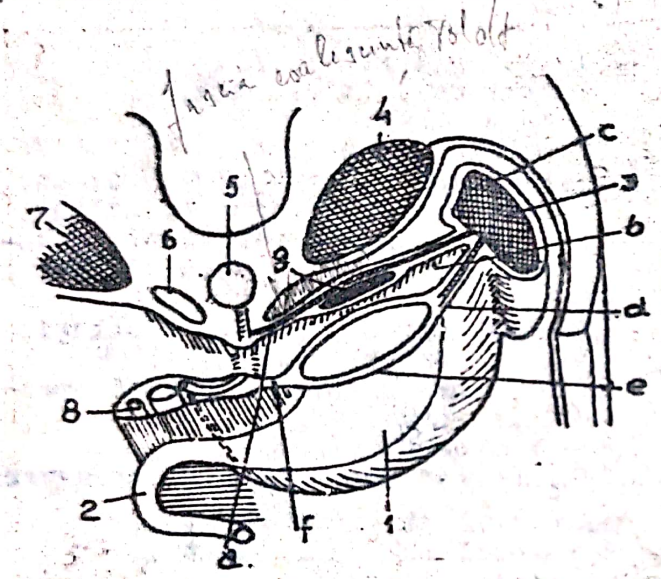

Fig.56 - Secţiune transversală prin bursa omentală.
1=stomacul,
2=duodenul,
3=splina,
4=rinichiul sting,
5=aorta abdominală,
6=vena cavă inferioară,
7=rinchiul drept,
8=pedicului hepatic,
9=pancreasul,
a=seg.preparieterenal,
b= " pancreaticosplenic,
c= " splenic,
d= " gastrosplenic,
e= " gastric,
f= " gastrohepatic.

c) Segmentul splenic rezultă din mezogastrul dorsal care cuprinde splina între foiţele sale;-foiţa dreaptă a mezogastrului dorsal răsfrîngîndu-se de pe epiplonul pancreaticosplenic trece peste hilul splinei, constituie recesul stîng al bursei omentale mari şi ajunge la epiplonul gastrosplenic;- foiţa stîngă a mezogastrului dorsal se dezvoltă foarte mult, acoperă suprafaţa exterioară a splinei, pînă la nivelul epiplonului gastrosplenic.

d) Segmentul gastrosplenic rezultă din segmentul mezogastrului posterior, întins de la hilul splinei pînă la curbura mare a stomacului, alcătuind epiplonul gastrosplenic; între foiţele sale se găsesc vasele scurte şi artera gastroepiploică stîngă. Foiţa dreaptă a mezogastrului dorsal alcătuieşte foiţa posterioară a ligamentului gastrosplenic, pe cînd foiţa stîngă a mezogastrului dorsal formează foiţa anterioară a acestui ligament.

e) Segmentul gastric este reprezentat de peritoneul care învelește cele două foițe ale sale: peritoneul gastric posterior se află în continuarea foiței drepte a mezogastrului dorsal, pe cînd peritoneul gastric anterior se găsește în continuarea foiței stîngi a mezogastrului dorsal.

f) Segmentul gastrohepatic rezultă din mezogastrul ventral, constituind omentul mic: foița dreaptă a mezogastrului ventral alcătuiește foița posterioară a ligamentului gastrohepatic, pe cînd foița stîngă a mezogastrului ventral formează foița anterioară a ligamentului respectiv.

Secțiunea sagitală (verticală) trece prin stomac, colonul transvers, mezoul său și omentul mare; ea indică evoluția mezogastrului dorsal, apariția bursei omentale și dezvoltarea ei posterior stomacului, anterior colonului transvers și a mezoului său; craniocaudal și posteroanterior se găsesc următoarele segmente (fig.57).

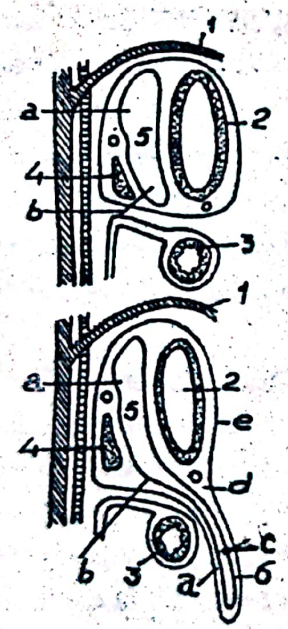

Fig.57 - Secțiune sagitală prin bursa omentală.

1=diafragmul,
2=stomacul,
3=colonul transvers,
4=pancreasul,
5=bursa omentală,
6=omentul mare,

a=seg.parietopancreatic,
b= " supramezocolic,
c= " omentului mare,
d= " gastrocolic,
e= " gastric.

a. Segmentul parietopancreatic reprezintă partea din mezogastrul dorsal care conține corpul pancreasului, segment care suferă procesul de coalescență la peretele posterior, situîndu-se anterior suprarenalei și polului superior al rinichiului stîng.

b. Segmentul supramezocolocolic corespunde mezogastrului dorsal care se alipește pe fața superioară a mezocolonului transvers și pe fața anterosuperioară a colonului corespondent.

c. Segmentul omentului mare coboară anterior colonului transvers şi anselor jejunoileale, sub forma lamei posterioare, care se recurbează anterosuperior pentru a alcătui lama anterioară a epiplonului mare.

d. Segmentul gastrocolic se întinde de la colonul transvers pînă la stomac, alcătuind ligamentul gastrocolic, care este format numai din lama anterioară a sacului epiploic.

e. Segmentul gastric înveleşte, prin foiţele sale, feţele stomacului, după care, la nivelul curburii mici, se continuă cu omentul mic.

Anatomie funcţională

Cavitatea peritoneală păstrează parţial atributele cavităţii celomice, particularizate morfofuncţional poziţiei verticale, îndeplinind funcţii multiple:

1. Funcţia de seroasă este asigurată prin diferenţierea celor două foiţe - peritoneul parietal şi visceral - cît şi a cavităţii peritoneale pe care o delimitează. Structural, seroasă peritoneală este alcătuită dintr-un mezoteliu sprijinit pe o membrană bazală, dedesubtul căreia se află un corion bogat în vase sanguine, limfatice şi elemente nervoase.

Stratul mezotelial delimitează cavitatea peritoneală şi permite alunecarea viscerelor, cît şi mişcările peristaltice ale acestora. Prezenţa mezoteliului împiedică aderenţele dintre ansele intestinale; cît acest mezoteliu este distrus, ansele intestinale se aglutinează.

Natura mezoblastică a foiţelor peritoneale explică traversarea lor, cu uşurinţă, de către celulele migratoare (poli- şi mononucleare) şi explică posibilităţile de regenerare ale mezoteliului, plecînd de la ţesutul conjunctiv comun.

Vasele sanguine şi limfatice ale peritoneului parietal sînt dependente de vasele parietale, iar filetele nervoase sînt senzitive şi aparţin nervilor spinali trunculi.

Peritoneul visceral posedă o vascularizaţie şi inervaţie asigurată de vasele şi nervii viscerelor pe care le acoperă.

Cele două foiţe peritoneale delimitează cavitatea peritoneală, care are o întindere remarcabilă, aproape cît suprafaţa cutanată (1,5 m^2). In cavitatea peritoneală, presiunea este inferioa-

rã celei atmosferice; dovadã este pãtrunderea aerului în timpul celiotomiilor şi instalarea pneumoperitoneului; valoarea acestei presiuni nu este egalã pe toatã întinderea cavitãţii peritoneale; este mai scãzutã în etajul supramezocolic (sub influenţa aspiraţiei diafragmatice inspiratoare), creşte în etajul submezocolic şi abdominopelvin, din cauza presiunii exercitate de masa visceralã abdominalã.

2. Funcţia de secreţie este asiguratã de proprietatea seroasei peritoneale de a se comporta ca o membranã semipermeabilã; ea este supusã legilor osmozei şi condiţiilor de producere a elementelor în interstiţiile conjunctive laxe. In mod normal, peritoneul secretã o serozitate vîscoasã, bogatã în proteine, asemãnãtoare serului sanguin în ceea ce priveşte concentraţia electroliticã, serozitate care conţine şi cîteva globule sanguine. Cantitatea lichidului peritoneal (liquor peritonei) este în jur a 2o-3o cm^3, mai mult sau mai puţin colectat în zonele declive; lichid care se măreşte în cantitate dupã moarte.

Compoziţia produsului elaborat este diferitã dupã situaţie:
- în cazul unei secreţii, este vorba de un lichid încãrcat cu fibrinã şi mucinã, în care elementele celulare sînt numeroase; acest produs este susceptibil de a forma rapid aglutinãri şi aderenţe;
- în cazul transudatului, ca în ascitã, lichidul are compoziţie diferitã de a exudatului, dar fãrã fibrinã, mucinã şi elemente figurate.

3. Funcţia de absorbţie sau rezorbţie a peritoneului este cunoscutã de mult timp; peritoneul absoarbe o parte din lichidul de secreţie sau de transudaţie, dar şi unele soluţii introduse în cavitatea peritonealã.

Absorbţia variazã dupã natura lichidului injectat: este masivã şi rapidã pentru soluţiile electrolitice izotonice, destul de rapidã pentru proteine, lentã pentru lichide şi chiar nulã pentru anumiţi produşi; gazele nu sînt absorbite decît foarte lent; din aceastã cauzã pneumoperitoneul realizat prin insuflaţie cu aer dispare total numai dupã 15 zile.

In cavitatea peritonealã, lichidul peritoneal cît şi unele substanţe introduse circulã pe traiecte determinate de prezenţa organelor şi a plicilor peritoneale, fapt demonstrat prin introducerea substanţelor de contrast în cavitatea peritonealã, urmatã de deplasarea în spaţiile subfrenice şi abdominopelvin.

4.Funcţia fagocitară este dominată de raporturile cavităţii peritoneale cu sistemul vascular, limfatic şi de prezenţa omentului mare. In corionul foiţelor peritoneale se găsesc numeroase histiocite, capabile să traverseze cu uşurinţă peritoneul; în plus şi celulele mezoteliale au şi ele proprietatea de a se transforma în histiocite, apte să fagociteze.

5. Funcţia senzitivă se datorează terminaţiilor nervoase libere senzitive şi corpusculilor senzitivi ai lui Meissner şi Paccini. Sensibilitatea peritoneului este produsă de presiune, mai mult prin tracţiune, prin pensare şi prin căldură; ea este maximă la nivelul peritoneului parietal, pe diafragm, pe pancreas şi duoden, la nivelul fundului de sac uterovaginorectal al lui Douglas.

Rolul marelui epiplon:

- Funcţia de mobilitate: omentul mare este un organ mobil, căruia i se transmit mişcările diafragmatice; în acest mod are posibilitatea de a mătura suprafaţa anterioară a masei intestinale şi de a capta corpii străini, rezidurile fibrinoase sau necrotice, cît şi de a ocupa şi masca zonele deperitonializate.

Micările epiplonului mare asigură distribuirea intraperitoneală a substanţelor străine neabsorbite şi a revărsatelor peritoneale infectate sau nu.

Marele epiplon este capabil de a acoperi zonele iritate, sîngerînde, orificiile de perforaţie ale organelor cavitare, de a adera la aceste zone, suprimînd riscurile de difuziune către cavitatea mare peritoneală.

I.Cantacuzino afirmă că alipirea omentului mare la o regiune este în funcţie numai de diferenţa de potenţial electric care există între cele două zone.

- Funcţia fagocitară a omentului mare este legată de capacitatea mezoteliului şi a elementelor mezenchimatoase din corion de a deveni histiocite active; la aceasta se adaugă şi bogăţia sa vasculară care îi permit de a juca un rol de curăţenie şi drenaj.

- Funcţia adipopexică se manifestă prin capacitatea de a depozita excesul grăsimilor absorbite, în tubul digestiv.

- Funcţia de absorbţie a lichidului peritoneal, a revărsatelor patologice şi a celulelor canceroase, constituie funcţia de drenare a cavităţii peritoneale.

STOMACUL
(Ventriculus)

Este porţiunea cea mai dilatată a tubului digestiv, situată între esofag şi duoden; constituie un rezervor musculomembranos, cu rol în digestie, prin funcţia sa secretorie şi motorie.

Anatomie generală

Stomacul prezintă două porţiuni: verticală şi orizontală:

- Porţiunea verticală este proximală, descendentă, numită partea digestivă (pars digesteria), alcătuită din două segmente (fig.58):

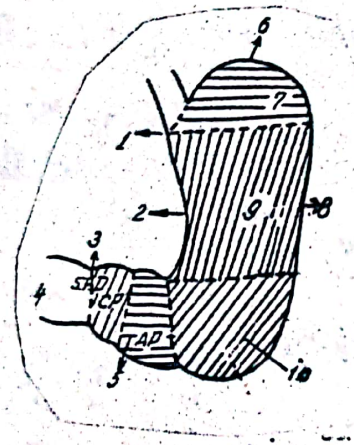

Fig.58 - Porţiunile stomacului.
1=orificiul cardia,
2=curbura mică,
3=orificiul pilorie,
4=duodenul,
5=porţiunea pilorică,
6=curbura mare,
7=fundul stomacului,
8=porţiunea verticală a curburii mari,
9=corpul stomacului,
10=sinusul stomacului.
A.P.=antrum pilorie
C.P.=canalul pilorie

- Fundul stomacului (fundus ventriculi) sau tuberozitatea mare constituie partea cea mai largă şi înaltă a stomacului, aflată deasupra cardiei, imediat sub diafragm, ocupînd 1/3 din lungimea porţiunii verticale (4 cm); în interior, se află aerul înghiţit în timpul deglutiţiei (camera cu aer a stomacului).

- Corpul stomacului (corpus ventriculi) are forma de cilindru, turtit anteroposterior, se întinde de la cardia pînă la linia orizontală trasată prin marginea superioară a porţiunii orizontale.

- Porţiunea orizontală este distală şi uşor ascendentă, denumită şi porţiunea egesterie (pars egesteria); este constituită tot din două segmente:

- Sinusul stomacului (sinus ventriculi) sau mica tuberozitate constituie partea cea mai declivă a stomacului; are o lungime de 7,5 cm şi forma unui segment de sferă.

- Porţiunea pilerică (pars pilerica) este uşor ascendentă, zleătuită - la rîndul ei - din alte două segmente: - antrul pilerie (antrum pylericum) sau vestibulul pilerie şi - canalul pilerie (canalis pylericum), separate între ele prin şanţul pilerie superior şi inferior.

Date filogenetice. Stomacul lipseşte la acranieni, la care tubul digestiv prezintă dimensiuni sensibil egale între segmentele sale; este însă prezent la craniate, în special la amniote, la care punga gastrică se amplifică în dimensiuni, aproape dublu cît segmentele învecinate. In filogeneză, orientarea stomacului devine transversală în raport cu organismul; în aceste cazuri, stomacul devine un rezervor unde alimentele sînt obligate sămse acumuleze şi să staţioneze un timp variabil, perioadă în care suferă modificări fizice şi chimice.

Stomacul mamiferelor prezintă multe variaţii de formă şi dimensiuni; cele mai pronunţate modificări se întîlnesc la ungulate, mai ales la rumegătoare; se disting astfel stomacuri simple (la cîine, cal şi om) şi stomacuri compuse (la ierbivore).

Anatomie descriptivă

Situaţie: stomacul este un organ toracoabdominal, situat în etajul supramezocolic al cavităţii peritoneale mari, în loja gastrică, imediat sub cupola diafragmatică, delimitată: - superior, de diafragmul toracoabdominal; - inferior, de colonul şi mezocolonul transvers; - posterior, de peritoneul care constituie peretele posterior al bursei omentale; - la stînga, de loja splenică, iar - la dreapta, de loja hepatică, cu care comunică larg.

Prezenţa stomacului la acest nivel, împarte loja gastrică în două sectoare principale: - sectorul retrogastric, reprezentat de bursa omentală mare şi - sectorul pregastric, care comunică superior cu spaţiul interhepatodiafragmatic, iar - inferior cu etajul submezocolic al cavităţii peritoneale mari.

Scheletotopie, în decubit dorsal, stomacul se proiectează astfel (fig.59): - superior, o linie orizontală care trece prin al cincilea spaţiu intercostal stîng; - inferior, o linie orizontală trasată prin vertebra L_4, care corespunde - anterior - ombilicului; - la dreapta, o linie verticală trasată la dreapta planului mediosagital, iar - la stînga, un plan tangenţial la peretele lateral stîng al toracelui.

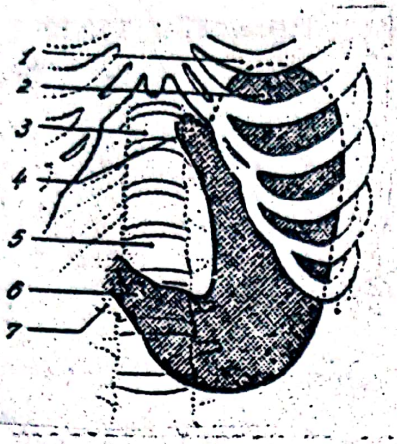

Fig.59 - Scheletotopia stomacului.

1=cartilajul sternocostal 5 stâng,
2=fundul stomacului,
3=vertebra T_{10},
4=cardia,
5=vertebra L_1,
6=orificiul piloric,
7=vertebra L_2.

Orificiul cardia se proiectează - posterior - pe flancul stâng al vertebrei T_{10}, iar - anterior - la nivelul celei de-a 7-a articulaţie condrosternale stângi.

Orificiul piloric se proiectează - posterior - pe flancul drept al primei vertebre lombare, iar - anterior, pe linia parasternală dreaptă, la mijlocul distanţei xifoombilicale.

In poziţie verticală, sinusul stomacului (tuberozitatea mică) ajunge la orizontala trasată prin cele două spine iliace anterosuperioare.

Formă şi dimensiuni: stomacul este un organ cavitar; din această cauză, forma şi dimensiunile sale sînt diferite, elementele de variabilitate sînt multiple, astfel că aspectul morfologic şi dimensional este modificat la cadavru faţă de omul viu :

- La cadavru, stomacul îşi schimbă rapid forma iniţială datorită scăderii tensiunii pereţilor abdominali, diminuării tonicităţii stratului muscular al stomacului, apariţiei secundare a fenomenelor necrotice şi a distensiei prin gazele intracavitare, care îi determină forma de aspectul unui sac sau de cimpoi, cu direcţie predominant orizontală (transversală), pe care vechii anatomişti o atribuiau stomacului.

- Stomacul pe viu, în repaus şi examinat în ortostatism, are forma unui „J" majuscul, sau de cîrlig, format din două părţi - una verticală şi alta transversală.

Examenul radioscopic evidenţiază, după tonicitatea musculaturii gastrice patru tipuri: ortotonie, hipertonie, hipotonie şi atonie.

Stomacul umplut moderat are următoarele dimensiuni: lungime

totală 25 cm; lățimea de la marginea stîngă la cea dreaptă, la nivelul corpului stomacului 8,5 cm; lărgimea dintre cele două margini ale canalului piloric de 3 cm; diametrul anteroposterior 8 cm, înălțimea fundului stomacului 4 cm, lungimea vestibulului pilorie 7 cm și a canalului pilorie 3 cm (fig.6o).

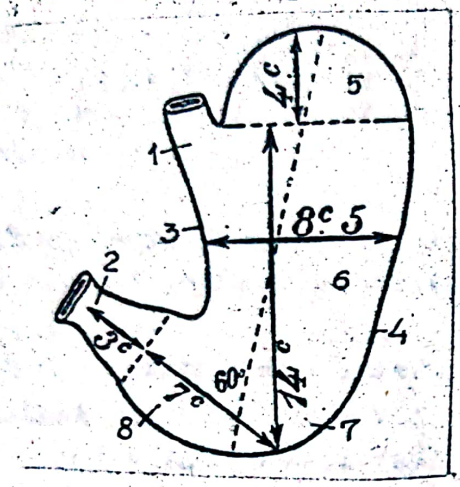

Fig.6o - Dimensiunile stomacului.

1=cardia,
2=pilorul,
3=curbura mică,
4=curbura mare,
5=fundul stomacului,
6=corpul stomacului,
7=sinusul stomacului,
8=antrul pilorie.

Capacitatea stomacului, în mod normal, variază între 6oo-2ooo cm^3, în funcție de vîrstă, sex, regimurile alimentare și stările patologice.

(7)

<u>Mijloacele de fixare</u>: stomacul este menținut în locul său, grație tubului digestiv, conexiunilor sale cu ficatul, intestinul gros, splina și peretele posterior al abdomenului:

1. Continuarea cu esofagul, la nivelul cardiei, contribuie la fixarea stomacului, prin aderența esofagului la nivelul diafragmului.

2. Continuarea cu duodenul la nivelul pilorului, fixat în mod secundar, la peretele posterior al abdomenului prin faseia lui Treitz dreaptă și stîngă.

3. Ligamentul gastrohepatic (lig.gastrohepaticum) sau epiplonul gastrohepatic leagă stomacul de ficat; el conține, între foițele sale, pedicolul hepatic, vasele gastrice stîngi, pilorice, vase, noduli limfatici și elemente nervoase.

4. Ligamentul gastrocolic (lig.gastrocolicum) face unirea dintre stomac și colonul transvers.

5. Ligamentul gastrofrenic (lig.gastrophrenicum) reprezintă cel mai puternic mijloc de fixare al stomacului, constituit din fibre conjunctive, întinse de la stomac la fața inferioară a diafragmului.

6. Pediculii vasculari şi ţesutul conjunctiv organizat de-a lungul lor, acoperiţi de peritoneu: artera gastrică stângă, artera hepatică şi artera splenică.

7. Presa abdominală constituie un factor important în modalităţile de menţinere a stomacului în poziţie normală.

Conformaţie exterioară şi raporturi

Descriptiv, stomacul prezintă: doi pereţi (anterior şi posterior), două margini (curbura mare şi mică) şi două orificii (cardia şi pilorul):

- Peretele anterior (paries anterior) poate fi împărţit, din punct de vedere al raporturilor într-un segment toracic şi altul abdominal;

- Segmentul toracic corespunde celor 2/3 superioare din porţiunea sa verticală; este situat într-un plan uşor oblic anteroinferior, având raporturi cu diafragmul şi ficatul:

- Raportul cu diafragmul: prin intermediul său, acest segment vine în raport cu recesul pleural costodiafragmatic, cu baza plămânului stâng şi cu pericardul, fapt care explică tulburările cardiace ale aerofagiei. Sub numele de spaţiul semilunar al lui Traube, se descrie o zonă, în formă de calotă, situată în partea anteroinferioară stângă a toracelui, care corespunde pungii cu aer din tuberozitatea mare a stomacului (fig.61).

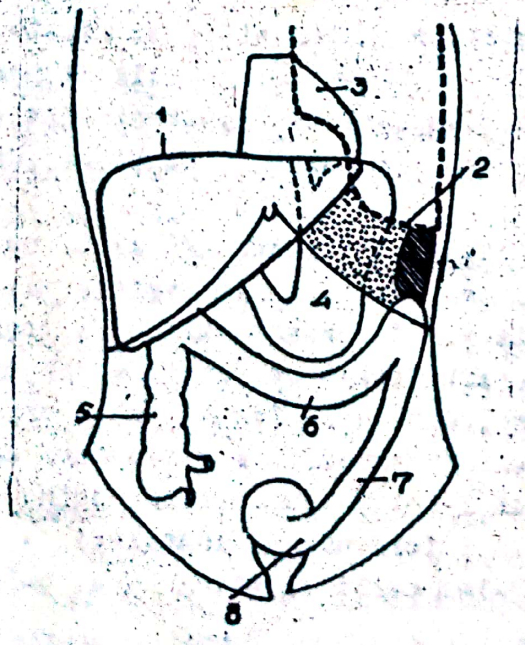

Fig.61 - Raporturile peretelui anterior al stomacului.

1=diafragmul,
2=recesul costodiafragmatic anterior stâng,
3=pericardul,
4=stomacul,
5=colonul ascendent,
6=colonul transvers,
7=colonul descendent,
8=colonul pelvin.

La acest nivel, în clinică, prin percuţie se percepe o zonă de hipersonoritate, loc unde stomacul se găseşte în contact cu peretele toracic, separat de acesta prin diafragm şi pleura stîngă. Proiecţia spaţiului este următoarea: - superior, un plan care corespunde spaţiului V intercostal stîng; - inferior, marginea inferioară al celui de-a 6-lea cartilaj costal stîng pînă la al 9-lea cartilaj costal stîng; - la dreapta, planul mediosternal, iar - la stînga, un plan vertical care trece la trei laturi de deget lateral de linia medioclaviculară stîngă; acest spaţiu poate fi alungit - spre stînga şi inferior - cînd este aer în unghiul stîng al colonului (Bercoama) (fig.62).

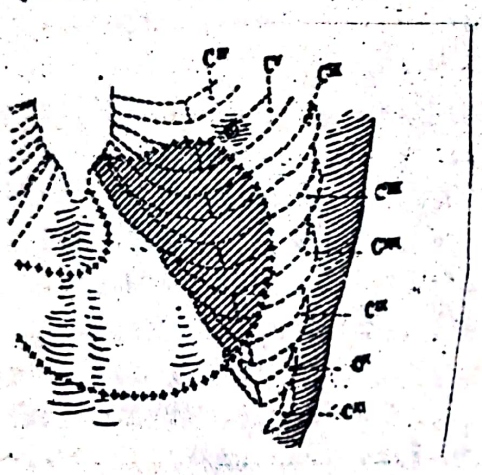

Fig.62 - Spaţiul semilunar al lui Traube.

- Raportul cu ficatul: între diafragm şi faţa anterioară a stomacului se interpune lobul stîng al ficatului, care acoperă un segment din fundul stomacului, cardia şi partea superioară a curburii mici gastrice; aceste raporturi sînt variabile cu forma toracelui, cu volumul ficatului şi cu starea de distensie a stomacului (fig.61).

- <u>Segmentul abdominal</u> corespunde 1/3 inferioare a porţiunii verticale şi porţiunii orizontale în întregime; acest segment are tendinţă la orizontalizare, din cauza colonului transvers şi a mezoului său; vine în raport direct cu peretele abdominal anterior, pe o suprafaţă numită, din cauza formei sale, triunghiul lui Labée, delimitat: - latura superioară, o linie dusă de la vîrful coastei a 9-a dreapta pînă la al 7-lea cartilaj stîng (care corespunde direcţiei marginii inferioare a ficatului), - latura superioară stîngă, de la al 7-lea cartilaj stîng la al 9-lea

cartilaj stîng, iar - latura inferioară, de la vîrful coastei a 9-a drepte la vîrful coastei a 9-a stîngi (fig.63).

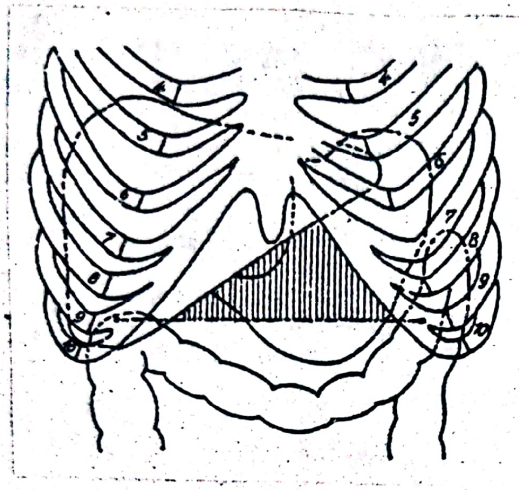

Fig.63 - Aria triunghiului lui Labbé

Importanţa acestui triunghi este dublă: - anatomică, datorită raporturilor sale şi - chirurgicală, pentru că la acest nivel se execută gastrostomiile pentru alimentarea artificială, în cazul cînd esofagul este blocat de un proces patologic.

În concluzie, peretele anterior al stomacului prezintă, din punct de vedere al raporturilor trei teritorii: - anterior şi la stînga în raport cu diafragmul, - anterior şi la dreapta în raport cu ficatul şi - al treilea inferior, în legătură cu peretele abdominal anterior.

- Peretele posterior (paries posterior) al stomacului are raporturi cu peretele abdominal posterior şi cu organele de la acest nivel, prin intermediul bursei omentale. Peretele posterior, din punct de vedere al raporturilor, poate fi împărţit în trei segmente: gastrofrenic, supramezocolic şi mezocolic (fig.64).

- Segmentul gastrofrenic corespunde 1/3 superioare a porţiunii verticale a stomacului; procesul de dublă coalescenţă a mezogastrului dorsal la peritoneul parietal posterior şi al pilorului superior al stomacului la acest mezou, explică forma şi prezenţa ligamentului gastrofrenic.

- Segmentul supramezocolic corespunde peretelui posterior al bursei omentale mari, prin intermediul căreia are raporturi cu: - corpul şi coarda pancreasului, - artera splenică care şerpuieşte pe marginea superioară a pancreasului, - cu splina, aflată superior şi la stînga stomacului care determină o amprentă

pe faţa ei prehilară şi - cu rinichiul şi glanda suprarenală stîngă.

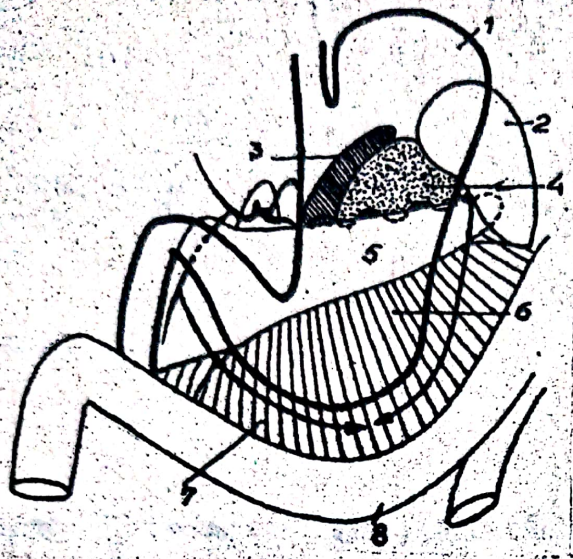

Fig.64 - Raporturile peretelui posterior al stomacului.
1=stomacul,
2=splina,
3=glanda suprarenală stîngă,
4=rinichiul stîng,
5=pancreasul,
6=mezocolonul transvers,
7=ligamentul gastrocolic,
8=colonul transvers.

- Segmentul mezocolic este situat inferior marginii inferioare a pancreasului, superior de mezocolonul transvers, prin intermediul căruia vine în raport cu a 4-a porţiune a duodenului, unghiul duodenojejunal şi primele anse jejunale. Raporturile segmentului mezocolic justifică utilizarea căii transmezocolice ca cel mai direct abord pentru practicarea unei anastomoze între stomac şi jejun.

În concluzie, peretele posterior al stomacului are raporturi - directe, cu diafragmul, iar - prin intermediul bursei omentale cu pancreasul, vasele splenice, splina, rinichiul, suprarenala stîngă, cu duodenul şi ansele jejunale.

- Curbura mare a stomacului (curvatura ventriculi majori) este convexă, subţire, are circa 40 cm, pleacă de la incizura cardiotuberozitară şi ajunge la pilor; prezintă două segmente: vertical şi orizontal (fig.65).

- Segmentul vertical corespunde epiplonului gastrosplenic, care conţine vasele scurte ale stomacului şi recesului stîng al bursei omentale.

- Segmentul orizontal dă inserţie ligamentului gastrocolic care, după coalescenţa foiţelor epiploice, fixează curbura mare la faţa anterioară a colonului transvers, după care se continuă cu epiplonul mare; la 1,2 cm distanţă de curbura mare a sto-

macului şi paralel cu ea, se află pediculii vasculari gastroepiploici drept şi stîng.

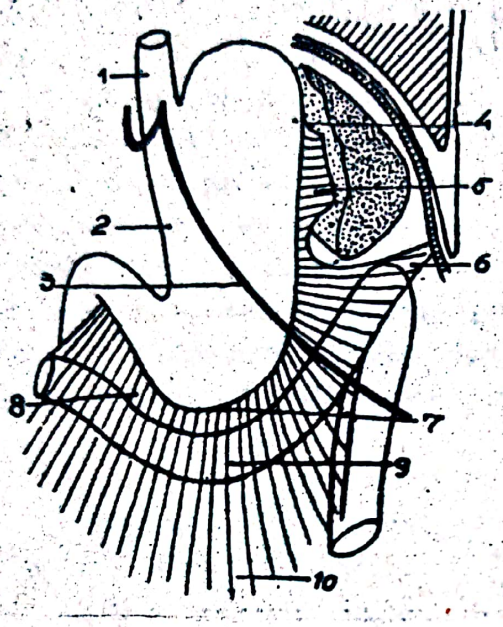

Fig.65 - Curbura mare a stomacului.

1=esofagul abdominal,
2=stomacul,
3=streaşina condrocostală,
4=segmentul vertical al curburii mari,
5=epiplonul gastrosplenic,
6=recesul stîng al bursei omentale,
7=segmentul orizontal al curburii mari,
8=ligamentul gastrocolic,
9=colonul transvers,
10=omentul mare.

- Curbura mică a stomacului (curvatura ventriculi minor) sau marginea dreaptă a stomacului este concavă, groasă, sub forma unui unghi diedru, cu un versant anterior şi altul posterior; are 15 cm lungime şi prezintă tot două segmente: vertical şi orizontal, între care delimitează incizura angulară (incisura angularis) sau angulus.

Curbura mică a stomacului dă inserţie omentului mic şi, de-a lungul ei, se află vasele gastrice stîngi - în porţiunea sa verticală şi - vasele gastrice drepte în porţiunea ei orizontală, cît şi numeroase fibre nervoase, provenite din nervii vagi, fapte care au determinat ca ea să fie privită ca un veritabil hil vasculonervos.

- Esofagul abdominal şi cardia: de la orificiul diafragmatic al esofagului pînă la cardia, se găseşte segmentul abdominal al esofagului, de 2-3 cm lungime, turtit anteroposterior, acoperit pe faţa anterioară de peritoneu, sub care se află trunchiul nervului vag stîng şi ramurile arterei ezocardiotuberozitare anterioare; faţa posterioară a esofagului abdominal este lipsită de peritoneu, dar unită de peretele abdominal posterior prin tracturi conjunctive, care alcătuiesc mezoesofagul posterior, nivel la care se află tunchiul vagului drept şi ramurile arterei ezocardiotuberozitare posterioare; prin intermediul mezoului esofagian poste-

vine în raport cu stîlpul stîng al diafragmului, aorta, iar spre dreapta, cu lobul caudat al ficatului.

Importanța cardiei este dată de rolul său de sfincter, care asigură transportul bolurilor din esofagul terminal spre stomac, pe de o parte și, împiedicarea refluxului gastroesofagian, pe de altă parte. Închiderea orificiului cardia este asigurată de trei elemente: - deschiderea esofagului în stomac se face oblic, inferior de fundul stomacului; între acesta și esofag se formează incizura cardiacă (incizura cardiaca) a lui Hiss; - orificiul esofagian al diafragmului este un veritabil canal muscular, care aderă de esofag printr-un complex de fibre, alcătuind membrana lui Treitz și Leimer; - musculatura oblică profundă a stomacului dă naștere celui mai important fascicul care se sprijină pe incizura cardiacă (fig.66).

Fig.66 - Incizura cardiacă.

A-incizura cardiacă a lui Hiss. B-canalul muscular esofagian al diafragmului. C-musculatura oblică profundă a stomacului.

- Pilorul (pylorus) sau orificiul inferior al stomacului este situat paravertebral, pe flancul drept al primei vertebre lombare; limita sa este precisă, dată de prezența șanțului piloroduodenal și a venei prepilorice (Mayo și Moynihan), care coboară spre vena gastroepiploică dreaptă. Anterior, pilorul este acoperit de lobul pătrat al ficatului; - posterior, corespunde arterei hepatice și venei porte. Marginea superioară a pilorului are raport cu artera gastrică dreaptă (artera pilorică); - marginea inferioară dă inserție epiplonului mare, unde se află vasele gastroepiploice drepte.

Anatomie funcţională

Stomacul este un organ cavitar cu rol de depozitare a alimentelor, timp în care au loc o serie de procese mecanice şi chimice; în vederea realizării celor două funcţii, pereţii stomacului sînt alcătuiţi din patru tunici (fig.67).

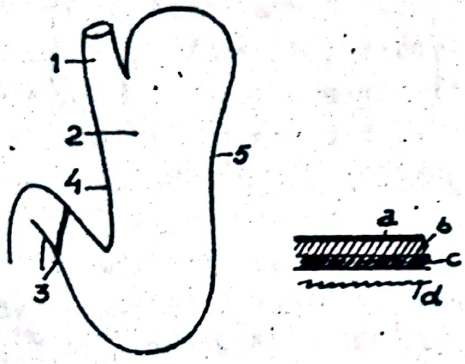

Fig.67 - Structura morfofuncţională a stomacului.

1=cardia,
2=stomacul,
3=pilorul,
4=curbura mică;
5=curbura mare.

a=tunica seroasă,
b= " musculară,
c= " submucoasă,
d= " mucoasă.

1. Tunica seroasă (tunica serosa) este reprezentată de peritoneul visceral, care acoperă stomacul aproape în întregime; faţa anterioară este învelită de peritoneul cavităţii mari peritoneale, pe cînd faţa posterioară este acoperită de peritoneul bursei omentale; cele două foiţe peritoneale, anterioară şi posterioară, se continuă - la nivelul curburii mici, cu omentul mic, iar - la nivelul curburii mari cu epiploonul gastrosplenic şi gastrocolic.

Foiţa peritoneală gastrică anterioară se continuă: - superior, - la nivelul cardiei şi al fundului stomacului, cu peritoneul feţei anterioare a esofagului; - inferior, la nivelul pilorului, cu peritoneul feţei anterioare a duodenului; - la nivelul curburii mici, cu foiţa anterioară a omentului mic; - la nivelul curburii mari cu foiţa anterioară a epiploonului gastrosplenic şi gastrocolic.

Foiţa peritoneală gastrică posterioară nu acoperă în întregime faţa posterioară a stomacului; la nivelul ligamentului gastrofrenic se recurbează şi devine peritoneul parietal posterior.

2. Tunica musculară (tunica muscularis) constituie, după Braus, aparatul motor al stomacului, fiind alcătuită din trei straturi (fig.68):

a. Stratul longitudinal (stratum longitudinale) continuă fibrele stratului extern al musculaturii esofagului; ele se

condensează de-a lungul curburilor, alcătuind fasciculele longitudinale medial şi lateral, între care, fibrele longitudinale sînt mai răzleţe şi permit de a se vedea stratul următor.

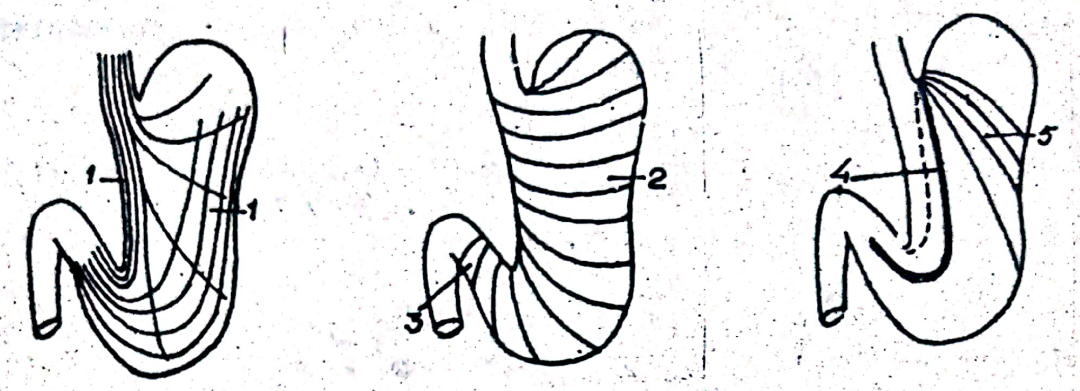

Fig.68 – Tunica musculară gastrică.

1=stratul longitudinal,
2=stratul circular,
3=sfinsterul pilaric,
4=stratul oblic în jurul curburii mici,
5=fibrele oblice răspîndite pe porţiunea verticală a stomacului.

b. Stratul circular (stratum circulare) este mijlociu, cuprinde stratul intern al musculaturii esofagiene, dispus uniform pe toată întinderea stomacului.

În dreptul canalului pilaric este mai îngroşat, pe o întindere de 2-3 cm şi formează, la nivelul pilorului, o condensare de fibre, denumită sfinsterul pilaric (M.sphincter pylori), de forma unui inel muscular, cu grosime de 5-8 mm, sub formă de pantă dulce - de partea gastrică şi tăiat drept - de partea duodenală.

c. Fibrele oblice (fibrae obliquae) constituie stratul intern, profund, situat numai în porţiunea verticală a stomacului, dispuse într-un fascicul, ca o şa călare peste incizura cardiacă, după care se răsfiră pe ambele feţe ale stomacului.

3. Tunica submucoasă (tela submucosa) căptuşeşte musculatura şi permite alunecarea mucoasei; este alcătuită din ţesut conjunctiv lax, vase de sînge şi limfatice, nervi care constituie un plex secretor pentru glandele mucoase.

4. Tunica mucoasă (tunica mucosa) este structuralizată, complex, morfofiziologic; se continuă - superior, cu mucoasa esofagului şi - inferior, la nivelul pilorului, cu mucoasa duodenală.

Mucoasa gastrică este alb-cenuşie pe stomacul gol, roz-roşietică în timpul digestiei şi cenuşie - la cadavru.

Mucoasa are o grosime de 1 mm - la cardia şi 2 mm - la pilor; în timpul vieţii, are o consistenţă fermă, iar după moarte suferă un proces de ramolire, prin autodigestie.

Pe stomacul gol, mucoasa prezintă o serie de pliuri, dispuse în lungul stomacului, de la cardia la pilor, legate între ele prin pliuri mai mici oblice şi transversale, înscriind între ele o serie de depresiuni (vacuole), care se reduc când stomacul este plin; de asemeni, se observă mici ridicături mamelonare, de 2-4 mm diametru, delimitate de şanţuri, observate la examenul cu lupa şi numeroase cripte, în fundul cărora se deschid canalele glandelor gastrice.

La nivelul orificiului cardia, mucoasa gastrică prezintă un repliu, denumit valvula lui Gubarew, determinat de fibrele oblice ale stomacului.

La nivelul curburii mici, mucoasa gastrică este netedă şi delimitează o zonă, denumită şaua stomacului (Magenstrasse), pe unde sînt conduse bolurile alimentare, înainte de a fi depozitate.

La nivelul pilorului, mucoasa prezintă un repliu, denumit valvula pilorică, care are formă de pîlnie - spre versantul gastric şi de perete vertical - spre versantul duodenal.

Structural, mucoasa gastrică este alcătuită dintr-un strat epitelial, format din celule cilindrice, prismatice şi celule caliciforme şi un corion, alcătuit din fibre şi celule conjunctive, elastice, care formează o pătură fină dispusă între glande şi o altă pătură subglandulară, în care se găsesc fibre musculare netede, alcătuind musculara mucoasei (muscularis mucosae); tot la acest nivel, se găsesc formaţiuni limfatice difuze şi foliculi limfatici gastrici.

Glandele gastrice (glandulae gastricae) constituiesc, după Braus, aparatul secretor al stomacului; se descriu două categorii de glande gastrice: exocrine şi endocrine:

- glandele gastrice exocrine formează un strat continuu la nivelul corionului; numărul lor depăşeşte 5 milioane, repartizate cîte 100-150/mm^2 de mucoasă gastrică; după topografia lor, se numesc: cardiale, fundice şi antrale (fig.69);

- glandele endocrine sînt reprezentate de celule răspîndite în mucoasa gastrică care elaborează secretina gastrică, la contactul cu conţinutul gastric.

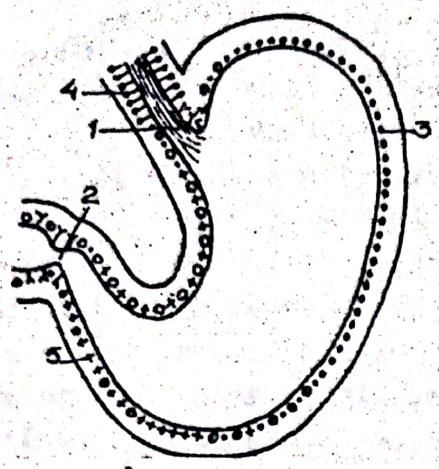

Fig.69 - Mucoasa gastrică.
1=valvula lui Gubarew,
2=valvula pilorică,
3=glandele fundice,
4=glandele cardiale,
5=glandele antrale.

Vasele şi nervii stomacului

Importanţa secreţiei gastrice cotidiene şi energia necesară funcţionării tunicii musculare explică vascularizaţia bogată a stomacului:

- Arterele stomacului provin din trunchiul celiac (gastrica stîngă, hepatică şi splenică) din care derivă cinci artere, primare şi numeroase artere secundare:

1. Artera gastrică stîngă (A.gastrica sinistra) sau coronara stomacului are originea în trunchiul celiac, excepţional din aorta abdominală; pe traiectul ei, prezintă trei segmente:

- segmentul parietal posterior cu direcţie oblică, la stînga şi anterior, este alipit de peretele abdominal posterior (fig.78);

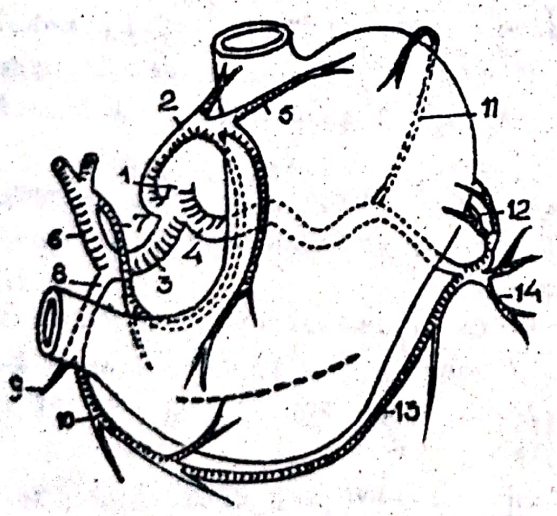

Fig.78 - Arterele stomacului.
1=trunchiul celiac,
2=artera gastrică stîngă,
3=artera hepatică,
4=artera splenică,
5=A.cardioesofagiană anterioară,
6=A.hepatică proprie,
7=A.gastrică dreaptă,
8=A.gastroduodenală,
9=A.duodenopancreatică superioară,
10=A.gastroepiploică dreaptă,
11=A.cardioesofagiană posterioară,
12=Aa. gastrice scurte,
13=A.gastroepiploică stîngă,
14=ramuri splenice hilare.

- segmentul intermediar se orientează posterior, părăseşte planul parietal, ridică peritoneul şi formează coasa arterei gastrice stîngi;

- segmentul terminal are un traiect anteroinferior, ajunge la curbura mică gastrică şi coboară în lungul acesteia, după care se împarte în cele două ramuri terminale: anterioară şi posterioară, ultima se anastomozează, de obicei, cu artera gastrică dreaptă, realizînd cercul arterial al curburii mici, plasat pe versantele sale.

Artera gastrică stîngă dă două ramuri colaterale: artera cardioesofagiană anterioară şi artera hepatică stîngă.

2. Artera gastrică dreaptă (A.gastrica dextra) sau artera pilorică este un ram subţire, cu originea la nivelul arterei hepatice proprii sau a ramurei ei stîngi; coboară spre pilor, anterior şi la stînga pedicululuî hepatic, după care urcă în lungul curburii mici gastrice pentru a se anastomoza cu ramura posterioară a arterei gastrice drepte. Artera gastrică dreaptă, la nivelul pilorului furnizează colateralele drepte care se anastomozează cu ramurile retroduodenale, alcătuind arcade de la care pleacă vase subţiri pentru pilor şi prima porţiune a duodenului.

3. Artera gastroepiploică dreaptă (A.gastroepiploica dextra) este ramul terminal al arterei gastroduodenale; originea se află inferior de prima porţiune a duodenului, după care pătrunde între cele două foiţe ale ligamentului gastrocolic şi are un traiect - de la dreapta la stînga, la distanţă de 1-2 cm de curbura mare gastrică, pentru a permite stomacului să se destindă. Se anastomozează - în plin canal - cu artera gastroepiploică stîngă, alcătuind cercul arterial al curburii mari gastrice (fig.7e). Ramurile colaterale ale sale sînt de două feluri: - ascendente, gastrice pentru curbura mare a stomacului, la care ajung, după un traiect rectilin de 1-3 cm; - descendente, pentru epiploonul mare; unele din acestea sînt scurte şi se termină într-o reţea anastomotică, altele sînt lungi, ajung la marginea liberă a omentului mare, se recurbează şi urcă pe faţa sa posterioară; teoretic, aceste ramuri se anastomozează - în lama posterioară a epiploonului mare - cu arterele epiploice, alcătuind arcul vascular epiploic al lui Barkow.

4. Artera gastroepiploică stîngă (A.gastroepiploica sinistra) ia naştere din artera splenică, la nivele variabile:

posterior de stomac, la nivelul curburii mari gastrice şi, chiar în hilul splinei; de la origine se îndreaptă, de la stînga la dreapta, de-a lungul curburii mari gastrice şi se uneşte cu artera gastroepiploică dreaptă, alcătuind cercul arterial al curburii mari. Ramurile colaterale ale arterei gastroepiploice stîngi sînt tot de două feluri: - ascendente gastrice şi - descendente epiploice, cu traiect şi comportare identice ca a celor din artera gastroepiploică dreaptă.

5. Artera splenică (A.splenica) are originea în trunchiul celiac; distribuţia principală este splina, dar dă şi ramuri gastrice:

a. artera cardiotuberozitară posterioară are originea la nivelul peretelui posterior al bursei omentale, merge ascendent şi vascularizează faţa posterioară a esofagului abdominal, cardia şi tuberozitatea mare;

b. artera gastroepiploică stîngă, descrisă;

c. arterele gastrice scurte (Aa.gastricae breves) provin din artera splenică, fie din segmentul său terminal sau din ramurile acesteia, la nivelul hilului splenic; în număr de 6-7, ele pătrund în epiploonul gastrosplenic, se îndreaptă către marea curbură a stomacului şi se împart în trei grupe: - superior, cu destinaţie pentru tuberozitatea mare gastrică; - mijlociu, format din 3-4 ramuri care ajung în porţiunea mijlocie a curburii mari şi - inferior, constituit din artera gastroepiploică stîngă.

In concluzie, arterele gastrice stîngă şi dreaptă, prin anastomozele lor, constituie cercul arterial al curburii mici, pe cînd arterele gastroepiploice dreaptă şi stîngă contribuie la alcătuirea cercului arterial al curburii mari; din aceste inele arteriale pornesc ramuri care se îndreaptă spre pereţii stomacului.

- Vascularizaţia arterială a jonctiunii ezogastrice provine din artere cu origine abdominală:

- Artera gastrică stîngă dă, la nivelul cardiei sale, artera cardioesofagiană anterioară, care irigă faţa anterioară şi posterioară a regiunii şi esofagul abdominal (fig.71);

- Vasele scurte, din grupul superior, irigă faţa posterioară a stomacului, a tuberozităţii mari şi a esofagului abdominal;

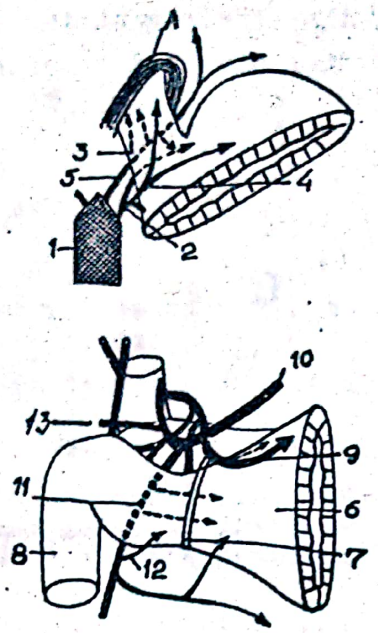

Fig.71 - Vascularizaţia jeneţiumii ezogastrice şi a regiunii gastroduodenale.

1=trunchiul celiac,
2=artera gastrică stîngă,
3=jeneţiuma ezogastrică,
4=A.cardioesofagiană anterioară,
5=A.diafragmatică inferioară,
6=antrul gastric,
7=pilorul,
8=duodenul,
9=A.gastrică dreaptă,
10=A.hepatică comună,
11=A.gastroduodenală,
12=A.pilorică inferioară,
13=A.supraduodenală.

- Artera diafragmatică inferioară stîngă furnizează ramuri - ascendente pentru esofag şi - descendente pentru stomac.

- <u>Vascularizaţia regiunii gastroduodenale</u> este complexă, la ea participă artere provenite din:

- Artera gastroduodenală dă naştere arterei pilorice inferioare şi

- Arcadele duodenopancreatice dau, în segmentul lor iniţial, un număr variabil de ramuri pentru pilor, mai ales în partea posterioară; secţionarea acester ramuri, în timpul gastrectomiilor, întrerupe fluxul sanguin, fapt care poate fi cauza ischemiei bontului duodenal şi a dezunirii sale.

Pentru chirurgia stomacului, o importanţă mare prezintă existenţa celor patru pediculi arteriali: gastric drept, gastric stîng, gastroepiploic drept şi gastroepiploic stîng, cărora li se aplică cvadrupla ligatură.

- <u>Reţeaua arterială intraparietală</u> a fost demonstrată prin întreruperea mai multor pediculi vasculari, fără riscul de ischemie, fapt care a demonstrat că arterele gastrice nu sînt terminale, ele anastomozîndu-se larg în pereţii stomacului (fig.72). Arterele pătrund în pereţii gastrici şi formează trei plexuri: seros, muscular şi submucos, ultimul fiind cel mai important, prin reprezentat la nivelul antrului, lipseşte însă la nivelul curburii mici,

unde arterele mucoasei provin direct din artera gastrică stîngă şi dreaptă, fără a trece prin intermediul plexului submucos.

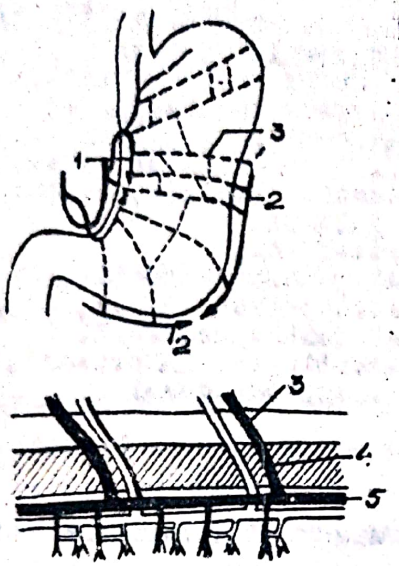

Fig.72 - Reţeaua arterială intraparietală.
1=cercul arterial al curburii mici,
2=cercul arterial al curburii mari,
3=plexul arterial seros,
4=plexul arterial muscular,
5=plexul arterial submucos.

- Anastomozele arterioveneasc au fost puse în evidenţă, la nivelul mucoasei gastrice, în timpul secreţiei gastrice, cînd canalele anastomotice arterioveneasc se închid şi sîngele trece în reţeaua capilară a mucoasei gastrice, declanşînd o secreţie gastrică abundentă; în perioada de repaus digestiv gastric, circuitul sanguin este cuntat prin anastomozele arterioveneasc şi trece direct în vene, ocolind reţeaua capilară.

- Venele stomacului urmează îndeaproape dispoziţia arterială existînd însă numai o singură venă pentru artera respectivă; ele pornesc din tunicile peretelui gastric, ajung la curburile stomacului, perpendiculare pe axa gastrică, după care se grupează în diverse trunchiuri venoase (fig.73):

1. Vena gastrică stîngă (vena gastrica sinistra) sau vena coronară stomahică porneşte de la pilor, urcă în lungul curburii mici şi devine satelita arterei; merge în coasa peritoneală, ajunge la peretele posterior, coboară oblic la dreapta, posterior pancreasului şi se varsă în marginea stîngă a venei porte, uneodată chiar în marginea superioară a trunchiului splenomezenteric, primind şi numeroşi afluenţi din regiunea cardioesofagiană.

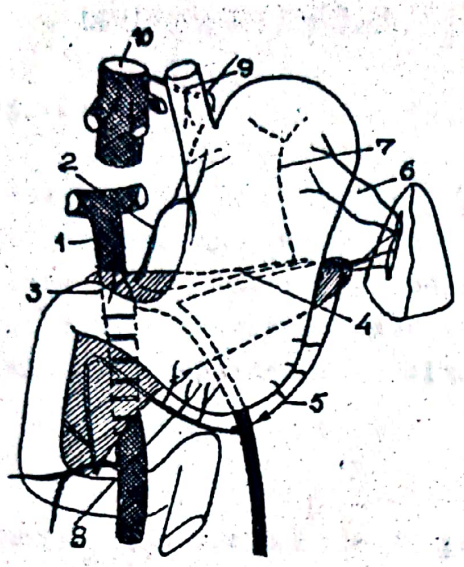

Fig.73 - Venele stomacului.
1=vena portă,
2=vena gastrică stîngă,
3=vena gastrică dreaptă,
4=vena splenică,
5=vena gastroepiploică stîngă,
6=venele gastrice scurte,
7=vena cardiotuberozitară posterioară,
8=vena gastroepiploică dreaptă,
9=venele cardioesofagiene,
10=vena cavă inferioară.

2. Vena gastrică dreaptă (vena gastrica dextra) se formează din ramurile satelite ale arterei cu acelaşi nume, colectînd sîngele de la marginea superioară a regiunii pilroduodenale; urcă în partea anterioară şi dreaptă a pediculului hepatic şi se varsă în trunchiul venos port la diferite nivele.

3. Sistemul venei splenice este reprezentat de:

- vena gastroepiploică stîngă (vena gastroepiploica sinistra) este satelita arterei omonime; ea primeşte ramuri gastrice şi epiploice, după care ajunge la hilul splinei, unde se varsă în trunchiul venei splenice sau în ramurile sale de origine;

- venele gastrice scurte (Vv.gastricae breves) pornesc de la curbura mare a stomacului, merg în epiplonul gastrosplenic şi se termină în vena splenică;

- vena cardiotuberozitară posterioară porneşte din partea superioară a feţei posterioare a stomacului, merge pe peretele posterior al bursei retrogastrice şi se termină în vena splenică.

4. Vena gastroepiploică dreaptă (vena gastroepiploica dextra) este satelita arterei omonime; merge de la stînga la dreapta, ajunge inferior pilorului, se varsă în vena mezenterică superioară; uneori, se uneşte cu vena celiacă dreaptă şi formează trunchiul gastrocolic al lui Henle.

5. Vena prepilerică a lui Mayo şi Moynihan face legătura dintre circulaţia venoasă a curburii mari şi mici, delimitează şanţul prepiloric, reper important, superficial, al graniţei gastroduodenale.

6. Venele cardiotuberozitare se varsă în venele diafragmatice, tributare venei cave inferioare sau în vena suprarenală superioară; prin aceste vene se realizează o sală anastomotică între sistemul venos port şi sistemul venos cav inferior, care joacă un rol important în patologia hipertensiunii portale (fig. 74).

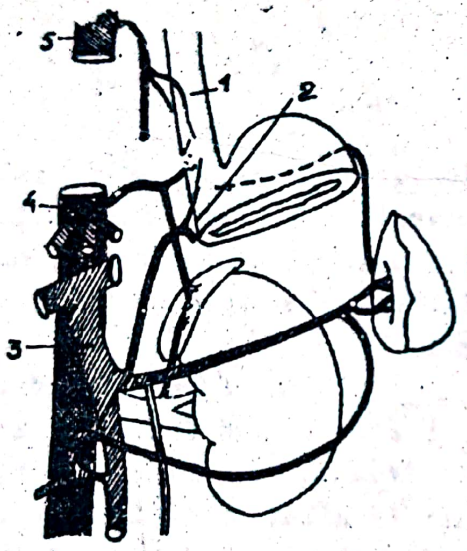

Fig.74 - Anastomozele portocave.
1=anastomoză portocavă superioară,
2=anastomoză portocavă inferioară,
3=vena portă,
4=vena cavă inferioară,
5=vena cavă superioară.

Venele pereţilor gastrici pornesc din plexurile venoase intraparietale, care constituie o reţea anastomotică mai bogată decît cea arterială; venele extragastrice prezintă numeroase anastomoze:

- Anastomozele portocave superioare se realizează la polul superior al stomacului, unde plexul submucos (aferent sistemului venos port) este în continuitate cu plexul parietal esofagian (tributar venelor azigos - aferente ale venei cave superioare).

- Anastomozele portocave inferioare se realizează prin venele cardiotuberozitare (aferente ale sistemului venos port) şi venele diafragmatice inferioare (tributare venei cave inferioare). Cînd apare un obstacol pe vena portă, venele cardiotuberozitare şi esofagiene se dilată, produc varicele esofagiene, care constiti-

tuie una dintre manifestările hipertensiunii portale.

- Limfaticele stomacului alcătuiesc trei rețele: submucoasă, musculară și subseroasă; vasele limfatice ale stomacului sînt colectate de trunchiurile limfatice, care prezintă o sistematizare paravasculară; ele ajung să se dreneze în nodulii limfatici ai stomacului. Cumă a descris trei teritorii limfatice, de unde limfa este colectată și dreanată în nodulii limfatici (fig.75):

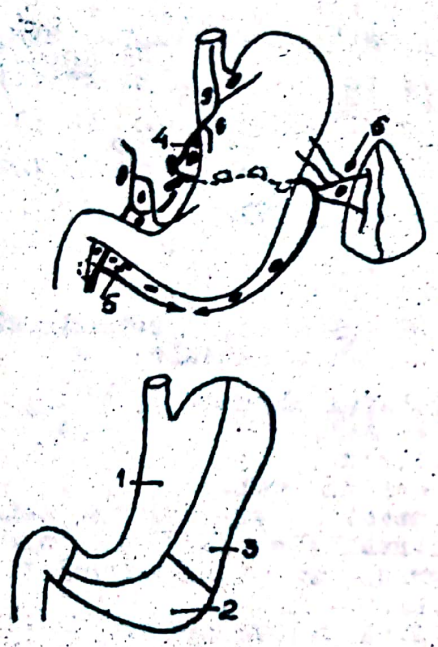

Fig.75 - Teritoriile limfatice ale stomacului.
1-teritoriul curburii mici,
2-teritoriul gastroepiploic drept,
3-teritoriul splenic,
4-nodulii limfatici gastrici stîngi,
5-nodulii limfatici gastroepiploici drepți,
6-nodulii limfatici splenici.

- teritoriul curburii mici este cel mai întins, fiind limitat de o linie paralelă cu aceasta, care pleacă de la fundul stomacului și ajunge la șanțul pilroduodenal;

- teritoriul gastroepiploic drept corespunde segmentului restant al părțiunii orizontale a stomacului;

- teritoriul splenic corespunde segmentului vertical al stomacului, vaselor scurte și venei splenice.

- Nodulii limfatici gastrici (nodi lymphatici gastrici) sînt organizați în următoarele grupe:

- Nodulii limfatici gastrici stîngi, organizați - într-un grup fix, superior, posterior arterei gastrice stîngi și în grosimea coasei peritoneale a vasului respectiv și - un grup al curburii mici, răspîndiți de-a lungul acestei margini.

- Nodulii limfatici gastroepiploici drepți sînt

aşezaţi de-a lungul arterei omonime, gastroduodenale şi hepatice; au legătură şi cu limfaticele epiplonului mare, motiv pentru care, în caz de cancer al porţiunii orizontale gastrice, se recomandă şi extirparea epiplonului mare o dată cu organul bolnav.

- Nodulii limfatici splenici sînt aşezaţi de-a lungul arterei cu acelaşi nume, fiind reprezentat de un număr variabil de noduli care culeg limfa de la fundul stomacului şi porţiunea verticală a curburii mari.

- Nervii stomacului sînt vegetativi, de origine simpatică şi parasimpatică; - sistemul simpatic participă la inervarea stomacului prin intermediul filetelor nervoase, plecate din plexul celiac, pe calea ramurilor arteriale; sistemul parasimpatic este reprezentat de nervul vag drept şi stîng (fig.76).

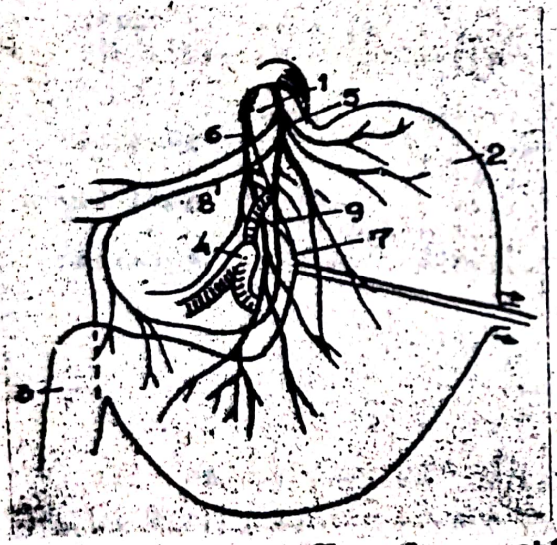

Fig.76 - Inervaţia parasimpatică a stomacului.

1=esofagul abdominal,
2=stomacul,
3=duodenul,
4=trunchiul celiac,
5=trunchiul nervului vag stîng,
6=trunchiul nervului vag drept,
7=nervul principal anterior al curburii mici,
8=nervul gastrohepatic,
9=nervul principal posterior al curburii mici.

- Nervul vag stîng trece anterior de esofagul abdominal şi cardia, nivel la care constituie o ţesătură nervoasă, din care pleacă mai multe ramuri spre faţa anterioară a stomacului, două dintre ele fiind principale: - ramura principală anterioară a curburii mici, descrisă de Latarjet, din care pornesc filete pentru porţiunea verticală şi orizontală a stomacului, cu aspect de evantai şi - a doua ramură principală este filetul gastrohepatic, care pătrunde în porţiunea condensată a omentului mic şi se îndreaptă spre pediculul hepatic, unde se bifurcă într-o ramură ascendentă, care merge la ficat şi într-o ramură descendentă care ajunge la duoden şi pilor.

- Nervul vag drept se plasează posterior de esofa-

gul abdominal şi cardia, după care se bifurcă: - ramura principală este nervul principal posterior al curburii mici, care dă 4-5 ramuri pentru curbura mică a stomacului şi pentru faţa sa posterioară şi - a doua ramură este mai subţire şi se împarte, la rîndul ei, în două filete, dintre care unul merge către cornul medial al ganglionului semilunar drept, iar celălalt către cornul medial al ganglionului semilunar stîng, din care pornesc ramuri eferente ce se îndreaptă spre regiunea pilorică şi duodenală.

Pediculii nervoşi ai stomacului sînt în număr de trei, cu importanţă deosebită în chirurgia gastrică (fig.77):

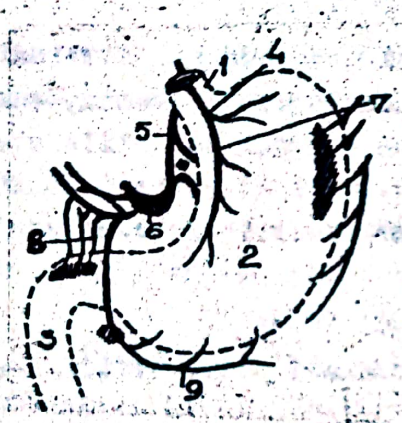

Fig.77 - Pediculii nervoşi ai stomacului.

1=esofagul abdominal,
2=stomacul,
3=duodenul,
4=nervul vag stîng,
5=nervul vag drept,
6=ganglionul semilunar drept,
7=pediculul nervos al curburii mici,
8=pediculul nervos piloric,
9=pediculul gastroepiploic drept.

- Pediculul nervos al curburii mici este constituit din nervii principali ai stomacului (anterior şi posterior) ai lui Latarjet şi din plexul nervos gastric stîng; acest pedicul este secţionat în caz de rezecţie gastrică pentru ulcer şi în vagotomie.

- Pediculul nervos piloric este alcătuit din filete subţiri care provin din ramura gastrohepatică a vagului stîng şi din plexul hepatic; acest pedicul este secţionat în caz de vagotomie selectivă, efectuată pentru ulcer duodenal.

- Pediculul nervos gastroepiploic drept este situat în jurul arterei cu acelaşi nume, în componenţa sa intră filete nervoase care vin mai mult de la ganglionul semilunar drept. Filetele nervoase descrise pătrund în grosimea pereţilor gastrici şi iau legătura cu plexul intramuscular al lui Auerbach şi cu plexul submucos, secretor al lui Meissner.

INTESTINUL SUBTIRE
(Intestinum tenue)

Este segmentul cel mai lung al tubului digestiv, cuprins între pilor şi orificiul ileocecal, care prezintă două porţiuni:
- una fixă, retroperitoneală, parietalizată, denumită duoden şi
- alta mobilă, mezenterială, cunoscută sub numele de jejunoileon.

DUODENUL
(Duodenum)

Este porţiunea iniţială, fixă şi profundă a intestinului subţire, cuprinsă între pilor şi flexura duodenojejunală, care constituie răspîntia digestivă, unde chimul gastric se întîlneşte cu bila, sucul pancreatic şi intestinal. Duodenul se găseşte în strînsă legătură cu pancreasul, împreună cu care constituie complexul duodenopancreatic.

Anatomie generală

Privit în ansamblu, duodenul prezintă patru porţiuni şi trei flexuri (fig.78):

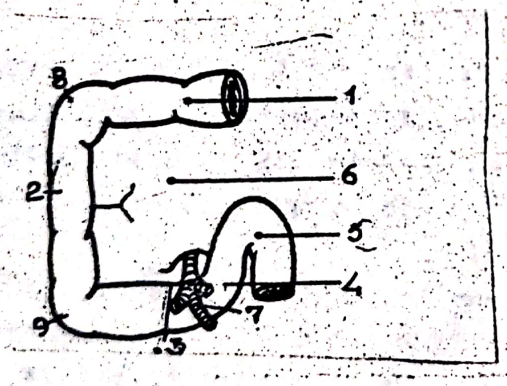

Fig.78 - Segmentele duodenului.
1=porţiunea superioară,
2= " descendentă,
3= " orizontală,
4= " ascendentă,
5=flexura duodenojejunală,
6=capul pancreasului,
7=artera mezenterică superioară,
8=flexura duodenală superioară,
9=flexura duodenală inferioară.

- Partea superioară (pars superior) sau prima porţiune a duodenului prezintă: - un segment stîng, mobil, juxtapilorie şi intraperitoneal, numit bulbul duodenal şi - un segment drept, fix şi retroperitoneal; separarea între cele două segmente este realizată de artera gastroduodenală.

- Partea descendentă (pars descendens) sau a doua porţiune a duodenului este împărţită de rădăcina mezocolonului trans-

vers în două segmente: - supramezocolic şi - submezocolic.

- Partea orizontală (pars horizontalis), inferioară sau a treia porţiune a duodenului este încrucişată de rădăcina mezenterului, care o împarte într-o porţiune dreaptă şi alta stângă.

- Partea ascendentă (pars ascendens) sau a 4-a porţiune a duodenului este submezocolică, situată în spaţiul mezenteriocolic stâng.

- Flexura duodenală superioară (flexura duodeni superior) sau genunchiul superior face legătura dintre partea superioară şi descendentă a duodenului.

- Flexura duodenală inferioară (flexura duodeni inferior) sau genunchiul inferior realizează unirea dintre porţiunea descendentă şi cea orizontală.

- Flexura duodenojejunală (flexura duodenojejunalis) sau unghiul duodenojejunal se află la limita dintre porţiunea ascendentă a duodenului şi prima ansă jejunală, indicînd, din punct de vedere morfologic, terminarea duodenului.

Date filogenetice. Duodenul aparţine segmentului terminal al intestinului anterior sit şi porţiunii incipiente a intestinului mijlociu; individualizarea sa, în scară filogenetică se impune o dată cu apariţia celor două glande anexe ale sale (ficatul şi pancreasul) şi cu intensificarea proceselor digestive.

Anatomie descriptivă

Situaţie. La completa sa dezvoltare, duodenul este un organ situat profund, la nivelul peretelui abdominal posterior, anterior şoselanei vertebrale lombare, retroperitoneal, cu excepţia segmentului stâng al părţii superioare, care este intraperitoneal (fig.79).

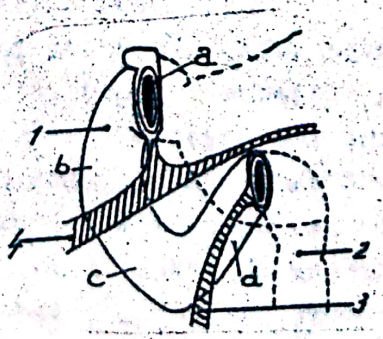

Fig.79 - Situaţia duodenului.
1=duodenul,
2=jejunul,
3=rădăcina mezenterului,
4=rădăcina mezocolonului transvers.
a=porţiunea intraperitoneală,
b=spaţiul supramezocolic,
c= " mezenteriocolic drept,
d= " mezenteriocolic stâng.

Duodenul este întretăiat de inserţia mezocolonului transvers, astfel încît faţa sa anterioară corespunde atît etajului supramezocolic cît şi celui submezocolic, nivel la care este încrucişat şi de rădăcina mezenterului, astfel încît corespunde atît spaţiului mezenteriocolic drept cît şi celui stîng.

Loja duodenală. În cavitatea abdominală, duodenul ocupă un spaţiu, denumit loja duodenală, cu următoarele limite, proiectate pe peretele abdominal anterolateral: - superior, orizontala care trece prin cartilajele coastei a 8-a; - inferior, orizontala dusă prin ombilic; - la dreapta, verticala paramediană trasată la 7 cm de linia mediană şi - la stînga, o linie verticală la 5 cm de linia mediană.

Scheletotopia, duodenul corespunde primelor patru vertebre lombare (fig.8e):

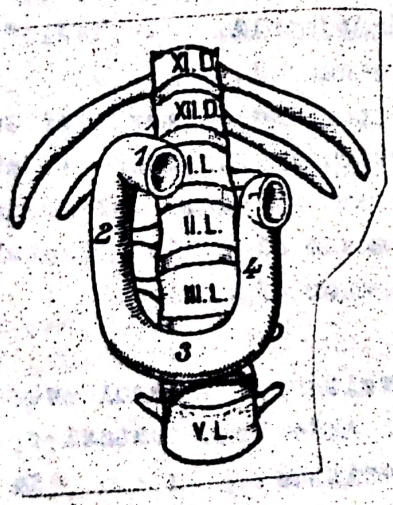

Fig.8e - Scheletotopia duodenală.

1=porţiunea superioară,
2= " descendentă,
3= " orizontală,
4= " ascendentă.

Duodenul începe la flancul drept al primei vertebre lombare, coboară de-a lungul celei de-a 2-a şi a 3-a vertebre lombare, trece orizontal anterior de a 4-a, merge oblic ascendent şi se termină la flancul stîng al celei de-a 2-a vertebre lombare.

Forma: în mod normal, duodenul are aspectul unui inel incomplet, numit şi cadrul duodenal, cu formă variabilă şi aspecte multiple: - tipul în „U" se întîlneşte la persoanele cu toracele larg; - tipul în „V" se află la cei cu toracele îngust; - tipul inelar se întîlneşte la copii, tipul infantil, iar - tipul clasic, de poate, este cel mai des întîlnit, prezentînd cele patru porţiuni şi trei flexuri.

Dimensiuni: clasic, se admite că duodenul are o lungime de 24-28 cm (ceea ce corespunde la 12 laturi de deget, fapt care a determinat şi numele organului respectiv). Lungimea duodenului, repartizată pe porţiunile sale, este astfel distribuită: partea superioară 5 cm, partea descendentă 9 cm, partea orizontală 8 cm, şi cea ascendentă 6 cm.

Calibrul duodenului este mai mare decît a intestinului mezenterial, avînd un diametru de 3-3,5 cm şi o circumferinţă de 9-10 cm, în stare de distensie mijlocie; duodenul prezintă o dilatare în porţiunea inicipientă (bulbul duodenal) şi alta sub vărsarea ductelor biliopancreatice, pînă la nivelul flexurei duodenale inferioare; capacitatea duodenului variază între 100-200 cm^3.

Mijloacele de fixare: prin definiţie, duodenul este porţiunea inicipientă, dar fixată prin următoarele elemente::

- Continuarea cu stomacul, la nivelul pilorului;
- Solidaritatea duodenului cu ductul coledoc şi cu cele două ducte pancreatice - principal şi accesor;
- Vasele şi nervii duodenului alcătuiesc pense, care menţin duodenul în poziţia sa;
- Muşchiul suspensor al duodenului (M.suspensorius duodeni) sau al lui Treitz fixează flexura duodenojejunală de pilierul stîng al diafragmului (fig.81);

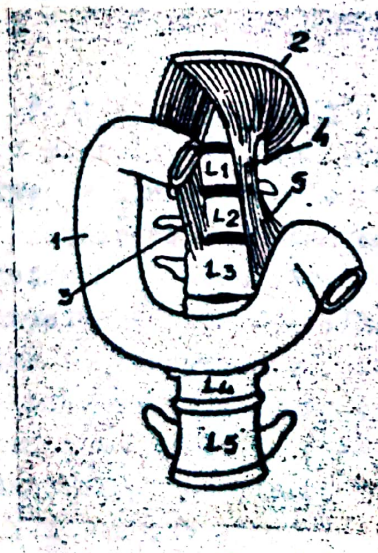

Fig.81 - Muşchiul suspensor al duodenului.

1-duodenul,
2-diafragmul,
3-stîlpul drept al diafragmului,
4-stîlpul stîng al diafragmului,
5-muşchiul suspensor al duodenului.

- Fasciile de aşolare retroduodenopancreatice dreaptă şi stîngă cît şi fasciile de aşolare preduodenopancreatice supramezocolică şi submezocolică;

- Peritoneul parietal posterior constituie cel mai important factor de fixare, deoarece duodenul este un organ retroperitoneal, în cea mai mare parte.

Compartarea peritoneului la nivelul duodenului este diferită, în funcţie de compartimentele cavităţii mari peritoneale (fig. 82);

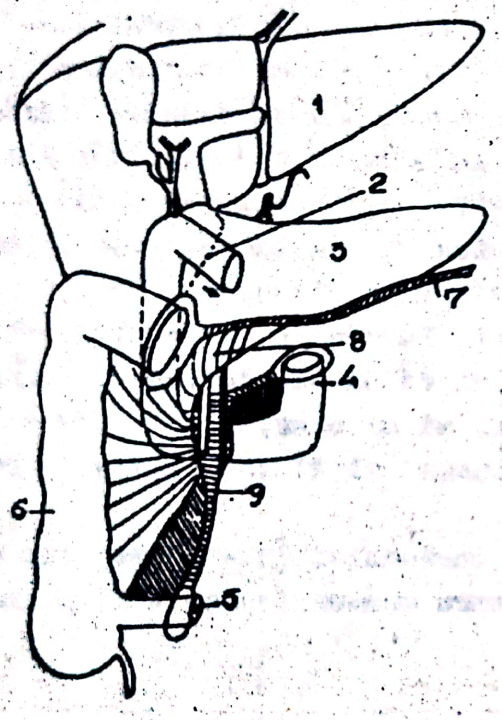

Fig.82 - Compartarea peritoneului la nivelul duodenului.

1-ficatul,
2-duodenul,
3-pancreasul,
4-flexura duodenojejunală,
5-ileonul terminal,
6-colonul drept,
7-mezocolonul transvers,
8-fascia preduodenopancreatică submezocolică,
9-rădăcina mezenterului.

- In etajul supramezocolic, - porţiunea iniţială, mobilă a duodenului, pe o distanţă de 3 cm, este învelită de peritoneu în întregime, ca şi pilorul; - la nivelul marginii superioare a bulbului duodenal, cele două foiţe peritoneale se alipesc şi se continuă cu omentul mic; - la marginea inferioară a bulbului duodenal, cele două foiţe peritoneale confluează pentru a forma porţiunea dreaptă a omentului mare. Duodenul supramezocolic este - în rest - acoperit de peritoneu numai pe faţa sa anterioară, de unde se continuă: - superior şi lateral, cu peritoneul parietal posterior care acoperă rinichiul drept; - medial, se fuzionează cu peritoneul care tapetează capul pancreasului, prin intermediul fasciei de ascolare preduodenopancreatice supramezocolice a lui Fredet, iar - inferior, se contopeşte cu foiţa superioară a mezocolonului transvers.

- <u>In spaţiul mezenteriocelic drept</u>, duodenul este acoperit de peritoneul parietal posterior, prin intermediul fasciei de scolare preduodenopancreatice, submezocolice a lui Fredet; foiţa peritoneală parietală se continuă: - superior, cu foiţa inferioară a mezocolonului transvers, iar - la stînga, cu foiţa dreaptă a mezenterului.

- <u>In spaţiul mezenteriocelic stîng</u>, duodenul este acoperit de peritoneul care se continuă: - superior, cu foiţa inferioară a mezocolonului transvers, - la dreapta, cu foiţa stîngă a mezenterului, iar - la stînga, cu peritoneul parietal posterior.

De menţionat faptul că peritoneul care acoperă porţiunea ascendentă a duodenului, cît şi flexura duodenojejunală creează repliuri sau plici peritoneale şi delimitează depresiuni, numite recesuri sau fosete, importante prin faptul că ele pot fi sediul herniilor interne. Recesurile sînt datorate fie unui defect de scolare a mezoului primitiv (exces sau lipsă), sau vaselor sanguine care ridică peritoneul, ori ambelor cauze:

- Recesul duodenal superior (recessus duodenalis superior) sau foseta duodenală superioară se află la partea superioară şi laterală a porţiunii ascendente a duodenului, determinat de plica duodenală superioară, cuprinsă între partea ascendentă a duodenului şi vena mezenterică inferioară (fig.83);

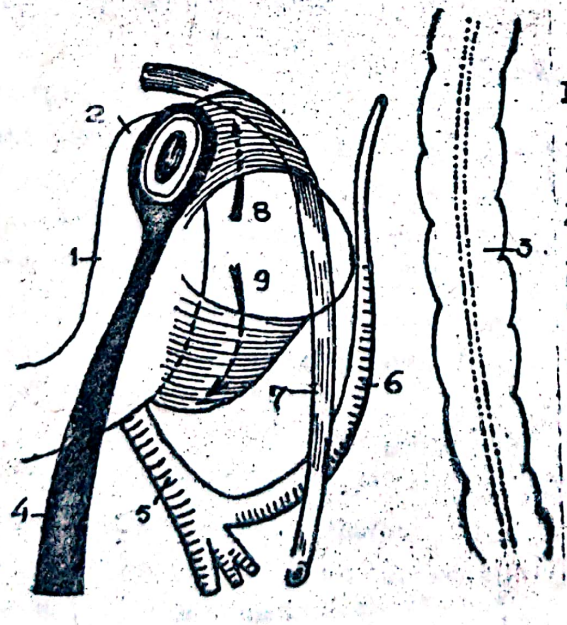

Fig.83 - Recesurile duodenale.
1=duodenul,
2=flexura duodenojejunală,
3=colonul descendent,
4=rădăcina mezenterului,
5=artera mezenterică inferioară,
6=artera colică stîngă superioară,
7=vena mezenterică inferioară,
8=recesul duodenal superior,
9=recesul duodenal inferior.

- Recesul duodenal inferior (recessus duodenalis inferior) sau faseta duodenală inferioară se găseşte la partea inferioară şi laterală a porţiunii ascendente a duodenului, determinat de plica duodenală inferioară, întinsă între duoden, artera celiacă stângă superioară şi vena mezenterică inferioară;

- Recesul duodenojejunal superior (recessus duodenojejunalis superior) sau faseta duodenojejunală superioară se află cuprinsă între flexura duodenojejunală, mezocolonul transvers şi artera mezenterică superioară, determinat de plica duodenomezocolică, care face legătura dintre faţa inferioară a mezocolonului transvers şi flexura duodenojejunală;

- Recesul duodenojejunal inferior (recessus duodenojejunalis inferior) sau faseta duodenojejunală inferioară se află inferior de unghiul ascuţit dintre duodenul ascendent şi prima ansă jejunală, determinat de plica duodenojejunală, întinsă între cele două elemente;

- Recesul paraduodenal (recessus paraduodenalis) sau faseta paraduodenală se poate găsi sub aspectul recesului paraduodenal venos şi arterial.

- Recesul retroduodenal (recessus retroduodenalis) sau faseta retroduodenală se găseşte posterior de porţiunea ascendentă şi chiar orizontală a duodenului, fiind determinată de o lipsă de acolare a mezoduodenului.

Conformaţie exterioară şi raporturi

Duodenul, având formă de potcoavă, cu cele patru porţiuni şi trei flexuri, prezintă raporturi multiple şi complexe, importante atît în stare normală cît şi în patologia chirurgicală.

- Partea superioară, de 5 cm lungime, are o direcţie oblică superioară, la dreapta şi posterioară, spre flancul drept al primei vertebre lombare; se îndreaptă spre colul vezicii biliare (partea subhepatică) şi prezintă două segmente: - unul stâng, mobil, intraperitoneal (bulbul duodenal) şi altul fix, retroperitoneal, segmente cu raporturile următoare:

- Anterior, cu faţa viscerală a ficatului (lobul pătrat) şi cu colul vezicii biliare, raport care explică posibilitatea apariţiei fistulelor bilioduodenale (fig.82).

- Posterior, cu vena portă, ductul coledoc şi cu aria triunghiului interpedunculocoledocian, unde se află artera gastroduodenală. (fig. 84).

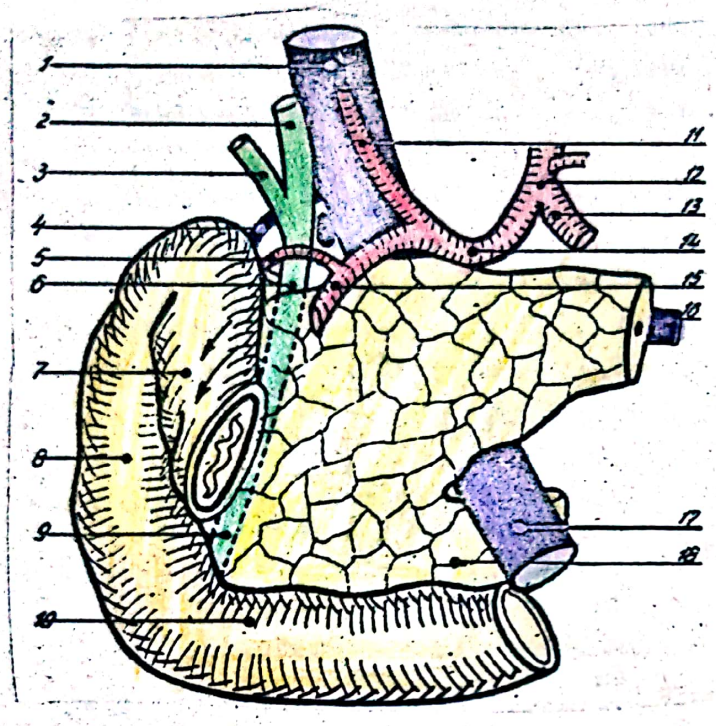

Fig.84 -Raporturile porţiunii superioare a duodenului.
1=vena portă,
2=ductul hepatic comun,
3=ductul cistic,
4=vena supraduodenală,
5=artera supraduodenală,
6=ductul coledoc,
7=porţiunea superioară,
8=porţiunea descendentă,
9=coledocul retropancreatic,
10=porţiunea orizontală,
11=A.hepatică proprie.
12=trunchiul celiac,
13=A.splenică,
14=A.hepatică comună,
15=A.gastroduodenală,
16=trunchiul venos splenomezenteric,
17=vena mezenterică superioară,
18=pancreasul accesor.

-Superior, cu omentul mic, care conţine pedicolul hepatic.

- Inferior, cu omentul mare şi cu marginea superioară a capului pancreasului, care prezintă tuberculul preduodenal, redus ca dimensiuni şi tuberculul retroduodenal, voluminos, intraperitoneal, numit şi tuberculul omental (tuber omentale).

- Partea descendentă a duodenului este verticală, coboară pe flancul drept al vertebrelor lombare II, III şi IV; are o lungime de 9 cm şi este încrucişată - anterior - de colonul transvers şi mezoul său, care o împarte într-un segment supramezocolic şi altul submezocolic:

- Anterior, segmentul supramezocolic are raport cu faţa viscerală a ficatului, pe care determină impresiunea duodenală, iar segmentul submezocolic vine în contact cu ansele intestinului subţire.

- Posterior, porţiunea descendentă are raporturi - prin intermediul fasciei retroduodenopancreatice drepte a lui Treitz - cu vena cavă inferioară, partea medială a feţei anterioare a rinichiului drept (porţiunea prerenală a duodenului), cu hilul renal şi elementele pedicolului său: vasele renale, pelvisul renal

şi porţiunea incipientă a ureterului drept.

- Marginea dreaptă a porţiunii descendente are raport cu ficatul - în partea superioară şi cu colonul ascendent - în partea inferioară.

- Marginea stîngă are raport intim cu capul pancreasului, care prezintă un şanţ, a cărui margine anterioară este mai accentuată în porţiunea supramezocolică (fig.85). În partea descendentă a duodenului se deschide ductul coledoc şi pancreatic principal - la nivelul papilei mari, precum şi ductul pancreatic accesoriu - la nivelul papilei mici (fig.85).

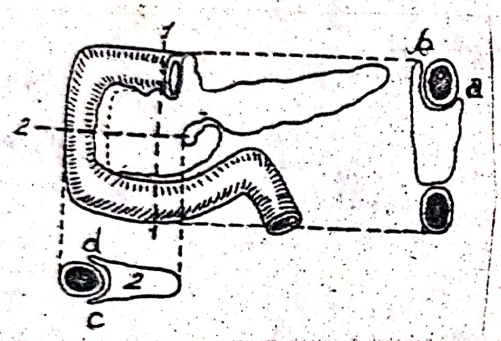

Fig.85 - Raporturile duodenului cu capul pancreasului.

1=secţiune verticală,
2=secţiune orizontală,

a=tuberculul preduodenal,
b=tuberculul omental,
c=marginea anterioară a şanţului pancreatic drept,
d=marginea posterioară a şanţului pancreatic drept.

- <u>Partea orizontală</u> a duodenului se află plasată - transversal - anterior de a 4-a vertebră lombară; are o lungime de 8 cm şi este mulată pe faţa anterioară a preeminenţei coloanei lombare şi pe flancurile sale; este încrucişată - anterior - de rădăcina mezenterului cu vasele mezenterice superioare, care o împarte într-o porţiune dreaptă (mezenteriocolică dreaptă) şi alta stîngă (mezenteriocolică stîngă):

- Anterior, partea orizontală vine în raport cu ansele intestinului subţire.

- Posterior, prin intermediul fasciei retroduodenopancreatice al lui Treitz, cu: muşchiul psoas drept, vena cavă inferioară, aorta abdominală, precum şi cu vasele genitale drepte şi stîngi.

De menţionat faptul că partea orizontală a duodenului se află cuprinsă în „pensa arterială aorticomezenterică", formată - posterior, de aorta abdominală şi - anterior, de artera mezenterică superioară, în care se află şi vena renală stîngă şi procesul uncinat al pancreasului (fig.86).

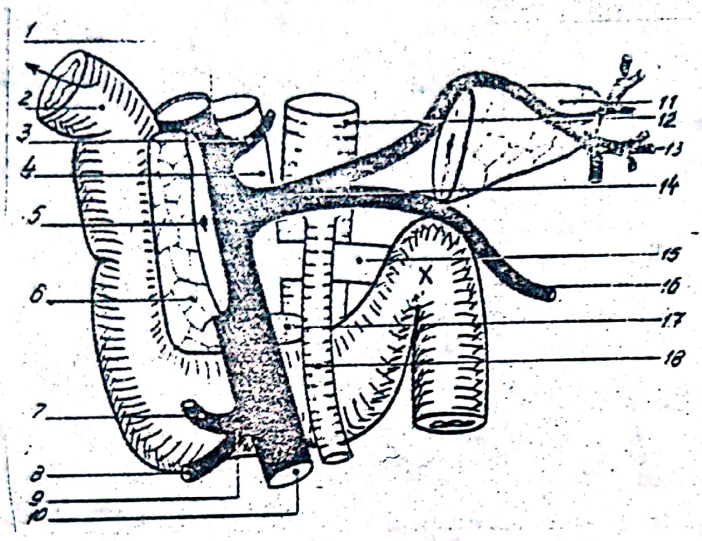

Fig.86 - Pensa aortico-mezenterică.
1=vena portă,
2=porţiunea superioară,
3=V.gastrică dreaptă,
4=vena cavă inferioară,
5=ductul pancreatic,
6=capul pancreasului,
7=V.pancreaticoduodenală inferioară,
8=vena colică dreaptă,
9=trunchiul gastrocolic,
10=vena mezenterică superioară,
11=coada pancreasului,
12=aorta abdominală,
13=vena splenică,
14=trunchiul venos splenomezenteric,
15=vena renală stîngă,
16=vena mezenterică inferioară,
17=procesul uncinat,
18=A.mezenetrică superioară.

- <u>Porţiunea ascendentă</u> a duodenului are o lungime de 6 cm, este oblică pe flancul stîng al coloanei vertebrale lombare, situată în spaţiul mezenterocolic stîng, la stînga rădăcinii mezenterului:

- Anterior, are raport, prin intermediul mezocolonului transvers, cu faţa posterioară a tuberozităţii mici gastrice şi în raport direct cu colonul transvers şi ansele intestinului subţire.

- Posterior, este în raport, prin intermediul lamei lui Treitz stîngă, cu muşchiul psoas stîng, cu vasele genitale şi renale stîngi.

- Marginea dreaptă a porţiunii ascendente este în raport cu aorta abdominală (partea juxtaaortică) şi cu rădăcina mezenterului.

- Marginea stîngă are raport, mai îndepărtat, cu marginea medială a rinichiului stîng; între aceste două organe se găseşte arcul vascular al lui Treitz, alcătuit din vena mezenterică inferioară (care se îndreaptă superior, medial şi superior flexurii duodenojejunale) şi din artera colică stîngă superioară (cu direcţie oblică superioară, laterală şi anterioară, faţă de rinichiul stîng) (fig.87).

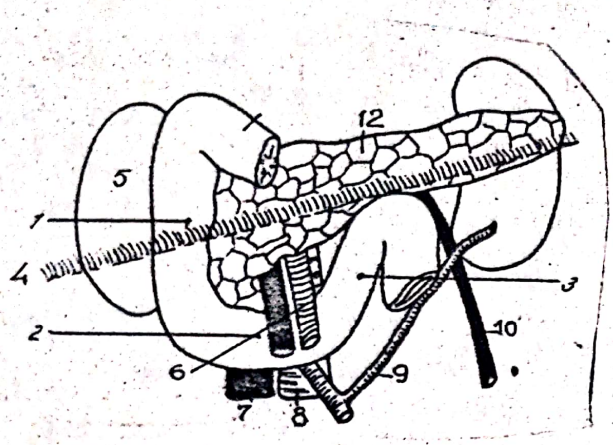

Fig.87 - Raporturile porţiunii ascendente a duodenului,
1=porţiunea descendentă,
2=porţiunea orizontală,
3=porţiunea ascendentă,
4=rădăcina mezocolonului transvers,
5=rinichiul drept,
6=vasele mezenterice superioare,
7=vena cavă inferioară,
8=aorta abdominală,
9=A.celiacă stângă superioară,
10=V.mezenterică inferioară,
11=rinichiul stâng,
12=pancreasul.

- Flexura duodenojejunală are poziţie variabilă, fiind influenţată de forma generală a duodenului; în mod normal, se află inferior mezocolonului transvers şi a venei mezenterice inferioare, pe flancul stâng al celei de-a doua vertebre lombare, anterior inserţiilor lombare stângi ale diafragmului, de care este fixat prin muşchiul lui Treitz (fig.81).

Anatomie morfofuncţională

Duodenul, ca parte componentă a intestinului subţire, are o structură asemănătoare cu acesta, însă cu unele particularităţi determinate de funcţiile sale. Chimul gastric, evacuat intermitent prin pilor, staţionează o anumită perioadă în duoden care, prin forma sa de potcoavă, îndeplineşte şi funcţia de rezervor temporar; în acest timp aciditatea chimului gastric este neutralizată, alimentele se îmbibă cu bilă, suc pancreatic şi suc intestinal, fapte care permit continuarea digestiei.

Privit astfel, duodenul este constituit din patru tunici, dispuse de la exterior spre interior:

- Tunica seroasă (tunica serosa) acoperă în totalitate numai bulbul duodenal; în rest, duodenul este învelit numai pe faţa sa anterioară de către peritoneu, fapt care permite evacuarea relativ rapidă a conţinutului său (comportarea peritoneului la nivelul duodenului a fost prezentată la pag.11o).

- Tunica musculară (tunica muscularis) este alcătuită din fibre netede, dispuse într-un strat longitudinal - la exterior şi un strat circular - la interior; în anumite zone, fibrele circulare se condenseaza şi alcătuiesc sfincter cu rol atît în reţine-

rea sucurilor digestive, cît şi în evacuarea duodenului; sfincterele duodenale se numesc: bulboduodenal, medioduodenal supravaterian (Kapandji), medioduodenal subvaterian (Oehsner) şi terţioduodenal (Albot şi Kapandji) (fig.88).

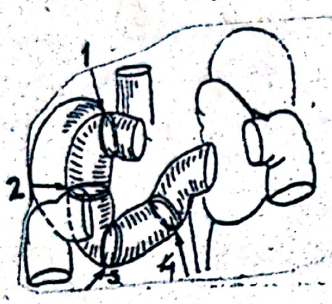

Fig.88 - Sfincterele duodenului.
1=sfincterul bulboduodenal,
2=sfincterul medioduodenal supravaterian,
3=sfincterul medioduodenal subvaterian,
4=sfincterul terţioduodenal.

- Tunica submucoasă (tela submucosa) este formată din ţesut conjunctiv lax, vase limfatice şi elemente nervoase; ea dă rezistenţă mucoasei şi permite acesteia să se destindă şi să se plieze.

- Tunica mucoasă (tunica mucosa) se deosebeşte de cea a intestinului mezenterial în sensul că: - valvulele conivente lipsesc în partea superioară; ele devin mai numeroase în partea orizontală şi ascendentă; vilozităţile intestinale sînt prezente, dar mai puţin abundente ca la nivelul jejunoileonului; formaţiunile limfoide ale lui Peyer sînt absente; glandele intestinale sînt de două feluri: glande tubulare neramificate ale lui Lieberkühn, prezente în tot intestinul subţire şi glandele lui Brunner preponderente în segmentul supravaterian.

În plus, la nivelul mucoasei duodenale, la unirea feţei mediale cu cea posterioară a părţii descendente, se află două ridicături, care indică locul de vărsare al ductelor biliopancreatice:

- Papila duodenală mare (papilla duodeni major) sau caruncula duodenală mare este o formaţiune conoidă, lungă de 8-10 mm, lată de 7 mm, situată la 8-12 cm distanţă de pilor, în porţiunea mijlocie a părţii descendente; este acoperită, în partea superioară, de o valvulă conivентă, dispusă transversal, denumită şi capişonul papilei mari (fig.89); de la partea inferioară a papilei duodenale mari, porneşte - inferior, un pliu vertical de mucoasă, denumit frîul papilei mari, în vîrful papilei se află 1-2 orificii, cu diametrul de 2 mm , loc unde se deschide

ampula hepatopancreatică al lui Vater.

- Papila duodenală mică (papilla duodeni minor) sau caruncula duodenală mică este o formaţiune, greu perceptibilă, de 2-3 mm, situată la 2-3 cm superior şi anterior de papila duodenală mare, reprezentînd locul de vărsare al ductului pancreatic accesor al lui Santorini.

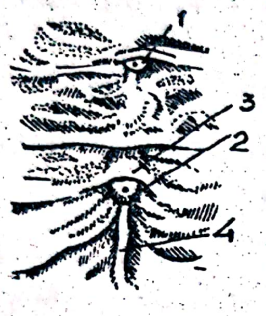

Fig.89 - Papilele duodenale.
1=papila duodenală mică,
2=papila duodenală mare,
3=capişonul papilei mari,
4=frîul papilei duodenale mari.

Vascularizaţia şi inervaţia duodenului

- Arterele duodenului provin din două surse: artera gastroduodenală şi artera mezenterică superioară; cele două trunchiuri arteriale furnizează ramuri care se anastomozează, alcătuind arcadele duodenopancreatice, care vascularizează atît duodenul cît şi capul pancreasului (vor fi descrise în extenso, la complexul duodenopancreatic) (fig.90).

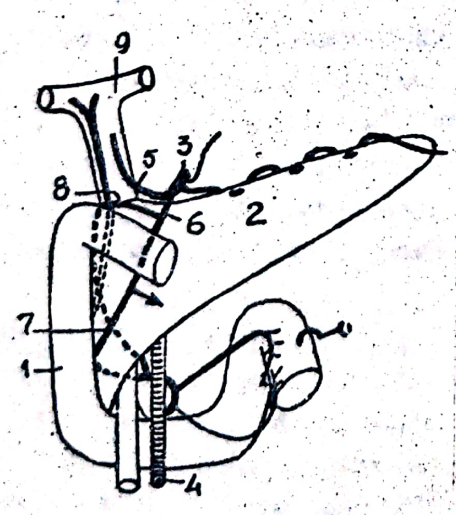

Fig.90 - Arterele duodenului.
1=duodenul,
2=pancreasul,
3=trunchiul celiac,
4=artera mezenterică superioară,
5=artera hepatică,
6=artera gastroduodenală,
7=arcada anteroinferioară,
8=arcada posterosuperioară,
9=vena portă.

-Venele duodenului sînt satelite arterelor şi se varsă în arcadele venoase duodenopancreatice, care drenează sîngele în vena portă.

- Limfaticele duodenului pornesc din cele două rețele intraparietale: submucoasă și musculară, după care se îndreaptă spre marginea medială, concavă a potcoavei duodenale, unde se dirijează în nodulii limfatici duodenopancreatici, situați atît pe fața anterioară cît și pe fața posterioară a capului pancreasului.

- Nervii duodenului pornesc din plexul celiac, mai ales din ganglionii semilunari și mezenterici superiori; filetele nervoase sînt de natură simpatică și parasimpatică, ajung la duoden fie prin intermediul plexurilor periarteriale sau direct la acest organ.

INTESTINUL SUBȚIRE MEZENTERIAL
(Intestinum tenue mesenteriale)

Este segmentul tubului digestiv cuprins între duoden și intestinul gros; reprezintă porțiunea mobilă a intestinului subțire, cu rol în finalizarea digestiei și în absorbția intestinală; se deosebește net de segmentul digestiv pe care-l continuă și de cel, de care este continuat, prin sediul, calibrul mobilitate și lungime.

Intestinul subțire mobil sau jejunoileonul este - practic - inseparabil de mezenter, care îl ancorează de peretele abdominal posterior și de care depinde dispoziția, mobilitatea și vascularizația lui, dependență anatomică care duce la una patologică și chirurgicală.

Intestinul subțire mezenterial prezintă două porțiuni (fig. 91):

- Jejunul (jejunum) este porțiunea inițială, care se găsește - de obicei - goală sau evacuată de conținut, cu rol important în finalizarea digestiei.

- Ileonul (ileum) reprezintă ultima porțiune, care se „încolăcește" și are funcție de absorbție intestinală.

Se apreciază că jejunul cuprinde 2/5, iar ileonul 3/5 din lungimea intestinului subțire mezenterial; cu toate că nu există o limită netă între cele două porțiuni ale intestinului mobil, se apreciază că aceasta ar fi locul unde ansa a 8-a intestinală încrucișează mușchiul psoas stîng.

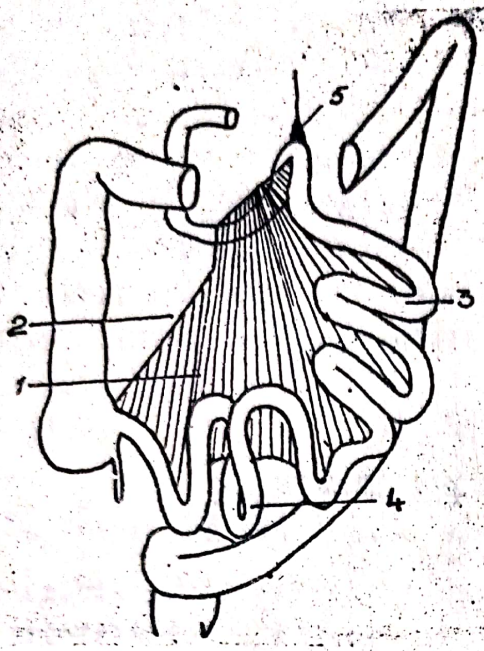

Fig.91 - Intestinul subţire mezenterial.
1=mezenterul,
2=rădăcina mezenterului,
3=ansele jejunale,
4=ansele ileale,
5=muşchiul duodenojejunal al lui Treitz.

Anatomie generală

Intestinul subţire mezenterial este foarte lung şi, pentru a putea fi cuprins în spaţiul îngust, delimitat de organele vecine, el este dispus sub formă de cuduri, denumite circumvoluţiile sau ansele intestinale, care îi dau aspectul său şerpuit.

Fiecare ansă intestinală are formă de potcoavă sau de „U", formată din două ramuri, sensibil paralele, unite printr-un ram orizontal, elemente care încadrează o porţiune de mezenter, denumită fald sau cui mezenteric (fig.92)

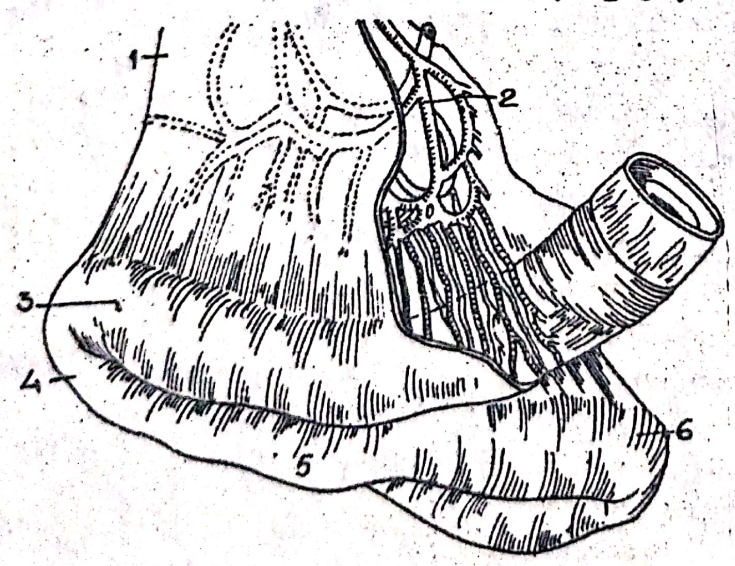

Fig.92 - Ansa intestinală.
1=faldul peritoneal,
2=vasele mezenterului,
3=braţul aferent,
4=ramul orizontal,
5=braţul eferent,
6=picioarul distal al ansei.

Segmentul ansei care corespunde unghiului duodenojejunal se numeşte braţ aferent, iar celălalt segment, care corespunde unghiului ileocecal este braţul eferent; fiecare segment al ansei intestinale poate prezenta sinuozităţi neregulate, care formează anse secundare; începutul braţului aferent şi sfîrşitul celui eferent este denumit piciorul ansei intestinale.

Lungimea totală a unei anse intestinale are cifra 2o cm; braţele verticale măsoară aproximativ 8-9 cm; braţul orizontal numai 2-3 cm; unele anse intestinale sînt mai lungi, ajung pînă la 3o sau 4o cm, aşa cum sînt a 5-a, a 7-a şi a 8-a.

Intestinul subţire mezenterial a fost împărţit în anse jejunale şi ileale pe baza unor criterii numeroase:

- Criteriul morfologic: ansele jejunale sînt largi, plisate şi mai intens colorate; ansele ileale sînt mai înguste, mai netede, iar inserţia lor mezenterică este infiltrată cu grăsime;

- Criteriul structural: ansele jejunale sînt prevăzute cu numeroase valvule conivente, dar lipsesc elementele limfatice aglomerate; ansele ileale au mai puţine valvule conivente, dar posedă plăci Peyer numeroase.

- Criteriul fiziologic: ansele jejunale au rolul de secreţie, digestie şi pasaj, cu contracţii puternice şi rapide, pe cînd ansele ileale au o funcţie de stază şi absorbţie, cu un tranzit mai lent.

- Criteriul topografic: ansele jejunale sînt superioare, orizontale şi la stînga liniei mediane, pe cînd ansele ileale sînt inferioare, verticale şi la dreapta liniei mediane.

- Criteriul radiologic: ansele jejunale prezintă la examenul baritat un aspect crenelat, pe cînd cele ileale au un aspect tubular.

Date filo- şi ontogenetice. Intestinul subţire mezenterial se dezvoltă din porţiunea mijlocie a tubului digestiv primitiv. In filogeneză, se remarcă creşterea în dimensiuni şi mărirea suprafeţei de digestie şi absorbţie, concomitent cu amplificarea metabolismului general.

In ontogeneză, evoluţia intestinului mezenterial este marcată de dezvoltarea sa în afara cavităţii abdominale, reintegrarea ansei ombilicale şi rotaţia ei de 270° (pag.61-63).

Anatomie descriptivă

Situaţie. Intestinul subţire mezenterial ocupă cea mai mare parte a etajului submezocolic al cavităţii peritoneale mari (fig. 93).

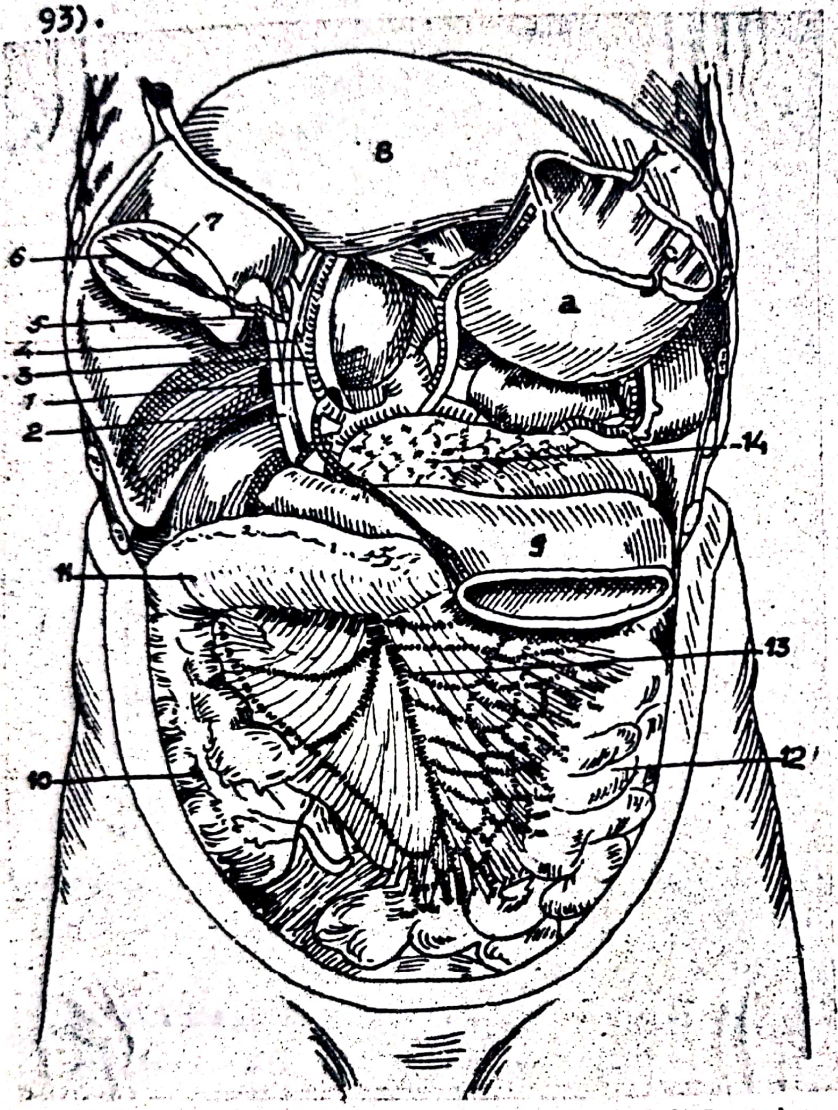

Fig.93 - Situaţia intestinului subţire mezenterial în cavitatea peritoneală mare.
1=vena portă,
2=ductul coledoc,
3=A.hepatică proprie,
4=ductul hepatic comun,
5=ductul cistic,
6=colecistul,
7=artera cistică,
8=ficatul,
9=stomacul,
10=colonul ascendent,
11=colonul transvers,
12=ansele jejunoileale,
13=A.Mezenterică superioară,
14=pancreasul.

Forma intestinului mezenterial este a unui tub lung, cilindric, intortocheat, ca „un alambic", cu 14-16 ture sau anse intestinale.

Dimensiunile jejunoileonului variază după vîrstă, sex, conformaţie individuală cît şi cu regimul alimentar; în medie are 5-6 m; este mai scurt la carnivori, faţă de cei vegetarieni. Calibrul intestinului mezenterial descreşte din porţiunea superioară spre cea inferioară, datorită procesului de absorbţie intestinală, care micşorează conţinutul său. În porţiunea incipientă, intestinul

mezenterial are diametrul de 3 cm, iar ultima ansă ileală are diametrul de 1,5-2 cm; în stare de vacuitate sau de contracţie, calibrul este mai redus; în stare de plenitudine sau de distensie calibrul se măreşte.

Culoarea intestinului mezenterial este variabilă; când este gol şi apare turtit, peritoneul de învelis are aspectul unui las strălucitor, cu nuanţă roz, uşor pală, cu plăci mai albicioase; când intestinul mobil este destins are o culoare mai roşietică, suprafaţa sa este netedă, uniformă, iar în timpul digestiei culoarea devine roz-violacee.

Consistenţă. Jejunoileonul este moale, depresibil; la palpare, se mulează sub degete şi se lasă deformat; ansele jejunale au o consistenţă crescută şi un perete mai gros din cauza prezenţei valvulelor conivente, pe când ansele ileale au o consistenţă mai redusă şi un perete mai subţire.

Mijloacele de fixare: ansele intestinale au o mobilitate în masă, însă limitată de prezenţa mezenterului; cele mai mobile anse intestinale sînt acelea care au ramurile mai lungi şi faldul mezenteric mai înalt; cea mai mobilă ar fi ansa situată la 4o cm în amonte de unghiul ileocecal. Cu toată această mobilitate, intestinul mezenterial este totuşi fixat prin:

- Unghiul duodenojejunal prin muşchiul lui Treitz, la flancul stîng al discului vertebral care separă vertebrele L_1 şi L_2.

- Unghiul ileocecal este situat în fosa iliacă dreaptă, nivel unde se pot găsi bride peritoneale, care fixează suplimentar intestinul subţire.

- Presiunea intraabdominală rezultată din raportul tonicităţii musculaturii abdominale anterolaterale şi a mişcărilor diafragmului faţă de presiunea gazelor din ansele intestinale.

- Mezenterul (mezenterium) reprezintă cel mai important factor de menţinere a poziţiei intestinului mezenterial; este un mezou lung peritoneal, care leagă jejunoileonul de peretele abdominal posterior, derivat din mezenterul dorsal comun, de forma unui volan de rochie sau de evantai, a cărui pliuri se măresc imediat după inserţia lor la peretele abdominal posterior. Are lungimea de 1o-2o cm, la nivelul marginii sale posterioare, aderente la pe-

retele abdominal posterior şi de 6-7 m la nivelul marginii sale antericare, viscerale sau intestinale (fig,94).

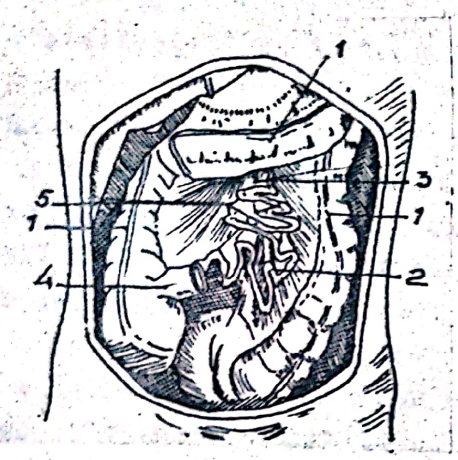

Fig.94 - Dispoziţia mezenterului.
1=colonul,
2=mezenterul,
3=flexura duodenojejunală,
4=unghiul ileocolic,
5=rădăcina secundară a mezenterului.

Lărgimea mezenterului, de la marginea aderentă la marginea intestinală este - în porţiunea mijlocie - de 12-18 cm, pe cînd la extremităţile sale ea se reduce la zero. Grosimea mezenterului este variabilă, în funcţie de segmentele sale şi de cantitatea de grăsime conţinută; atinge maximum la rădăcina sa, acolo unde se află vasele mezenterice superioare şi diminuă pe măsură ce se apropie de marginea intestinală.

Aspectul exterior al mezenterului variază după nivelul unde se consideră: se disting două sectoare mezenterice, unul drept şi altul stîng, separate de terminarea arterei mezenterice superioare:

- Segmentul stîng este proximal, numit şi cîmpul prearterial, ocupă 4/5 din suprafaţa mezenterului, este ferm, dens şi infiltrat de grăsime, cu numeroase ramuri şi arcade arteriale (fig. 95).

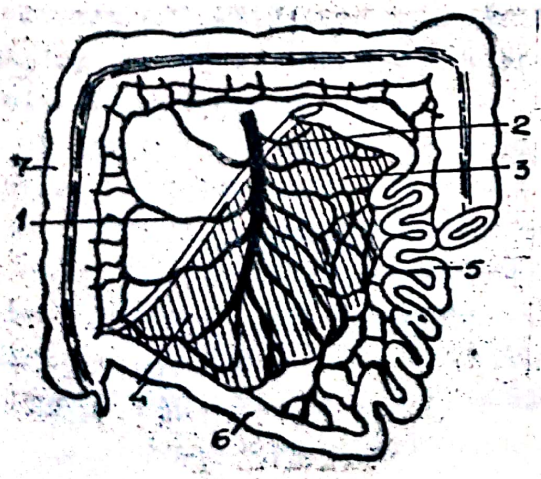

Fig.95 - Segmentele mezenterului.
1=mezenterul,
2=artera mezenterică superioară,
3=segmentul mezenterial stîng,
4=segmentul mezenterial drept,
5=ansele jejunale,
6=ansele ileale,
7=colonul ascendent.

- Segmentul drept este distal sau postarterial; reprezintă 1/5 din suprafaţa mezenterului, lipsit de grăsime, cu excepţia marginei intestinale şi mai puţin bogat în vase sanguine.

Descriptiv, mezenterul prezintă două margini, două feţe şi două extremităţi:

- Marginea posterioară este aderentă la peretele abdominal posterior, constituind rădăcina mezenterului; dispusă oblic, începe la 3 cm lateral de flancul stâng al coloanei vertebrale, în dreptul vertebrei L_2, acolo unde se află unghiul duodenojejunal, după care încrucişează, de la stânga la dreapta şi craniocaudal, următoarele elemente: aorta abdominală, porţiunea orizontală a duodenului, vena cavă inferioară, vasele genitale drepte, ureterul drept şi vasele iliace drepte, terminându-se la unghiul ileocecal, la 5-6 cm de linia mediană a corpului (fig.96).

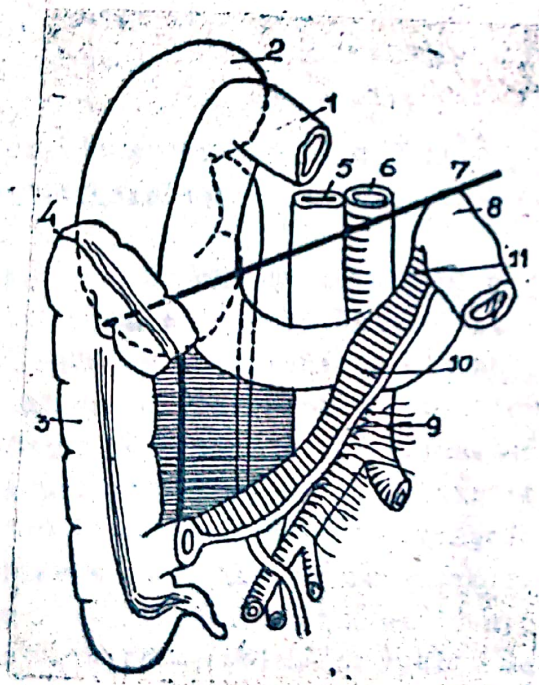

Fig.96 - Rădăcina posterioară a mezenterului.

1=duodenul,
2=rinichiul drept,
3=colonul ascendent,
4=flexura colică dreaptă,
5=vena cavă inferioară,
6=aorta abdominală,
7=rădăcina mezocolonului transvers,
8=flexura duodenojejunală,
9=mezenterul,
10=faţa dreaptă a mezenterului,
11=extremitatea superioară a mezenterului.

Deşi dă impresia că rădăcina mezenterului este o linie dreaptă, în realitate, are ondulaţii care se aseamănă cu un „S" italic.

- Marginea anterioară, intestinală sau viscerală corespunde jejunoileonului, urmărind toate ansele intestinale; cele două foiţe peritoneale, foarte apropiate la nivelul mezenterului, se îndepărtează, pentru a înconjura şi susţine intestinul, astfel că rămâne o porţiune neacoperită de seroasă, de formă triunghiulară care este locul unde vasele ajung la intestin.

Inserţia marginii anterioare a mezenterului pe intestin este asimetrică, în raport cu circumferinţa sa; ea nu corespunde planului sagital al viscerului; foiţa stîngă a mezenterului formează fundul de sac mezenteriocecoterie, la locul unde trece pe intestin, în timp ce foiţa dreaptă se continuă rectiliniu cu faţa corespunzătoare a intestinului (fig.97).

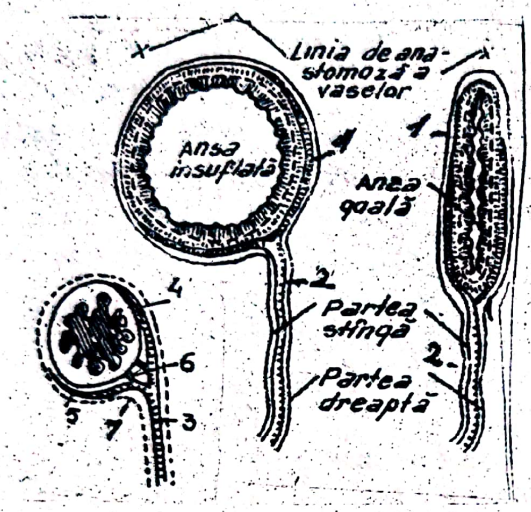

Fig.97 - Inserţia marginii anterioare a mezenterului pe intestin.
1=ansa intestinală,
2=mezenter,
3=arteră intestinală lungă,
4=faţa dreaptă a ansei,
5=faţa stîngă a ansei,
6=vasele curente,
7=sinusul mezenteriocecoterie.

- <u>Faţa superioară şi dreaptă</u> priveşte către colonul ascendent şi transvers, delimitează spaţiul mezenteriocecolic drept.

- <u>Faţa inferioară şi stîngă</u> este orientată spre colonul descendent şi conturează spaţiul mezenteriocecolic stîng.

- <u>Extremitatea superioară</u> a mezenterului se află la unghiul duodenojejunal, unde este locul de joncţiune a marginii posterioare şi anterioare a mezenterului; la acest nivel există variaţii diferite, care depind de gradul de întindere al fasciei retroduodenale stîngi (Treitz stîngă).

- <u>Extremitatea inferioară</u> a mezenterului se găseşte la unghiul ileocecal, locul de joncţiune inferioară al celor două margini mezenteriale; şi aici pot exista diferite variaţii, în raport cu modalitatea de acolare a mezenterului şi a mezocolonului ascendent.

Între cele două foiţe peritoneale ale mezenterului se află vasele mezenterice superioare, vasele şi nodulii limfatici, filetele nervoase, care alcătuiesc plexul mezenteric superior, cît şi ţesut celulograsos, în cantităţi variabile.

Conformaţie exterioară şi raporturile intestinului mezenterial.

Ansele jejunoileale, cu dispoziţia lor caracteristică, ocupă spaţiile mezenteriocolice drept şi stîng, unde au raporturi numeroase:

- Anterior, vin în raport cu peretele abdominal anterolateral, de care sînt separate prin omentul mare; cînd acesta este retractat, ansele intestinale iau contact direct cu peretele anterolateral; prima ansă jejunală are raport - prin intermediul mezocolonului transvers - cu bursa omentală şi curbura mare gastrică.

- Posterior, în spaţiul mezenteriocolic drept, ansele intestinale vin în raport cu porţiunea submezocolică a segmentului descendent al duodenului, cu flexura duodenală inferioară, cu porţiunea transversală a duodenului, cu capul pancreasului şi polul inferior al rinichiului drept. Prin intermediul peritoneului parietal posterior, ansele intestinale vin în raport şi cu: - planul vasculonervos colic (ileocolicoapendiculocolic şi artera colică dreaptă superioară), posterior de care se află planul vascular genital, iar ultimul plan este urinar excretor, reprezentat de ureterul drept.

- Posterior, în spaţiul mezenteriocolic stîng, ansele jejunale au raport cu porţiunea ascendentă a duodenului, cu unghiul stîng al colonului, cu colonul descendent, - inferior cu psoasul stîng, iar - la dreapta, cu aorta abdominală. Prin intermediul peritoneului parietal posterior, ansele jejunale vin în raport cu: artera şi vena mezenterică inferioară, artera colică stîngă superioară, posterior de care se găseşte planul vascular genital şi planul urinar excretor stîng, reprezentat de ureterul stîng.

- Superior, ansele vin în raport cu mezocolonul transvers şi, prin intermediul său, cu faţa posterioară şi curbura mare a stomacului, cu artera colică medie, cu unghiul colic drept şi stîng.

- Inferior, ansele intestinale au raport cu organele din spaţiul abdominopelvin: colonul şi mezocolonul sigmoid, vezica urinară şi rectul; la sexul feminin, ansele vin în raport şi cu uterul cu anexele sale şi cu fundul de sac rectovaginouterin al lui Douglas.

- La dreapta, ultima ansă ileală are raport - inferior, cu apendicele vermicular, iar - prin intermediul peritoneului parietal posterior cu canalul deferent - la bărbat - cu vasele genitale şi iliace externe.

Anatomie morfofuncţională

Structura intestinului subţire mobil, este adaptată perfect în vederea îndeplinirii funcţiei de digestie şi de absorbţie; peretele intestinal este format, ca toate segmentele tubului digestiv subdiafragmatic, din patru tunici care, pornind de la exterior spre interior sînt: seroasa, musculoasa, submucoasa şi mucoasa.

Tunica seroasă (tunica serosa) acoperă toată suprafaţa anselor jejunoileale, în afară de inserţia mezenterului, loc unde se continuă cu peritoneul celor două foiţe ale mezenterului; seroasa peritoneală este suplă, rezistentă, lucioasă şi permite alunecarea anselor între ele. Seroasa intestinului subţire se sprijină pe un strat subţire de ţesut conjunctiv lax (tela subserosa); cele două elemente sînt rezistente, condiţie favorabilă pentru efectuarea suturii peritoneului intestinal.

Tunica musculară (tunica muscularis) este alcătuită din fibre musculare netede care se dispun în două straturi: - stratul longitudinal, superficial şi stratul circular, profund, care suferă o diminuare pe măsură ce se apropie de valvula ileocecală; între cele două straturi musculare se află plexul nervos mienteric.

Tunica submucoasă este o continuare a submucoasei de la stomac şi duoden; este mai aderentă la pătura musculară şi permite alunecarea mucoasei; conţine vase de sînge, limfatice şi plexul submucos al lui Meissner.

Tunica mucoasă (tunica mucosa) este structurată pentru funcţia de digestie şi absorbţie; consistentă şi groasă, are o culoare alb-rozie - la nivelul jejunului şi este mai palidă - la nivelul ileonului; suprafaţa sa interioară este foarte întinsă (10-15 m^2) şi este marcată de formaţiuni numeroase: valvulele conivente, vilozităţile intestinale, glandele intestinale şi elemente limfatice:

- Plicele circulare (plicae circulares) sau valvulele conivente ale lui Kerkring sînt în număr de 800-900, încep din porţiunea subvateriană a duodenului, fiind foarte dezvoltate

în porţiunea jejunală, unde au 5-6 cm lungime şi o înălţime de 6-8 mm, cu rolul de a mări suprafaţa mucoasei, realizînd astfel o suprafaţă mare de contact între mucoasa intestinală şi conţinutul său (fig.98).

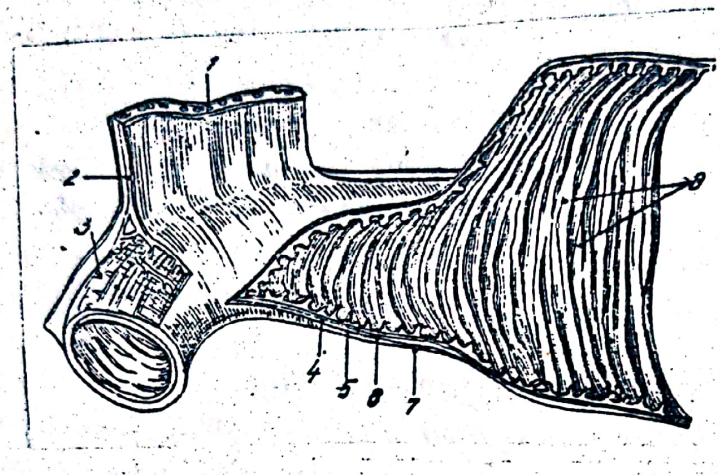

Fig.98 - Plicele circulare.
1=mezenterul,
2=tunica seroasă,
3=fibrele musculare longitudinale,
4=fibrele musculare circulare,
5=tunica submucoasă,
6=tunica mucoasă,
7=peritoneul visceral,
8=plicele circulare.

- Vilozităţile intestinale (villi intestinales) sînt mici proeminenţe care apar pe suprafaţa interioară a intestinului, de la pilor pînă la valvula ileocecală; se prezintă ca nişte „degete de mănuşă", dispuse pe întreaga mucoasă şi plicile sale; numărul lor este aproximativ de 1000/cm^2; au o înălţime de 0,2-0,8 mm, forma lor putînd fi de trei feluri: creste, lame şi conuri; ultimele forme sînt cele mai răspîndite şi se observă mai bine cu lupa; au rolul de a mări considerabil suprafaţa interioară a intestinului subţire (pînă la 36 m^2), cît şi în procesul de absorbţie intestinală (fig.99)

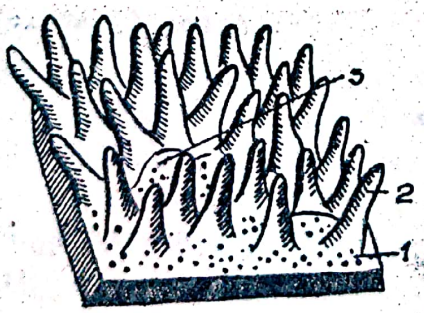

Fig.99 - Vilozităţile intestinale.
1=mucoasa intestinului subţire,
2=vilozităţile intestinale,
3=formaţiile limfoide intestinale.

O vilozitate intestinală are un înveliş epitelial monostratificat, cu celule poliedrice şi caliciforme şi un ax central, în care se află: ţesut conjunctiv, o arteriolă, reţea capilară, venule, un vas limfatic central, numit chilifer şi terminaţii nervoase.

Din musculara mucoasei se desprinde aparatul contractil al vilozităţilor intestinale, reprezentat de fibre musculare netede, constituind muşchiul lui Brücke, cu rol de contractare şi relaxare a vilozităţilor, în timpul absorbţiei intestinale.

- Glandele intestinale (gl.intestinale) se găsesc în grosimea mucoasei şi se deschid în orificiile dintre vilozităţi, începînd de la pilor pînă la valvula ileocecală, fiind de două categorii: - glandele duodenale ale lui Brunner, care se găsesc numai în duoden şi - glandele intestinale ale lui Lieberkühn, diseminate pe toată suprafaţa mucoasei intestinului subţire; ultimele sînt glande tubulare simple care secretă sucul intestinal.

- Formaţiile limfoide ale intestinului subţire sînt reprezentate de două categorii:

- foliculii limfatici solitari (folliculi lymphatici solitari) sau izolaţi se află pe toată lungimea intestinului, plasaţi pe marginea opusă inserţiei mezenterului; ei ocupă spaţiul dintre mucoasă şi submucoasă;

- foliculii limfatici agregaţi (folliculi lymphatici aggregati) sau conglomeraţi ai lui Peyer sînt în număr de 2o-3o, dispuşi, în cea mai mare parte, în ultima porţiune a duodenului, pe marginea liberă a intestinului; au dimensiuni variabile de 15-18 mm, iar alţii ajung pînă la 1o-12 cm; foliculii mici sînt sferoidali, cei mijlocii sînt ovalari, iar cei mari au formă alungită. Mucoasa din dreptul lor este netedă pe mici porţiuni, dar în rest este plisată, lipsită de valvule conivente şi cu vilozităţi intestinale reduse. Rolul foliculilor limfatici izolaţi cît şi grupaţi este de apărare împotriva infecţiilor intestinale.

Vascularizaţia intestinului mezenterial

- Arterele care irigă jejunoileonul provin din artera mezenterică superioară.

- Artera mezenterică superioară (A.mesenterica superior) este ramul colateral ventral al aortei abdominale, care vascularizează o parte din duoden, pancreasul, intestinul subţire şi gros.

Originea sa este sub formă de pîlnie, pe faţa anterioară a aortei abdominale, la 1 cm inferior de trunchiul celiac, la

înălțimea vertebrei L_1 sau a discului care separă această vertebră de T_{12}.

Lungimea arterei mezenterice superioare este - în medie de 2o cm și are un calibru de 8-9 mm la origine; terminarea arterei mezenterice superioare se găsește la o distanță de 4o-9o cm în amonte de unghiul ileocecal, la nivelul fostului canal omfalomezenteric, unde se găsește - inconstant - diverticulul lui Meckel.

In traiectul său, artera mezenterică superioară prezintă numeroase raporturi, de unde și împărțirea sa în mai multe porțiuni: - retropancreatică, - interduodenopancreatică, - preduodenală, care formează cu aorta abdominală pensa aorticomezenterică, - intermezenterică, fixă în rădăcina mezenterului și - intramezenterică, mobilă și cea mai lungă.

Ramurile colaterale: în afară de câteva ramuri, foarte subțiri pentru ganglionii plexului solar și a părții învecinate a pancreasului, artera mezenterică superioară furnizează ramuri, care pleacă de la marginea sa dreaptă, de pe fața sa anterioară și de pe marginea sa stângă:

- De pe marginea sa dreaptă:

a. Artera pancreaticoduodenală inferioară (A.pancreaticoduodenalis inferior) emerge de sub marginea inferioară a gîtului pancreasului și se împarte în două ramuri, care se anastomozează cu ramurile arterei pancreaticoduodenale superioare, pentru a forma arcadele arteriale duodenopancreatice, în jurul capului pancreasului (fig.9o).

b. Artera colică dreaptă superioară este artera unghiului drept al colonului, care se separă anterior de porțiunea orizontală a duodenului, urcă oblic spre unghiul hepatic al colonului, unde se împarte în două ramuri: - unul ascendent sau stîng, care se anastomozează în mezocolonul transvers cu o ramură din artera colică medie și din artera colică stîngă superioară, pentru a forma arcada lui Riolan și - altul descendent sau drept care se anastomozează cu artera colonului ascendent (fig.1oo).

c. Artera colică dreaptă mijlocie este o artă inconstantă care se distribuie colonului ascendent.

d. Artera ileobicecoapendiculocolică ia naștere sub porțiunea orizontală a duodenului; are un traiect descendent și la dreapta, se îndreaptă spre unghiul ileocecocolic, unde dă ramuri:

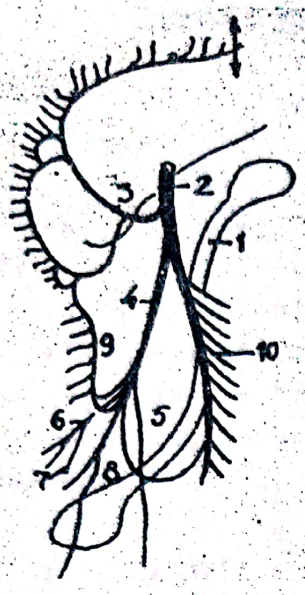

Fig.1oo - Artera mezenterică superioară.
1=rădăcina mezenterului,
2=A.mezenterică superioară,
3=A.colică dreaptă superioară,
4=A.ileobicecoapendiculocolică,
5=ramul ileal,
6=ramul cecal anterior,
7=ramul cecal posterior,
8=ramul apendicular,
9=ramul colic drept,
1o=A.jejunale şi ileale.

- Ramul colic urcă în lungul colonului ascendent, se anastomozează cu artera colică dreaptă mijlocie (cînd aceasta există) sau cu ramura descendentă a arterei colice drepte superioare, pentru a constitui arcada paracolică dreaptă.

- Ramul ileal se îndreaptă către ultima ansă ileală şi se anastomozează cu ramura dreaptă terminală a arterei mezenterice superioare, contribuind la realizarea arcadei arteriale a ultimei anse ileale, care se aseamănă, ca dispoziţie, cu arcada paracolică.

- Ramul cecal anterior trece anterior de ileonul terminal şi se ramifică pe faţa anterioară a cecului, unde se distribuie.

- Ramul cecal posterior trece posterior de ileonul terminal, se îndreaptă către faţa posterioară a cecului, unde se termină.

- Ramul apendicular coboară posterior de ileonul terminal, se îndreaptă spre mezoapendice şi se distribuie la apendicele vermiform.

- De pe faţa sa anterioară:

- Artera colică medie sau al lui Frantz se îndreaptă spre mezocolonul transvers unde se bifurcă, anastomozîndu-se cu ramurile corespunzătoare din artera colică dreaptă superioară şi stîngă superioară pentru a realiza arcada lui Riolan (fig.lol).

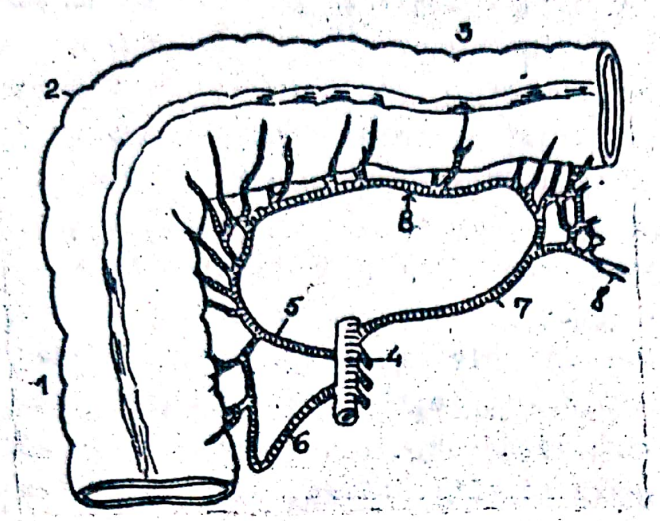

Fig.1o1 - Arcada lui Riolan.
1=colonul ascendent,
2=flexura colică dreaptă,
3=colonul transvers,
4=A.mezenterică superioară,
5=A.colică dreaptă superioară,
6=A.colică dreaptă mijlocie,
7=A.colică medie Frantz,
8=arcada lui Riolan.

- De pe marginea sa stîngă:

a. <u>Artera pancreatică stîngă inferioară</u> a lui Testut se îndreaptă pe partea inferioară a corpului pancreasului, unde se distribuie.

b. <u>Arterele duodenojejunale</u> sînt scurte, multiple şi se distribuie unghiului duodenojejunal şi porţiunii incipiente a primei anse jejunale.

c. <u>Arterele jejunoileale</u> sînt în număr de 12-15, lungi şi se îndreaptă spre ansele corespunzătoare; arterele jejunale sînt mai voluminoase decît arterele ileale (fig.1o2).

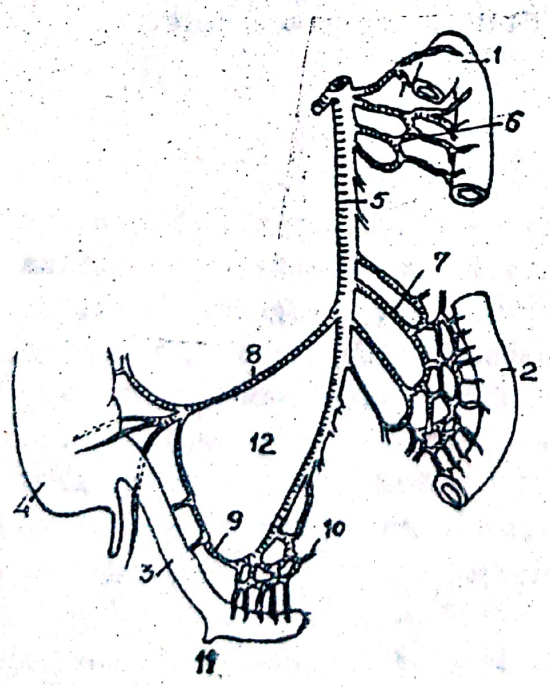

Fig.1o2 - Ramurile colaterale şi terminale ale arterei mezenterice superioare.
1=flexura duodenojejunală,
2=ansă jejunală,
3=ileonul terminal,
4=ceocoapendicele,
5=A.mezenterică superioară,
6=A.duodenojejunale,
7=A.jejunale,
8=A.ileobicecoapendiculocolică,
9=ram terminal drept,
1o=ram terminal stîng,
11=diverticulul lui Meckel,
12=aria avasculară a lui Trêves.

Fiecare dintre arterele jejunoileale se bifurcă la distanțe variabile de ansele intestinale, în ramuri care se anastomozează - prin inosculație - cu arterele vecine, realizînd o primă serie de arcade arteriale, de-a lungul intestinului subțire, arcade din care pleacă ramuri care vor constitui a doua și - respectiv a treia serie de arcade; ultima arcadă, paralelă cu intestinul subțire, se numește „vasul paralel" sau arcada lui Dwight. De menționat faptul că la extremitățile jejunoileonului se află numai cîte o singură arcadă paralelă; din ultimele arcade arteriale pornesc ramificații care merg către marginea mezenterică a intestinului subțire, denumite vasele drepte, care se divid, fiecare la rîndul lor, în două ramuri: una dreaptă și alta stîngă, ce se distribuie fețelor corespondente ale jejunoileonului, luînd aspect de vase terminale (fig.103). Porțiunea din intestinul subțire mobil, cuprinsă între foițele mezenterice, este hrănită de arterele retrograde, ramuri din arterele drepte.

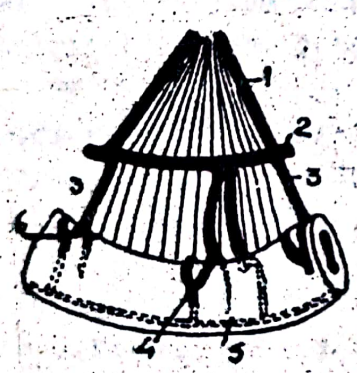

Fig.103 - Vasele paralele și drepte jejunoileale.

1=arterele jejunale,
2=arcada parajejunală,
3=vasele drepte,
4=ramură dreaptă,
5=ramură stîngă,
6=arterele retrograde.

Ramurile terminale ale arterei mezenterice superioare sînt în număr de două: - una stîngă care se anastomozează cu ultima arteră ileală și alta - dreaptă care se anastomozează, la rîndul ei, cu ramul ileal al arterei ileobicecoapendiculocolice, constituind arcada unică arterială paralelă pentru ultima ansă ileală (fig.101).

Între ramul drept terminal al arterei mezenterice superioare, pe de o parte și artera ileală, pe de altă parte, - la nivelul mezenterului terminal - se delimitează un teritoriu lipsit de vase sanguine, motiv pentru care se numește și aria avasculară a lui Trèves.

Adevăratul ram terminal al arterei mezenterice superioare este fosta arteră omfalomezenterică, găsită și la diverticulul lui Meckel.

- Venele intestinului subţire mezenterial sînt colectate de ramificaţii care se dreneazá în vena mezenterioá superioará.

- Vena mezenterioá superioará (V.mezenterica superior) sau vena mezaraicá mare strînge sîngele venos de la nivelul jejunoileonului şi din partea dreaptá a intestinului gros; originea ei se aflá la nivelul organelor respective, sub formá de arcade venoase, asemánátoare celor arteriale. Iniţial, ramurile venoase sînt situate la stînga arterelor jejunoileale, după care le încrucişează ventral şi se plasează la dreapta arterei, poziţie pe care o pástrează pînă la marginea inferioará a gîtului pancreasului. De aici, vena mezenterioá superioará se îndreaptá superior şi la dreapta, se plasează pe un plan anterior faţá de fascia lui Treitz dreaptá şi, la nivelul feţei posterioare a capului pancreasului, confluează cu trunchiul splenomezenteric, pentru a forma vena portá.(fig.1c4).

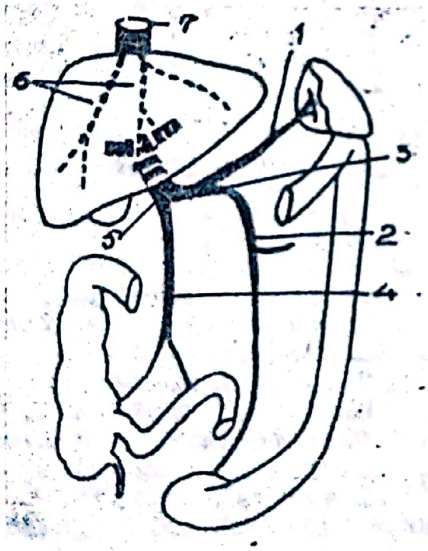

Fig.1c4 - Constituirea venei porte.

1=vena splenicá,
2=vena mezenterioá inferioará,
3=trunchiul splenomezenteric,
4=vena mezenterioá superioará,
5=vena portá,
6=venele hepatice,
7=vena cavá inferioará.

- Limfaticele intestinului subţire prezintá un prim releu în zona marginalá a mezenterului, unde se gásesc nodulii limfatici paraintestinali, de unde pornesc vasele limfatice spre al doilea releu limfatic, reprezentat de nodulii limfatici intermediari, situaţi la nivelul primelor arcade arteriale şi venoase; limfa este colectatá în nodulii limfatici centrali, plasaţi în jurul arterei şi venei mezenterice superioare; în final, vasele limfatice eferente se îndreaptá cátre nodulii retroduodenopancreatici.

Inervaţia intestinului subţire

Este asiguratá de fibre nervoase vegetative, care alcátu-

ier) plexul mezenteric superior, reprezentat de două grupuri:-unul prearterial, cu predominenţă vagală şi - altul retroarterial cu predominenţa filetelor simpatice, provenite din plexul solar. Din cele două grupuri de fibre nervoase pornesc filete pe ramificaţiile arteriale, constituind plexuri nervoase secundare: - duodenojejunal, - jejunal superior, - inferior, - ileal şi ileocecal. Filetele nervoase ale plexurilor secundare pătrund în pereţii intestinalui şi ajung la plexul mienterie al lui Aurebach şi a plexului submucos al lui Meismer.

INTESTINUL GROS
(Intestinum crassum)

Intestinal gros este ultima porţiune a tubului digestiv, care începe la orificiul ileocecal şi se termină la orificiul anal (fig.1e5).

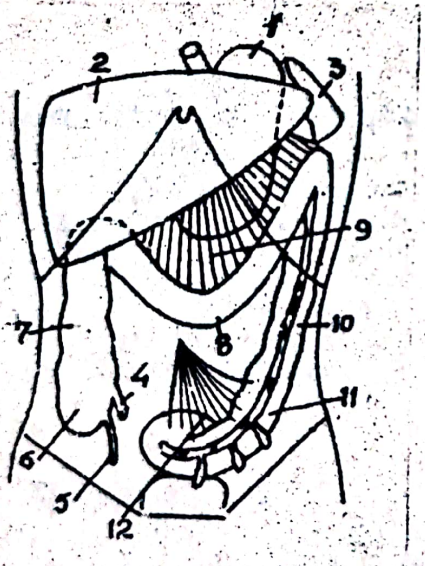

Fig.1e5 - Intestinul gros.
1=stomacul,
2=ficatul,
3=splina,
4=ileonul terminal,
5=apendicele vermiform,
6=cecul,
7=colonul ascendent,
8=colonul transvers,
9=mezocolonul transvers,
10=colonul descendent,
11=colonul sigmoid,
12=mezocolonul sigmoid.

Anatomie generală

Intestinul gros se caracterizează prin calibrul său mare, traiectul lui dispus ca un cadru în jurul viscerelor din etajul submezocolic cît şi prin fixitatea sa parţială; prezintă trei porţiuni principale: cecul cu apendicele vermiform, colonul şi rectul.

I. Cecul (cecum) este porţiunea incipientă, situată inferior planului care trece prin valvula ileocecală.

II. Colonul este segmentul cel mai întins al intestinului gros, cuprins între cec şi rect. Împărţirea colonului se poate face din mai multe puncte de vedere:

- Embriologic, colonul poate fi împărţit în două segmente: - colonul drept care ia naştere din ramura postvitelină a ansei ombilicale, reprezentat de cec cu apendicele vermiform, colonul ascendent şi jumătatea dreaptă din colonul transvers; - colonul stîng se dezvoltă din intestinul terminal, cuprins între unghiul splenic, sau chiar de la jumătatea stîngă a colonului transvers, pînă la diafragmul pelvin.

- Anatomotopografic, colonul este divizat în următoarele segmente: - colonul ascendent, - flexura colică dreaptă, - colonul transvers, - flexura colică stîngă, - colonul descendent, - colonul iliac şi colonul pelvin.

- Anatomochirurgical, colonul este segmentat în trei porţiuni: - colonul drept care este fix; - colonul stîng tot fix, dar încadrat între două segmente mobile: jumătatea stîngă a colonului transvers şi colonul sigmoid şi - colonul ileopelvin sau tendinal, care se întinde pînă la rect.

- Fiziologic şi radiologic se admite existenţa sfincterului lui Cannon, care îl împarte în: - colon drept, pentru digestie şi absorbţie; - colon stîng, de pasaj şi - colon pelvin, de stază.

III. Rectul (rectum) este ultimul segment al intestinului gros, cuprins între vertebra S_3 şi orificiul anal.

Intestinul gros se deosebeşte de intestinul subţire prin patru caractere principale (fig.106):

1. Este mai voluminos decît intestinul subţire, de unde rezultă şi numele său.

2. Prezintă, în toată lungimea sa, benzi musculare longitudinale, numite teniile colonului (taeniae coli), metode, albicioase, drepte ce lasă dungi longitudinale pe intestinul gros, urmînd axul mare al acestuia; ele iau naştere la nivelul inserţiei apendicelui vermiform, după care diverg la nivelul cecului şi, pe colonul ascendent cît şi pe cel descendent, se repartizează astfel:

- anterior, se află tenia liberă (tenia libera), care este cea mai lată;

- posterolateral, se găseşte tenia omentală (tenia omentalis) iar,

- posteromedial, există tenia mezocolică (tenia mezocolica), cea mai subţire.

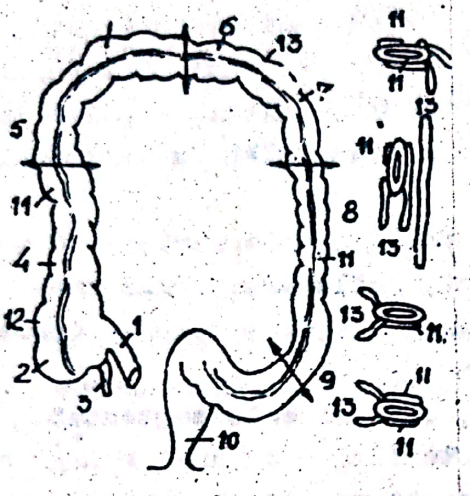

Fig.1c6 - Caracterele principale ale intestinului gros.

1=ultima ansă ileală,
2=cecul,
3=apendicele vermiform,
4=colonul ascendent,
5=flexura colică dreaptă,
6=colonul transvers,
7=flexura colică stângă,
8=colonul descendent,
9=colonul ileopelvin,
10=rectul,
11=teniile colonului,
12=haustrele colonului,
13=apendicii epiploici.

La nivelul colonului transvers, teniile se situiază în felul următor: - tenia liberă devine inferioară; - tenia posterolaterală apare ca posteroinferioară; - tenia posteromedială devine posterosuperioară (fig.1c7).

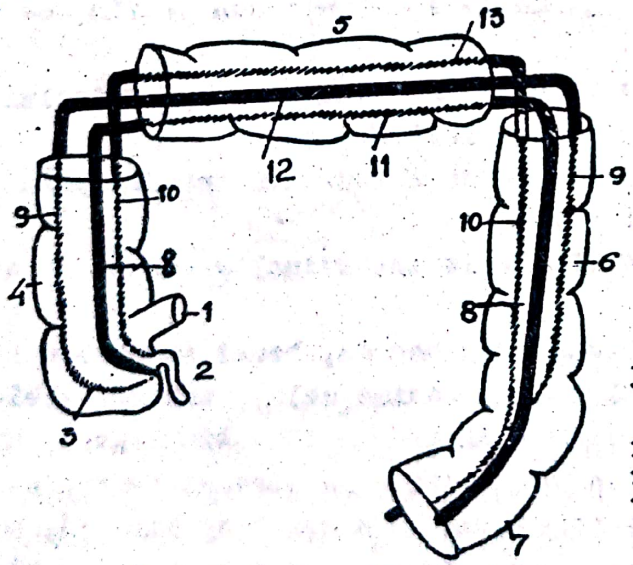

Fig.1c7 - Teniile colonului.

1=ileonul terminal,
2=apendicele vermiform,
3=cecul,
4=colonul ascendent,
5=colonul transvers,
6=colonul descendent,
7=colonul ileopelvin,
8=tenia liberă,(anterioară),
9=tenia omentală (posterolaterală),
10=tenia mezocolică (posteromedială),
11=tenia inferioară,
12=tenia posteroinferioară,
13=tenia posterosuperioară.

Colonul sigmoid posedă numai două tenii: anterioară şi posterioară, pe când la nivelul rectului, teniile se lărgesc atît de mult încît formează un strat muscular longitudinal continuu.

3. In intervalul dintre tenii, intestinul gros prezintă dilatații, numite haustrele colonului (haustra coli), separate între ele prin șanțuri transversale.

4. De-a lungul teniilor colonului se găsesc implantate apendicele epiploice (apendices epiploicae), care sînt prelungiri grăsoase, în continuarea grăsimii mezocolilor. Sînt situate sub peritoneul visceral, în lungul unei ramuri terminale a vaselor drepte; ocazional, vasele respective formează o ansă în grosimea apendicelui epiploic, înainte de a se ramifica în peretele colonului, dispoziție care constituie o adaptare a vaselor sanguine la destinderea pereților intestinului gros (fig.108).

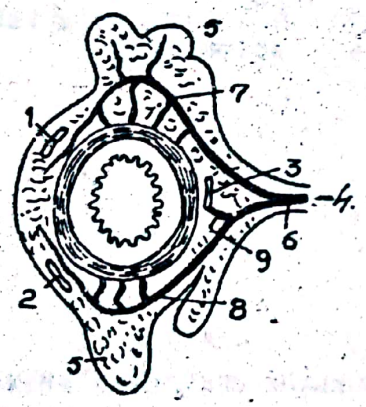

Fig.108 - Apendicele epiploice.
1=tenia liberă (anterioară),
2=tenia omentală (posterolaterală),
3=tenia mezocolică (posteromedială),
4=mezocolon,
5=apendicele epiploice,
6=vas arterial colic lung,
7=ramura colică anterioară,
8=ramura colică posterioară,
9=arterele recurente.

Date filo- și ontogenetice. Intestinul gros ia naștere din porțiunea ascendentă (postvitelină a ansei ombilicale) cît și din intestinul terminal (pag.63 și 67).

Anatomie descriptivă

Situație. Intestinul gros se găsește situat în cavitatea abdominală, în etajul submezocolic.

Forma sa este de cadru sau de literă „U" răsturnat, cu concavitatea inferioară.

Dimensiuni: - lungimea intestinului gros este - aproximativ - cît lungimea corpului (1,40 pînă la 1,80 m); - circumferința sa este mai mare la nivelul cecului, unde are 28 cm, decît la nivelul colonului sigmoid, unde poate scădea la jumătate, pentru a crește din nou la nivelul rectului pelvin.

Scheletotopie, intestinul gros corespunde următoarele repere osoase: - cecul și colonul ascendent corespunde porțiunii

iliace a coxalului drept şi coastei a X-a dreaptă ; - colonul transvers trece peste a doua vertebră lombară, iar unghiul colic stîng corespunde coastei a 8-a stîngi; - colonul descendent coboară lateral de procesele costiforme lombare stîngi; - colonul ileopelvin corespunde porţiunii iliace a coxalului stîng, a celei de-a 5-a vertebre lombare şi feţei anterioare a sacrului, pînă la a 3-a vertebră sacrată, de unde se continuă cu rectul pînă la vîrful coccigelui (fig.109).

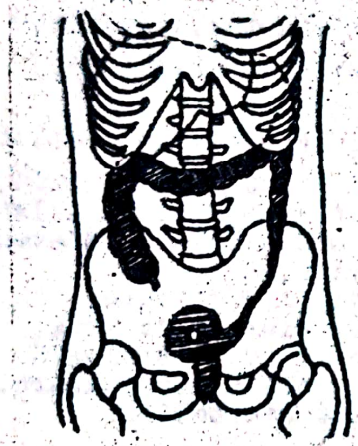

Fig.109 - Scheletotopia intestinului gros.

Organotopie, intestinul gros corespunde următoarelor viscere: - cecul şi apendicele vermiform cît şi colonul ascendent se află la dreapta jejunoileonului; - colonul transvers cu mezoul său se situează anterosuperior de ansele intestinal mezenterial; - colonul descendent se găseşte la stînga, dar posterior de ansele jejunoileale;-colonul sigmoid şi mezoul său se plasează inferior de ansele intestinale, dar superior de viscerele pelvine. Anterior intestinului gros se află peretele abdominal anterolateral, iar posterior de el se găseşte peretele abdominal posterior şi organele retroperitoneale.

Morfologia exterioară şi raporturile intestinului gros

I. Cecul şi apendicele vermiform

A. Cecul (cecum) este considerat ca un diverticul al colonului ascendent; reprezintă partea din intestinul gros, situată inferior planului care trece prin locul de vărsare al ileonului în intestinul gros.

Aspectul exterior al cecului se aseamănă cu un fund de sac sau cu o ampulă, continuat superior de colonul ascendent, spre stînga cu ileonul, iar inferior de apendicele vermiform.

Cecul are 4-8 cm lungime, 5-7 cm lărgime şi o capacitate de 2oo-3oo ml. Cele trei tenii ale intestinului gros iau naştere la nivelul inserţiei apendicelui vermicular, diverg şi se răspîndesc anterior, posterolateral şi posteromedial; între tenii apar proeminenţe, denumite haustrele colice (fig.11o).

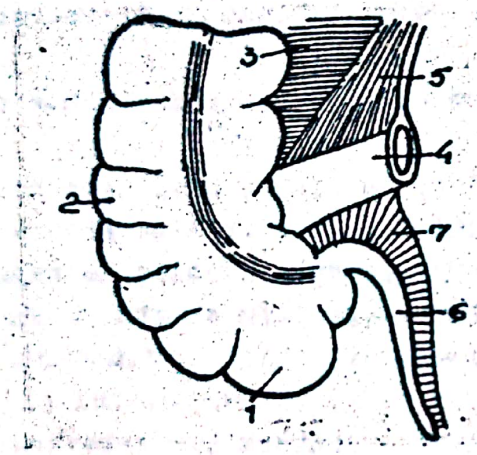

Fig.11o - Cecul şi apendicele vermiform.

1=cecul,
2=colonul ascendent,
3=mezocolonul ascendent,
4=ileonul terminal,
5=mezenterul,
6=apendicele vermiform,
7=mezoapendicele.

In 85% din cazuri, cecul se găseşte plasat în fosa iliacă internă dreaptă; extremitatea sa inferioară ocupă unghiul diedru delimitat de fosa iliacă dreaptă şi peretele abdominal anterior; situaţie în care are o orientare inferioară, medială şi anterioară.

Cecul este fixat în fosa iliacă internă dreaptă prin ligamentul superolateral, dependent de mezocolon, cît şi de ligamentul medial, dependent de mezenter. Uneori, peritoneul fixează cecul în întregime, la nivelul fosei iliace interne drepte, ca un organ retroperitoneal; cel mai frecvent însă, peritoneul înconjură cecul pe toate părţile, ca un organ intraperitoneal, de aşa manieră, încît putem umbla cu mîna în jurul lui, ca şi pe inimă în interiorul pericardului.

In 15% din cazuri, cecul se găseşte în poziţie joasă (pelviană), sau în alte poziţii ectopice: subhepatică, mezoceliacă sau chiar la stînga liniei mediane.

Raporturile cecului sînt multiple şi importante:

- anterior, are raport direct cu peretele abdominal anterolateral;

- posterior, vine în raport cu elementele situate în fosa iliacă internă dreaptă: peritoneul parietal, ţesutul celulo-gräsos interparietovisceral care, la acest nivel, ocupă spaţiul lui Bogros;

- lateral, cecul are raport cu peretele abdominal anterolateral şi cu fosa iliacă internă dreaptă prin intermediul şanţului paracolic drept;

- inferior, cecul vine în raport cu unghiul diedru dintre fosa iliacă internă dreaptă şi peretele abdominal anterior, iar

- medial, cecul are raport cu ultimele anse ileale şi cu apendicele vermiform.

Conformaţia interioară. Privit la interior, cecul prezintă proeminenţe alungite, în dreptul teniilor, între care se găsesc cavităţi rotunjite, corespunzătoare haustrelor, vizibile la suprafaţa exterioară a cecului, separate între ele prin creste falciforme, corespunzătoare şanţurilor exterioare (fig.111).

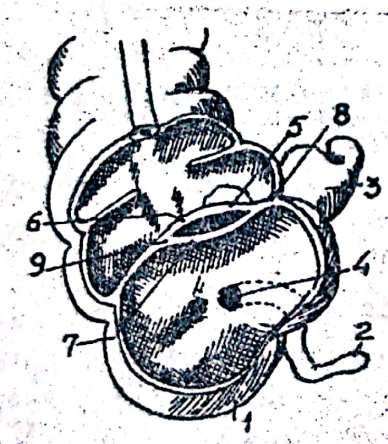

Fig.111 - Conformaţie interioară a cecului.

1=cecul,
2=apendicele vermiform,
3=ileonul terminal,
4=orificiul apendicelui vermiform,
5=orificiul ileocecal,
6=valvula superioară,
7=valvula inferioară,
8=frîul anterior,
9=frîul posterior.

În partea medială a cecului se constată orificiul ileocecal (ostium ileocecalis), plasat în partea superioară, iar - inferior acestuia orificiul apendicelui vermiform (ostium appendicis vermiformis).

- Orificiul ileocecal este prevăzut cu valva ileocecală (valva ileocecalis) a lui Bauhin sau a farmaciştilor, care are formă de fantă transversală, cu o valvulă superioară mai lungă şi mai groasă şi - alta inferioară, mai mică şi mai subţire; cele două valvule se reunesc la extremităţile lor constituind comisura anterioară şi posterioară, de unde porneşte câte un repliu de mu-

cească, denumit frîul valvulei ileocecale - anterior şi posterior; închiderea orificiului ileocecal este asigurată de existenţa celor două valvule - pe de o parte - cît şi de un aparat muscular neted, cu fibre circulare, alcătuind sfincterul lui Keith (fig. 112).

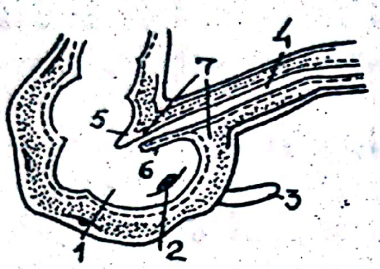

Fig.112 - Orificiul ileocecal.
1=cavitatea cecului,
2=orificiul apendicelui vermiform,
3=apendicele vermiform,
4=ileonul terminal,
5=valvula superioară ileocecală,
6=valvula inferioară ileocecală,
7=sfincterul lui Keith.

- Orificiul apendicelui vermiform se află situat la 3 cm inferior de orificiul ileocecal; de formă circulară sau infundibulară, prezintă - inconstant - o valvulă, denumită valvula lui Gerlach.

B. Apendicele vermiform (appendix vermiformis) este o prelungire a cecului, situată la nivelul peretelui său medial, la 2-3 cm sub orificiul ileocecal. Embriologic, apendicele trebuie socotit ca porţiunea nedezvoltată a cecului; iniţial a fost în poziţie terminală, dar din cauza dezvoltării marcate a peretelui lateral cecal, a devenit medial, poziţie care poată să fie şi variabilă: ascendentă, descendentă - spre pelvis, latereocecală (medială sau laterală) şi chiar retrocecală.

In mod normal, apendicele vermiform se află situat în spaţiul mezentericocolic stîng, în poziţie latereocecală, medială şi descendentă.

Apendicele vermiform are aspectul cilindroid, mai mult sau mai puţin sinuos, cu o lungime de 8-15 cm şi cu diametrul de 3-6 mm; cavitatea sa este tot cilindroidă, dar prezintă în porţiunea sa mijlocie o îngustare datorită musculaturii circulare.

Apendicele vermiform prezintă, o porţiune scurtă, radiculară sau baza apendicelui, fixată la nivelul cecului şi o porţiune lungă, flotantă, mobilă, terminată cu un vîrf rotunjit. De pe partea sa medială porneşte un repliu seros, numit mezoapendice, care îl cudează, motiv pentru care apendicele prezintă, pe traiectul său

o curbură cu concavitatea orientată spre mezoapendice, fapt care a permis să fie comparat cu un cîrlig, semicerc sau cu un corn de vînătoare; cînd mezoul este scurt, apendicele este plasat medial față de cec; cînd mezoul este lung, apendicele vermiform poate lua poziții diferite.

Structura apendicelui verimiform este asemnătoare cu a intestinului gros, cu singura deosebire că la nivelul corionului mucoasei se află numeroase elemente limfatice, motiv pentru care mai este denumit și amigdala abdominală.

Apendicele vermicular se proiectează pe peretele anterolateral al abdomenului la unirea 1/3 dreptă cu cele 2/3 stîngi ale liniei bispinale; această proiecție corespunde bazei sale și poartă numele de punctul lui Lanz. Durerea apendiculară se percepe la mijlocul liniei spinoombilicale drepte, loc numit zona lui Mac Burney, zonă care nu corespunde însă bazei de implantare a apendicelui vermiform.

Peritoneul cecoapendicular. La nivelul unghiului ileocecolic, cele două foițe ale extremității inferioare ale mezenterului se îndreaptă: - una pe fața anterioară, - alta pe fața posterioară a cecului și îl înconjură - ca și pe apendice, în așa manieră încît cecul și apendicele vermiform sînt mobile în cavitatea peritoneală (fig.113).

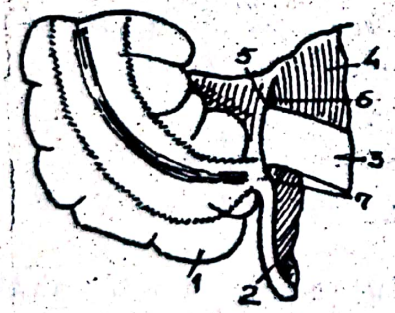

Fig.113 - Peritoneul cecoapendicular.

1=cecul,
2=apendicele vermiform,
3=ileonul terminal,
4=mezenterul,
5=plica mezenteriocecală,
6=foseta ileocecală anterioară,
7=foseta ileoapendiculară.

Peritoneul cecoapendicular este ridicat, în anumite locuri, de vasele care se îndreaptă spre cec și apendicele vermicular, realizînd repliuri, mezouri și depresiuni, după cum urmează:

- artera cecală anterioară încrucișează unghiul ileocecal și ridică peritoneul sub forma repliului mezenteriocecal;

- artera apendiculară se îndreaptă spre apendicele vermiform, trece posterior de ileonul terminal şi mezenter, ridică peritoneul, formînd mezoapendicele, care se întinde de la faţa posteroinferioară a mezenterului la marginea medială a apendicelui vermiform; -

- foseta ileocecală anterioară este delimitată de repliul mezenteriocecal şi unghiul ileocecal;

- foseta ileoapendiculară este inconstantă, cuprinsă între repliul ileoapendicular şi mezoapendice;

- foseta retrocecală este plasată posterior cecului, formată prin sudarea incompletă a cecului la peritoneul parietal posterior; cînd foseta retrocecală are dimensiuni crescute se pot produce herniile retrocecale ale lui Rieux, prin angajarea anselor intestinale.

Mezoapendicele, la sexul feminin, poate fi adesea ataşat de ligamentul larg al uterului printr-un repliu peritoneal, constituind ligamentul apendiculoovarian al lui Cladp.

Raporturile apendicelui vermiform. In poziţie normală, apendicele vermiform are aceleaşi raporturi ca şi cecul; cînd are poziţie ectopică, raporturile sale sînt modificate:

- In poziţie descendentă iliacă, apendicele vermiform are raport: - anterior, cu peretele abdominal; - posterior, cu muşchiul iliac; - lateral, cu cecul şi - medial cu ansele ileale, situaţie cînd este călare peste vasele iliace.

- In poziţie descendentă pelvină, raporturile sînt cu artera şi nervul obturator (lateral), cu ligamentul larg şi cu ovarul drept (inferior) - la sexul feminin şi cu promontoriul (medial).

- In poziţie medială ascendentă raporturile se stabilesc cu colonul ascendent, cu ansele ileale, faţă de care se plasează anterior; uneori însă apendicele se insinuează posterior de ultima ansă ileală şi se îndreaptă oblic ascendent, în rădăcina mezenterului, pînă la unghiul duodenojejunal.

- In poziţie laterală, apendicele vermiform se plasează lateral faţă de cec şi colonul ascendent, în şanţul paracolic drept.

- In poziţie retrocecală, apendicele vermicular stabileşte raporturi cu peretele posterior al cecului şi al colonului ascendent, cu faţa anterioară a muşchiului psoas iliac, cu ureterul, cu ramurile plexului lombar şi, chiar cu rinichiul drept.

II. Colonul (colon)

A. Colonul ascendent (colon ascendens) este cuprins între cec şi flexura colică dreaptă (fig.114).

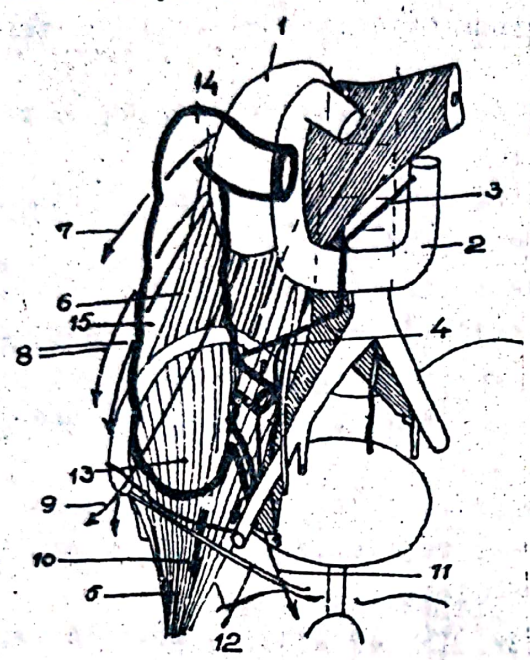

Fig.114 - Colonul ascendent.
1=rinichiul drept,
2=duodenul,
3=rădăcina mezenterului,
4=ureterul drept,
5=muşchiul iliac drept,
6=muşchiul pătratul lombelor,
7=nervul iliohipogastric,
8=nervul ilioinghinal,
9=N.femural cutanat lateral,
10=nervul genitofemural,
11=funiculul spermatic,
12=ligamentul inghinal,
13=cecul şi apendicele vermiform,
14=unghiul (flexura) colic drept,
15=colonul ascendent.

Scheletotopic, colonul ascendent se întinde de la creasta iliacă dreaptă până la o linie orizontală trasată prin coasta a X-a dreaptă; are o lungime de 8-15 cm, se îndreaptă oblic caudocranial şi anteroposterior, astfel că cecul şi partea inferioară a colonului ascendent se află mai anterior, în contact cu peretele abdominal anterolateral, pe când extremitatea sa superioară este mai profundă, din cauza prezenţei ficatului.

Colonul ascendent este un segment fix, alipit de peritoneul parietal posterior cu ajutorul mezocolonului ascendent, prin intermediul fasciei de accolare al lui Toldt dreaptă.

Colonul ascendent prezintă trei tenii, orientate: anterior - tenia liberă, posterolateral - tenia omentală şi posteromedial - tenia mezocolică; numărul haustrelor colice este de 7-8, iar apendicele epiploice sînt mai rare decît pe colonul stîng.

Raporturi: colonul ascendent este situat în regiunea lombară, corespunzînd flancului drept al peretelui abdominal anterolateral:

- Anterior, colonul ascendent are raport cu peretele abdominal anterolateral, mai ales când colonul este destins de gaze; anterior de el se găsesc şi unele anse intestinale. Mar-

ginea laterală dreaptă a omentului mare poate trimite o prelungire, numită membrana lui Jackson, care-l mascheazã ca o perdea sau poate să-l ştranguleze parţial.

- Posterior, colonul ascendent are raport cu peretele abdominal posterior, unde se găseşte regiunea lombară; el se sprijină pe muşchiul iliac, creasta iliacă, marginea laterală a muşchiului pătratul lombelor şi pe jumătatea inferioară a feţei anterolaterale a rinichiului drept (fig.114).

- Medial de colonul ascendent se găseşte muşchiul psoas, ureterul drept, vasele genitale, iar în cavitatea peritoneală, ansele intestinului subţire.

- Lateral, se găseşte spaţiul paracolic drept şi peretele abdominal anterolateral.

B. <u>Flexura colică dreaptă</u> (flexura coli dextra), unghiul colic drept sau hepatic se află la continuarea colonului ascendent cu cel transvers; este situată în spaţiul cuprins între faţa viscerală a ficatului şi rinichiul drept, la nivelul extremităţii anterioare a coastei a X-a şi a XI-a drepte. Flexura colică dreaptă se prezintă ca un unghi de 60-80°; uneori ajunge chiar la 35° sau mai puţin, atunci cînd colonul transvers este coborît.

Flexura colică dreaptă este imobilă, fixată de următoarele formaţiuni: ligamentul colofrenic drept, ligamentul hepatocolic şi ligamentele cisticocolic şi cisticoduodenocolic.

Raporturi: flexura colică dreaptă corespunde hipocondrului drept şi are următoarele raporturi (fig.115):

- Anterior şi superior se află faţa viscerală a ficatului, pe care determină amprenta colică, cît şi omentul colic drept al lui Haller.

- Posterior se găseşte polul inferior al rinichiului drept şi flexura duodenală inferioară.

- Inferior şi medial se află ansele intestinului subţire.

Obliterarea omentului colic drept al lui Haller poate duce la apriţia bridei lui Buy, care este o lamă peritoneală ce alipeşte colo două laturi ale unghiului colic drept ca o ţeavă dublă de puşcă.

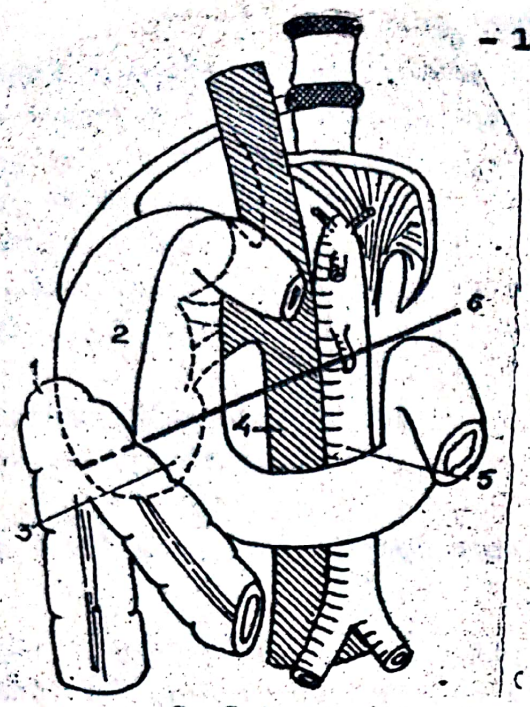

Fig.115 - Flexura colică dreaptă.
1=flexura colică dreaptă,
2=rinichiul drept,
3=flexura duodenală inferioară,
4=vena cavă inferioară,
5=aorta abdominală,
6=rădăcina mezocolonului transvers.

C. Colonul transvers (colon transversum) se întinde între colonul ascendent şi col descendent, reprezentînd porţiunea mijlocie a colonului; limitele sale laterale sînt reprezentate de flexura colică dreaptă şi cea stîngă. Are un traiect oblic ascendent, de la dreapta la stînga; pleacă de la coasta a X-a dreaptă şi ajunge la coasta a VIII-a stîngă; lungimea sa medie este de 5o cm, iar calibrul său este mai redus decît al colonului ascendent.

Colonul transvers are forma unui tub cilindric neregulat, prevăzut cu multe haustre colice, care îi dau aspectul moniliform. Teniile musculare, la nivelul său, se orientează: anterioară, posterosuperioară şi posteroinferioară; posedă un singur rînd de apendice epiploice, iar pe marginea sa inferioară se inseră omentul mare.

Aspectul morfologic al colonului transvers este însă variabil; diferitele sale forme pot fi clasificate în două tipuri: - tipuri regulate (în arc sau ghirlandă, care pot ajunge pînă la pubis, în „U" ce ajung pînă în pelvis, în „V", în „W" sau în „acordeon") şi - tipuri neregulate (deviate superior, în „T", în formă de „S" sau „omega").

Colonul transvers prezintă, din punct de vedere al mobilităţii, două segmente:

- Segmentul drept este scurt, relativ fix, din cauza unui mezou redus în dimensiuni; se întinde de la flexura se-

lieă dreaptă pînă la marginea medială a porţiunii descendente a duodenului, avînd următoarele raporturi:(fig.116):

- Anterior, cu ficatul şi cu peretele abdominal anterolateral.

- Posterior, cu rinichiul drept, duodenul şi capul pancreasului.

- Superior, se află faţa viscerală a ficatului, de care este legat, adesea, prin ligamentul hepatocolic sau ligamentul hepatocistico-duodenocolic.

- Inferior, se găsesc ansele intestinului subţire.

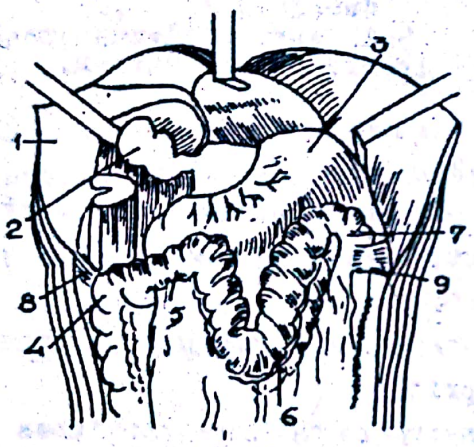

Fig.116 - Segmentul drept al colonului transvers.

1=ficatul,
2=vezicula biliară,
3=stomacul,
4=flexura colică dreaptă,
5=segmentul drept al colonului transvers,
6=segmentul stîng al colonului transvers,
7=flexura colică stîngă,
8=ligamentul colofrenic drept,
9=ligamentul colofrenic stîng.

- Segmentul stîng al colonului transvers este mai lung, mobil, din cauza mezocolonului transvers care îl ancorează la peretele abdominal posterior; este cuprins între porţiunea descendentă a duodenului şi flexura colică stîngă. Începe inferior de pilor, merge spre stînga, urcă oblic spre polul superior al rinichiului stîng şi către flexura colică stîngă.

În acest traiect, segmentul stîng descrie o curbură cu concavitatea posterosuperioară şi prezintă următoarele raporturi:

- Anterior, cu peretele abdominal anterolateral, prin intermediul omentului mare.

- Posterior, este unit, prin mezocolonul transvers de peretele abdominal posterior, nivel la care se află pancreasul, porţiunea orizontală şi ascendentă a duodenului, faţa anterioară a rinichiului stîng şi flexura duodenojejunală (fig.117).

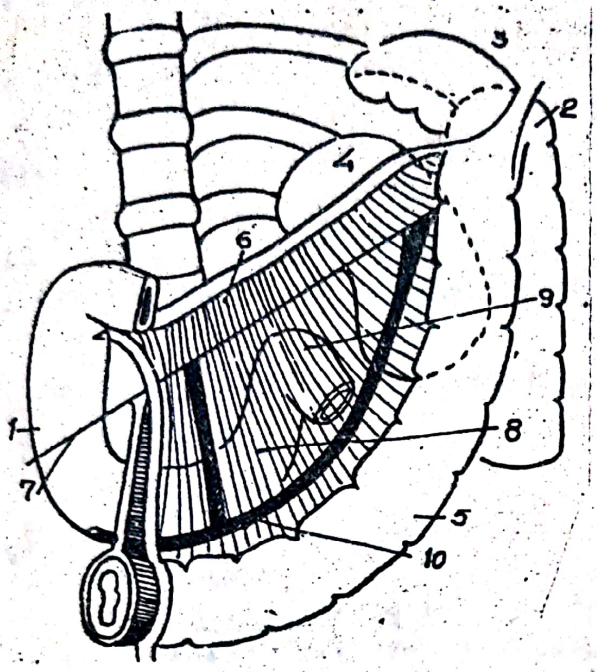

Fig.117 - Segmentul stîng al colonului transvers.
1=porţiunea descendentă a duodenului,
2=flexura colică stîngă,
3=splina,
4=rinichiul stîng,
5=segmentul stîng,al colonului transvers,
6=mezocolonul transvers,
7=rădăcina mezocolonului transvers,
8=porţiunea ascendentă a duodenului,
9=flexura duodenojejunală,
10=arcada lui Riolan.

- Superior, segmentul stîng are raporturi cu curbura mare a stomacului, prin intermediul ligamentului gastrocolic.

- Inferior, se găsesc ansele intestinului subţire mezenterial, pe care se sprijină.

- Mezocolonul transvers reprezintă porţiunea din mezenterul dorsal comun, care a fost antrenată prin rotaţia ansei ombilicale; la nivelul segmentului fix al colonului transvers, mezocolonul transvers este scurt şi îl menţine strîns unit de peretele abdominal posterior; la nivelul segmentului mobil, mezocolonul transvers formează un sept, întins - în lărgime - de la marginea stîngă a porţiunii descendente a duodenului pînă la unghiul colic stîng, iar - în înălţime - de la peretele abdominal posterior pînă la marginea posterioară a colonului transvers.

Înălţimea mezocolonului transvers este maximă în porţiunea mijlocie, unde atinge 10-20 cm (după cum mezoul este scurt sau lung) şi este minimă la nivelul unghiurilor colice, unde este redusă la 2-3 cm, nivel la care se continuă cu ligamentele colofrenice drept şi stîng.

Descriptiv, mezocolonul transvers prezintă două margini şi două feţe:

- Marginea parietală încrucişează succesiv:

partea descendentă a duodenului, faţa anterioară a capului pancreasului, trece deasupra unghiului duodeno-jejunal şi se termină pe faţa inferioară a diafragmului, inferior de splină, unde se fuzionează cu ligamentul colofrenic stîng (fig.118).

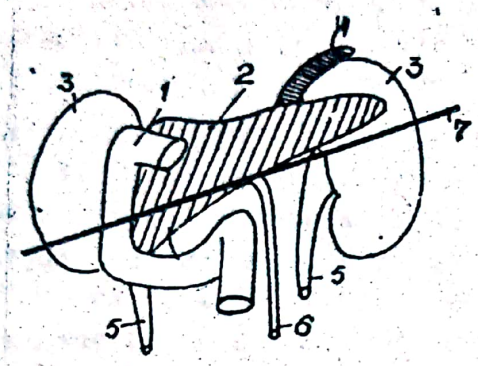

Fig.118 - Marginea parietală a mezocolonului transvers.

1=duodenul,
2=pancreasul,
3=rinichii,
4=glanda suprarenală stîngă,
5=ureterele,
6=vena mezenterică inferioară,
7=linia de inserţie a marginii parietale a mezocolonului transvers.

- Marginea viscerală se inseră pe segmentul mobil al colonului transcers, pe o linie destul de îngustă, aprepiată de marginea sa inferioară.

- Faţa anterosuperioară a mezocolonului transvers formează planşeul etajului supramezocolic al cavităţii peritoneale mici, fiind dublată de lama posterioară a pungii epiploice; închide astfel - inferior - bursa omentală (fig.119)

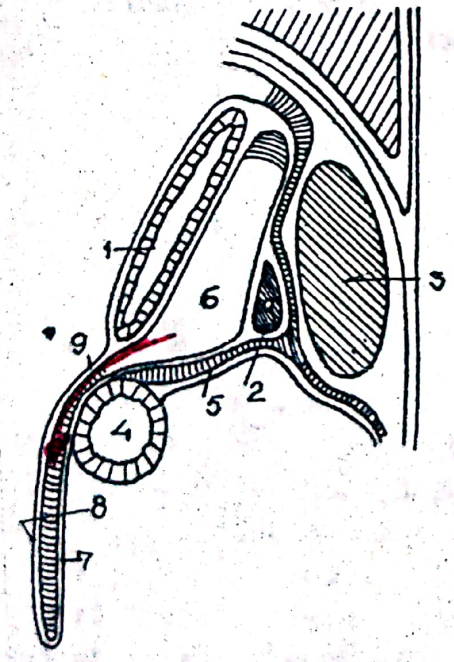

Fig.119 - Pereţii bursei omentale.

1=stomacul,
2=pancreasul,
3=rinichiul stîng,
4=colonul transvers,
5=mezocolonul transvers,
6=bursa omentală,
7=lama posterioară a sacului epiploic,
8=lama anterioară a sacului epiploic,
9=ligamentul gastrocolic.

Cînd lama posterioară şi anterioară a sacului epiploic nu sînt acolate, bursa omentală depăşeşte - anterior şi inferior -

segmentul mobil al colonului transvers.

- Faţa posteroinferioară a mezocolonului transvers este oblic dirijată anteroinferior, constituind o adevărată streaşină, sub care se adăpostesc unele organe din etajul submezocolic: flexura duodenojejunală, segmentul submezocolic a duodenului şi a capului pancreasului, cît şi unele anse jejunale.

D. Flexura colică stîngă (flexura coli sinistra). Reprezintă continuarea colonului transvers cu colonul descendent, sub forma unui unghi mai ascuţit decît cel hepatic, deoarece, din cauza oblicităţii, partea stîngă mobilă a colonului transvers se alipeşte la faţa anteromedială a colonului descendent, în partea sa superioară (fig.120).

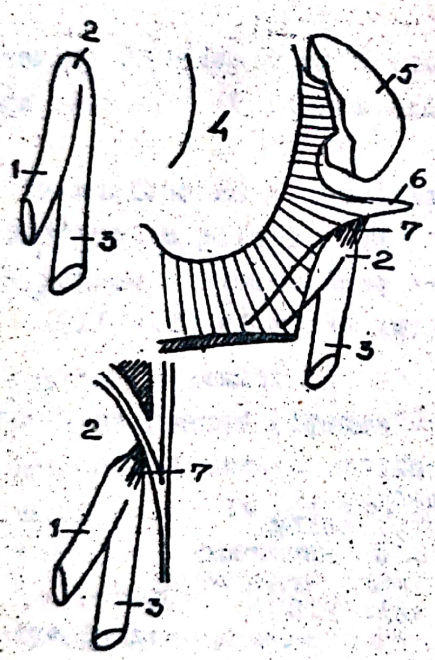

Fig.120 - Flexura colică stîngă.
1=colonul transvers,
2=flexura colică stîngă,
3=colonul descendent,
4=stomacul,
5=splina,
6=ligamentul colofrenic stîng,
7=lama fixatoare a flexurii colice stîngi.

Flexura colică stîngă se găseşte situată profund, în hipocondrul stîng, în imediata vecinătate a regiunii lombare, mai îndepărtată de linia mediană decît flexura colică dreaptă. Scheletotopic, proiecţia sa este mai înaltă decît a flexurii colice drepte, situîndu-se la nivelul coastei a 8-a stîngi.

Aspectul morfologic a flexurii col.ce stîngi poate fi variat: normal, se prezintă sub forma unui unghi ascuţit de 40-50° cu orientare anteroposterioară; poate îmbrăca aspectul de curbură dublă, curbură falsă sau supraridicată.

Fixitatea flexurii colice stîngi este realizată de ligamentul colofrenic stîng (sustentaculum lienis), provenit dintr-un diverticul stîng al pungii epiploice la care se adaugă şi o prelungire a mezocolonului transvers şi de lama fixatoare a unghiului stîng, care nu reprezintă altceva decît extremitatea superioară a fasciei de accolare Toldt stîngă.

Raporturile flexurii colice stîngi sînt următoarele: - anterior, cu faţa posterioară a curburii mari a stomacului; - posterior, cu faţa anterioară a rinichiului stîng şi cu sinusul renoparietal stîng; - superior şi lateral, se află faţeta colică a splinei.

E. <u>Colonul descendent</u> (colon descendens) continuă flexura colică stîngă şi se termină la creasta iliacă stîngă. Are o lungime de 14-16 cm şi un calibru mai redus decît al colonului ascendent şi transvers.

Este situat în profunzime, are un traiect rectiliniu şi vertical, plasat în şanţul delimitat de rinichiul stîng şi de peretele abdominal anterolateral.

In majoritatea cazurilor, colonul descendent este fixat la peretele abdominal posterior prin mezocolonul descendent, cu ajutorul fasciei lui Toldt stîngă, peritoneul visceral acoperind faţa sa anterioară şi cele două laterale.

Colonul descendent are următoarele raporturi (fig.121):

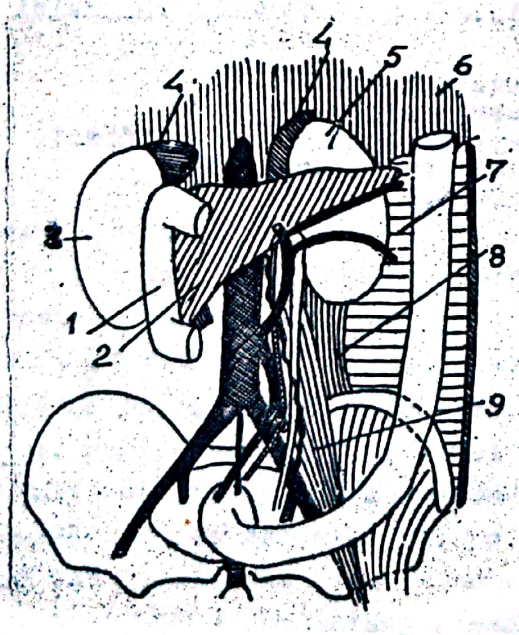

Fig.121 - Raporturile colonului descendent.

1=duodenul,
2=pancreasul,
3=rinichiul drept,
4=glandele suprarenale,
5=rinichiul stîng,
6=diafragmul,
7=muşchiul transvers abdominal,
8=muşchiul pătratul lombelor,
9=muşchiul psoas iliac.

- anterior, cu ansele intestinului subţire şi omentul mare; - posterior, se află muşchiul diafragm, muşchiul transvers abdominal şi porţiunea laterală a muşchiului pătratul lombelor; - medial, se află rinichiul stîng şi arcul vascular al lui Treitz, iar - lateral, spaţiul paracolic stîng şi peretele abdominal anterolateral.

F. Colonul sigmoid (colon sigmoideum) sau iliopelvin este porţiunea terminală a colonului cuprinsă între creasta iliacă stîngă pînă la a treia vertebră sacrată; face continuarea colonului descendent fiind urmat de rect.

Colonul sigmoid prezintă o serie de particularităţi care i-au oferit şi individualitatea sa: uniformitate de calibru, ştergerea austrelor colice şi a şanţurilor profunde, abundenţa apendicelor epiploici, reducerea numărului teniilor musculare la două (anterioară şi posterioară) cu tendinţă la lărgire, o mobilitate variată în funcţie de segmentele sale şi o vascularizaţie mai bogată decît a segmentelor precedente.

Morfologic, colonul sigmoid prezintă trei porţiuni, separate între ele prin două unghiuri (fig.122):

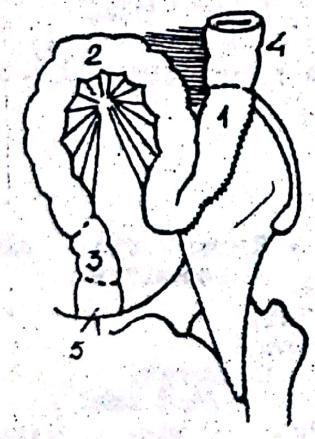

Fig.122 - Porţiunile colonului sigmoid.

1=colonul iliac,
2=ansa sigmoidiană,
3=porţiunea rectosigmoidiană,
4=colonul descendent,
5=rectul.

- Prima porţiune este fixă, are o direcţie oblică inferior şi la dreapta, se întinde de la creasta iliacă stîngă la marginea medială a muşchiului psoas stîng, denumită colonul iliac.

- Porţiunea a doua este mobilă, dispusă sub forma unei anse, mai scurtă sau mai lungă, cu concavitatea superioară sau inferioară, cunoscută sub numele de ansă sigmoidiană.

- Porţiunea a treia are o mobilitate redusă, o direcţie verticală sau oblică de la stînga la dreapta, se termină la a treia vertebră sacrată, fiind denumită porţiunea rectosigmoidiană.

Anatomotopografic, colonul stîng cuprinde două segmente bine distincte: colonul iliac şi colonul pelvin.

- Colonul iliac începe la nivelul crestei iliace stîngi şi se termină la marginea medială a muşchiului psoas stîng, are un traiect oblic inferior şi la dreapta cu o lungime de 7-15 cm. El se muleazâ pe concavitatea fosei iliace interne stîngi, prezentînd o curbură cu concavitatea orientată superomedial (fig.123).

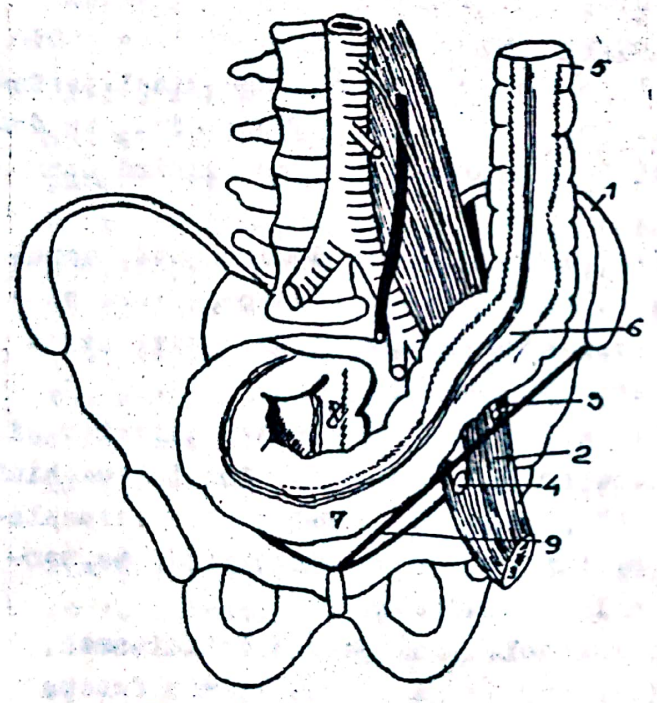

Fig.123 - Raporturile colonului iliac.
1=creasta iliacă stîngă,
2=muşchiul psoas stîng,
3=vasele genitale stîngi,
4=vasele iliace externe stîngi,
5=colonul descendent,
6=colonul iliac,
7=colonul pelvin,
8=rectul,
9=ligamentul inghinal.

Raporturile colonului iliac sînt următoarele: - anterior, peretele abdominal anterolateral şi ansele intestinului subţire; - posterior, fosa iliacă internă stîngă tapetată de muşchiul şi fascia iliacă şi de fascia de accolare a lui Toldt stîngă, vasele genitale stîngi, vasele circumflexe iliace stîngi, vasele iliace externe stîngi şi nervul genitofemural stîng.

- Colonul pelvin are originea la marginea medială a muşchiului psoas stîng şi terminarea la a treia vertebră sacrală; se prezintă ca o ansă, variabilă în dimensiuni, mobilitate şi raporturi.

Colonul pelvin normal este lung de circa 40 cm, foarte mo-

bil, suspendat de peretele abdominal posterior prin mezocolonul pelvin. Inițial, are o direcție transversală, ușor sinuoasă până la partea dreaptă a strîmtorii superioare a pelvisului osos, după care se îndreaptă inferior, posterior și medial către rect (fig. 123).

La origine, colonul pelvin încrucișează vasele iliace externe; anteroinferior corespunde vezicii urinare, iar - la sexul feminin - și uterului și ligamentelor largi; posterior, corespunde rectului, iar superior anselor intestinului subțire.

In funcție de dimensiunile sale, colonul pelvin poate fi lung sau abdominopelvin și scurt, care coboară direct în pelvis.

Mezocolonul pelvin reprezintă o formațiune peritoneală care ancorează colonul pelvin la peretele abdominal posterior, numită și mezosigmoidul. Are forma unui unghi diedru, cu deschiderea inferioară spre spațiul abdominopelvin, prezentînd două rădăcini:

- Rădăcina verticală este descendentă; denumită rădăcina primitivă de către Toma Ionescu, deoarece este situată pe direcția inițială a mezenterului dorsal primitiv, de la promontoriu până la a treia vertebră sacrală.

- Rădăcina oblică are un traiect inferior și la stînga, de la originea arterelor iliace comune până la mușchiul psoas iliac stîng; este denumită și rădăcina secundară a mezocolonului pelvin, deoarece ea reprezintă marginea inferioară, de terminare, a fasciei de accolare a lui Toldt stîngă.

Cele două rădăcini ale mezocolonului pelvin delimitează, anterior de peretele parietal posterior un spațiu, numit faseta intersigmoidiană a lui Toma Ionescu.

Mezocolonul pelvin și faseta intersigmoidiană prezintă următoarele raporturi: - anterior, ansele intestinului subțire; - posterior, artera iliacă comună stîngă cu cele două ramuri de diviziune, vena iliacă comună stîngă, ureterul stîng și plexul presacral. Dacă se introduce indexul drept în faseta intersigmoidiană, vom constata prezența următoarelor elemente anatomice: - anterior, mezocolonul pelvin care cuprinde cele trei artere sigmoidiene; - posterior, artera iliacă stîngă, ureterul și vasele genitale stîngi; - medial și lateral se găsesc cele două rădăcini ale mezocolonului pelvin care delimitează faseta intersigmoidiană.

Anatomie morfofuncţională

Intestinul gros are rol în finalizarea unor procese digestive, în absorbţia anumitor substanţe şi în evacuarea reziduriler. In vederea îndeplinirii acestor funcţiuni, peretele intestinului gros prezintă patru tunici suprapuse de la suprafaţă în profunzime:

1. Tunica seroasă (tunica serosa) este reprezentată de peritoneul visceral, care acoperă în totalitate sau parţial diferitele segmente ale intestinului gros; are o grosime de 1 mm, sub care se află o lamă subţire de ţesut conjunctiv subperitoneal.

2. Tunica musculară (tunica muscularis) este alcătuită din fibre musculare netede dispuse în două straturi: longitudinal şi circular. Fibrele longitudinale sînt superficiale, dispuse paralel cu axul mare a intestinului gros, fiind condensate în cele trei tenii musculare. Fibrele circulare alcătuiesc un plan continuu, care înconjură circumferinţa intestinului gros. Ele se găsesc în profunzime şi formează, în lungul intestinului gros, anumite zone de condensare musculară, adevărate sfincter, evidenţiate mai ales la examenul radioscopic. Dispoziţia fibrelor musculare circulare permite dilatarea intestinului gros în anumite porţiuni, între teniile musculare, determinînd haustrele colice.

3. Tunica submucoasă (tela submucosa) este alcătuită din ţesut conjunctiv lax, vase, nervi, fiind mai puţin dezvoltată ca la intestinul subţire.

4. Tunica mucoasă (tunica mucosa) este slab dezvoltată şi mai puţin colorată decît cea a intestinului subţire. Ea este netedă şi nu prezintă valvule conivente şi nici vilozităţi intestinale; conţine însă glande tubulare care secretă o cantitate impertantă de mucus.

Prin structura sa, mucoasa intestinului gros prezintă o mare putere de absorbţie caracteristică, fapt pe care se bazează practica clismelor medicamentoase sau alimentare.

In corionul mucoasei intestinului gros nu se mai găsesc plăcile lui Peyer, dar are în schimb mulţi foliculi limfatici, care îi conferă o capacitate mare de apărare împotriva infecţiilor.

Vascularizaţia intestinului gros

I. **Arterele** intestinului gros sînt reprezentate de artera mezenterică superioară şi mezenterică inferioară (fig.124)

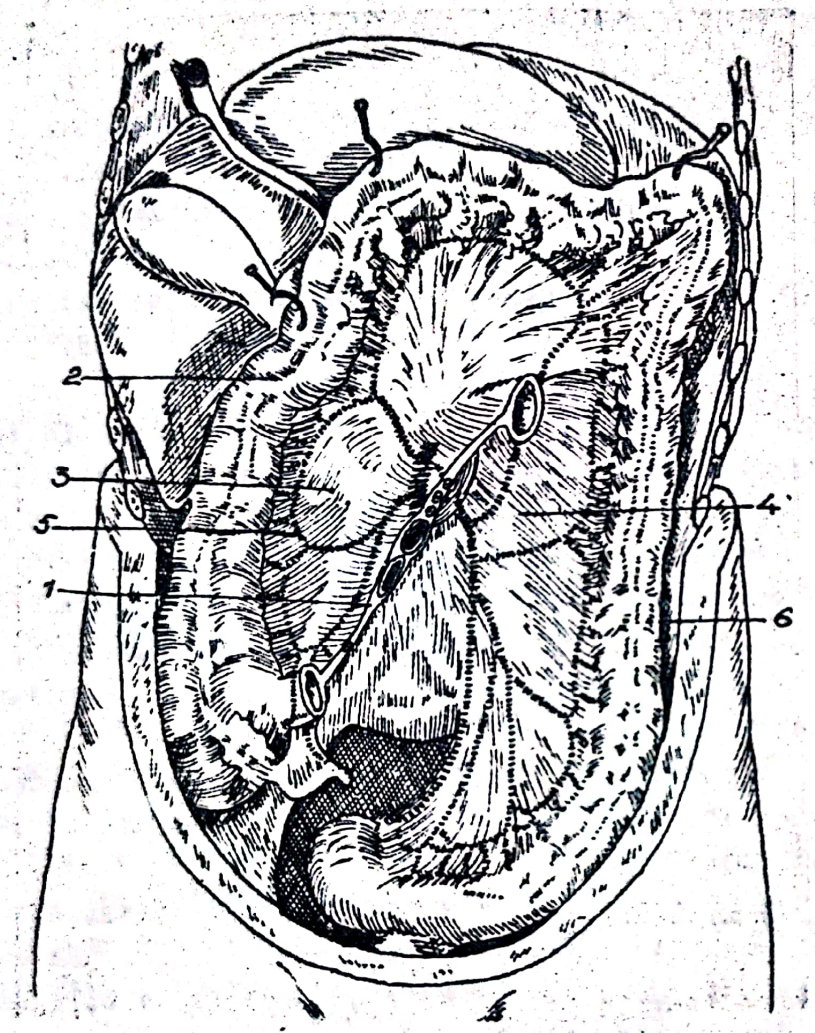

Fig.124 - Vascularizaţia arterială a intestinului gros.
1=mezenterul cu vasele mezenterice superioare,
2=colonul drept,
3=mezocolonul ascendent cu vasele colice drepte,
4=mezocolonul descendent cu vasele mezenterice inferioare,
5=arcada paracolică,
6=colonul stîng.

Artera mezenterică superioară (A.mezenterica superior) asigură vascularizaţia cecului şi apendicelui vermiform, a colonului ascendent şi transvers, prin următoarele ramuri:

a. **Artera ileocecocolică** este ultimul ram colateral drept al arterei mezenterice superioare, care se desprinde aproape de terminarea arterei şi se îndreaptă, între foiţele mezenterului, spre unghiul ileocecal, unde furnizează următoarele ramuri:

1. Ramul colic ascendent se anastomozează cu ramul descendent al arterei colice mijlocii (cînd aceasta există)

sau al arterei colice drepte superioare.

2. Ramul ileal merge recurent spre ultima ansă ileală, unde se anastomozează cu ramura terminală dreaptă a arterei mezenterice superioare; se formează astfel arcada paralelă a ultimei anse intestinale, care are aspectul arcadei parasolice. De menţionat faptul că, la nivelul mezenterului terminal, între cele două artere menţionate, se delimitează aria avasculară a lui Treves.

3. Ramul cecal anterior merge pe faţa corespunzătoare a cecului, ridică peritoneul, delimitează foseta ileocecală anterioară şi se distribuie peretelui anterior cecal.

4. Ramul cecal posterior este mai voluminos decît ramul cecal anterior; merge posterior de ileonul terminal, se angajează îndărătul cecului, unde se termină prin 2-3 ramuri. Uneori din ramul cecal posterior se poate detaşa o mică arteră pentru baza apendicelui vermiform, cunoscută sub numele de artera fundului cecal şi a bazei apendicelui vermiform.

5. Ramul apendicular trece posterior de ileon şi mezenter, pătrunde în mezoapendice şi rămîne la distanţă de corpul său, dar se apropie de acesta la vîrful apendicelui unde are poziţie jurtaapendiculară. In traiectul său, ramul apendicular ridică peritoneul şi formează un repliu, care delimitează foseta ileoapendiculară.

b. <u>Artera colică dreaptă mijlocie</u> este inconstantă; atunci cînd există ea vascularizează colonul ascendent prin ramul său ascendent şi descendent.

c. <u>Artera colică dreaptă superioară</u> trece anterior flexurii duodenojejunale inferioare şi a porţiunii descendente a duodenului, după care, în rădăcina mezocolonului transvers se împarte în două ramuri: - artera unghiului drept care se anastomozează cu ramul ascendent din colica dreaptă mijlocie şi - artera colonului transvers care pătrunde între foiţele mezocolonului transvers, constituind pilierul drept al arcadei lui Riolan (fig. 125).

d. <u>Artera colică medie a lui Frantz</u> este inconstantă; cînd există, ia naştere din artera mezenterică superioară pe faţa sa anterioară, se îndreaptă spre colonul transvers, unde consti-

taie pilierul mijlociu al arcadei lui Riolan.

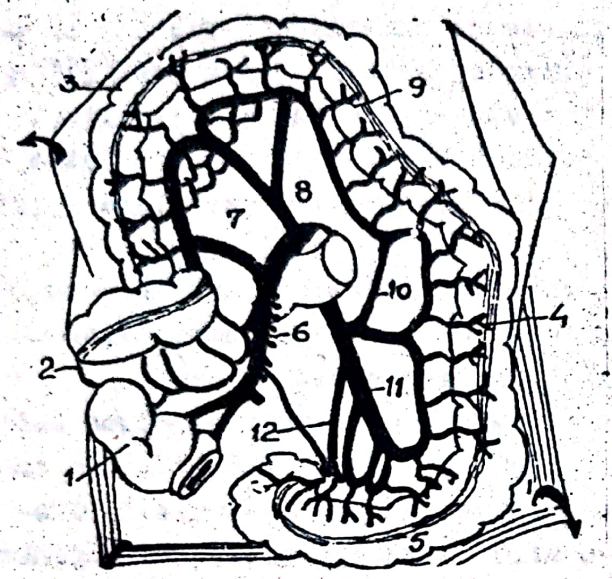

Fig.125 - Arterele intestinului gros.

1=ileonul terminal,
2=colonul ascendent,
3=colonul transvers,
4=colonul descendent,
5=colonul sigmoid,
6=A.mezenterică superioară,
7=A.colică dreaptă superioară,
8=A.colică medie a lui Frantz,
9=arcada lui Riolan,
10=A.colică stîngă superioară,
11=trunchiul sigmoidienelor,
12=A.rectală superioară.

Artera mezenterică inferioară (A.mezenterica inferior) asigură vascularizaţia colonului descendent, sigmoid şi a rectului pelvin. Originea ei este din aorta abdominală, posterior sau inferior porţiunii orizontale a duodenului, la nivelul celei de-a treia vertebre lombare; are un traiect oblic descendent şi la stînga, se angajează în grosimea mezocolonului descendent, apoi revine pe faţa anterioară a sacrului, unde se găseşte în grosimea mezocolonului sigmoid, nivel la care se termină prin artera rectală superioară. In traiectul ei, artera mezenterică inferioară furnizează următoarele ramuri (fig.126):

a. Artera colică stîngă superioară ia naştere imediat după originea arterei mezenterice superioare, fie izolat sau mai rar, dintr-un trunchi comun cu al sigmoidienelor. De la origine, artera se îndreaptă superior şi spre stînga, merge în grosimea mezocolonului descendent, încrucişează vena mezenterică inferioară, cu care constituie arcul vascular al lui Treitz. Ajunsă la unghiul colic stîng, artera colică stîngă superioară se bifurcă în: - un ram transvers, spre dreapta, care constituie pilierul stîng al arcadei lui Riolan şi - un ram descendent, care se anastomozează cu ramul ascendent al arterei colice medii stîngi (cînd aceasta există) sau al primei artere sigmoidiene.

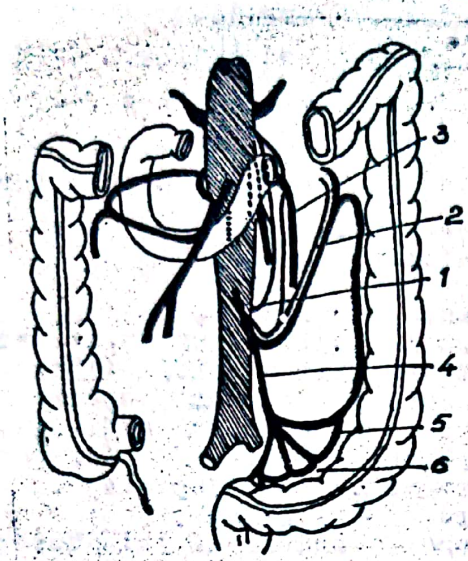

Fig.126 - Vascularizaţia arterială a colonului stîng.
1=artera mezenterică inferioară,
2=A.colică stîngă superioară,
3=vena mezenterică inferioară,
4=trunchiul sigmoidienelor,
5=arcada parasigmoidiană,
6=colonul sigmoid.

b. Artera colică medie stîngă este un ram inconstant; atunci cînd există, are origine variabilă, se îndreaptă perpendicular spre colonul descendent, pe care îl irigă, prin cele două ramuri ale sale, ascendentă şi descendentă, care participă la alcătuirea arcadei paracolice stîngi.

c. Trunchiul sigmoidienelor este ramura colaterală inferioară a arterei mezenterice inferioare; ia naştere, de obicei, printr-un trunchi comun la nivelul mezocolonului sigmoid, unde se situiază pe peretele anterior al fosetei intersigmoidiene. In mod normal, există trei artere sigmoidiene, însă numărul lor poate fi variabil de la 2-4.

- Artera sigmoidiană superioară se anastomozează cu ramul descendent din colica medie stîngă (cînd aceasta există) sau cu ramul descendent al arterei colice stîngi superioare.(fig.127).

- Artera sigmoidiană mijlocie se divide tot în două ramuri - ascendentă şi descendentă - care se anastomozează cu ramurile corespunzătoare din artera sigmoidiană superioară şi inferioară.

- Artera sigmoidiană inferioară se îndreaptă spre porţiunea terminală a colonului pelvin, unde la distanţă de 2 cm de acesta, se împarte într-o ramură ascendentă care se anastomozează cu artera sigmoidiană mijlocie şi într-o ramură descendentă, care se anastomozează cu o ramură din artera rectală supe-

rioară, formîndu-se o arcadă arterială, denumită anastomoza recto-sigmoidiană sau artera sigmoidiană imma a lui Südeck.

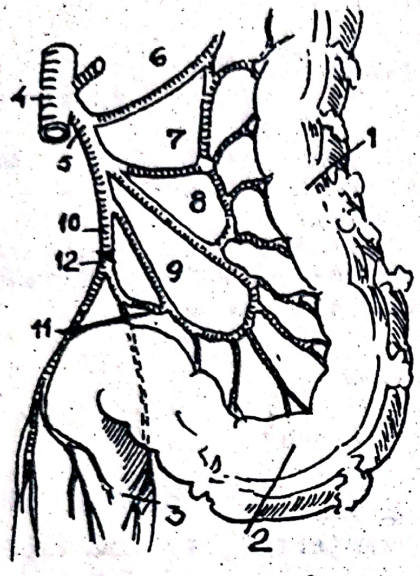

Fig.127 - Trunchiul sigmoidienelor.
1=colonul descendent,
2=colonul sigmoid,
3=rectul,
4=aorta abdominală,
5=artera mezenterică inferioară,
6=artera celică stîngă mijlocie,
7=artera sigmoidiană superioară,
8=artera sigmoidiană mijlocie,
9=artera sigmoidiană inferioară,
10=artera rectală superioară,
11=arcada lui Monder,
12=punctul critic al lui Südeck.

Modalitatea de anastomozare între cele trei artere sigmoidiene între ele, pe de o parte şi anastomoza dintre artera sigmoidiană inferioară şi artera rectală superioară, pe de altă parte, este supusă numeroaselor variaţii, cu importanţă deosebită în chirurgia rectosigmoidiană. Südeck a descris un „punct critic" care este plasat pe artera rectală superioară imediat deasupra anastomozei acestei artere cu sigmoidiana inferioară; cînd anastomoza lipseşte sau are un calibru foarte redus, ligatura arterei rectale superioare, determină lipsa vascularizaţiei rectului şi - implicit - necroza pereţilor săi. Mondor contestă valoarea „critică" a punctului lui Südeck, demonstrînd că există o arcadă anastomotică constantă, între artera rectală superioară şi artera sigmoidiană inferioară, arcadă care îi poartă numele.

Ramura terminală a arterei mezenterice inferioare este:

Artera rectală superioară (hemoroidala superioară) constituie artera principală a porţiunii superioare a rectului pelvin; are un traiect descendent, încrucişează - anterior - vena iliacă comună, ajunge pe faţa posterioară a rectului şi se împarte, ca o furcă, în două ramuri: - ramura dreaptă este mai voluminoasă, merge pe faţa posterolaterală a ampulei rectale şi - ramura stîngă, mai subţire, înconjură în spirală faţa laterală stîngă a ampulei rectale şi ajunge în partea sa anterioară.

De remarcat este faptul că anastomozele arterelor colice, provenite fie din artera mezenterică superioară sau inferioară, constituie o arcadă paracolică pentru colonul ascendent, transvers cît şi pentru cel descendent; din arcada paracolică pornesc vasele colice drepte care abordează intestinul gros, pe cele două feţe; după lungimea lor ele se împart în artere colice drepte lungi şi artere colice scurte. Arterele colice drepte lungi pleacă alternativ de pe o parte sau de pe alta a colonului, dar există uneori şi un singur trunchi, care se bifurcă ulterior în cele două ramuri amintite.(fig.128).

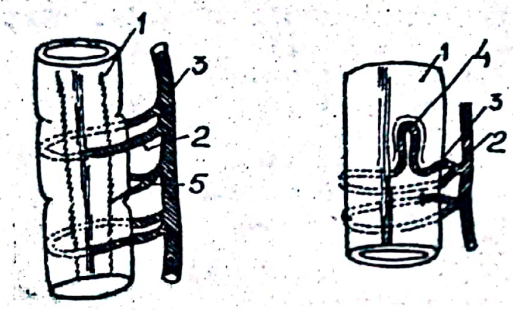

Fig.128 - Arterele colice drepte.
1=colon,
2=arcadă paracolică,
3=arterele colice drepte lungi,
4=buclă arterială colică,
5=arterele colice drepte scurte.

Arterele colice drepte lungi trec pe sub teniile musculare şi se îndreaptă spre apendicii epiploici, acolo unde alcătuiesc buclele arteriale, după care se distribuie pereţilor colici. Din arterele colice drepte lungi se desprind arterele colice drepte scurte care merg numai la marginea mezocolică a intestinului gros şi hrănesc segmentul imediat învecinat acestei margini.

De menţionat faptul că vascularizaţia arterială a pereţilor intestinului gros este de tip terminal; teritoriul de vascularizaţie al arterelor colice drepte lungi are formă triunghiulară cu baza orientată la intestinul gros, pe cînd teritoriul vascular al arterelor colice drepte scurte este tot triunghiular, dar cu o arie redusă şi cu baza mezocolică.

II. Venele intestinului gros sînt reprezentate de vena mezenterică inferioară şi vena mezenterică superioară.

Vena mezenterică inferioară sau mezenterică mică adună sîngele venos de la ampula rectală şi din jumătatea stîngă a intestinului gros. Originea venei mezenterice inferioare rezultă din confluenţa a două ramuri, dispuse anterior şi posterior faţă de ampula rectală, constituind vena rectală (hemoroidală) superioară, după

care pătrunde în mezocolonul sigmoid, părăseşte pelvisul osos, parcurge vertical regiunea lombară, încrucişează artera colică stîngă superioară, luînd parte la formarea arcului vascular al lui Treitz, trece deasupra flexurii duodenojejunale, contribuie la delimitarea fosetei duodenale superioare şi, pe faţa posterioară a corpului pancreasului, se uneşte cu vena splenică, cu care formează trunchiul venos splenomezenteric (fig.129).

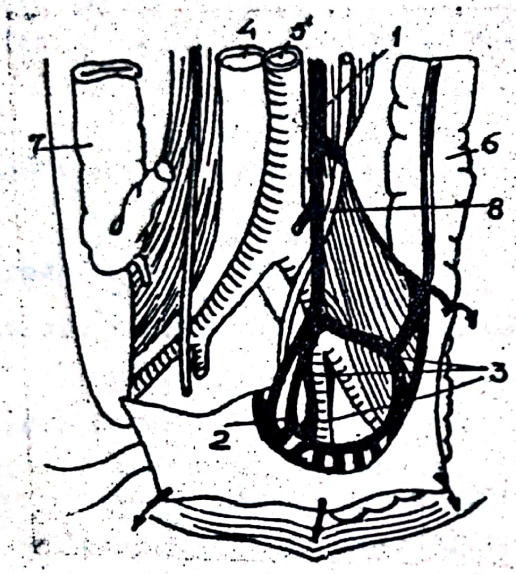

Fig.129 - Venele colonului stîng.
1=vena mezenterică inferioară,
2=vena rectală superioară,
3=venele sigmoidiene,
4=vena cavă inferioară,
5=aorta abdominală,
6=colonul descendent,
7=colonul ascendent,
8=ureterul stîng.

Vena mezenterică inferioară, în traiectul său ascendent primeşte ca afluenţi trunchiul venelor sigmoidiene, vena colică medie stîngă şi vena colică stîngă superioară.

Vena mezenterică superioară, descrisă la pagina 135, primeşte ca afluenţi trunchiurile venoase ale colonului drept:

- Vena ileocecoapendiculocolică culege sîngele venos din teriteriile corespunzătoare arterei respective şi a ramurilor sale.

- Vena colică dreaptă urmează direcţia inversă a arterei corespunzătoare, primeşte colaterale din vena gastroepiploică dreaptă şi vena pancreaticoduodenală inferioară.

De menţionat faptul că sîngele venos al intestinul gros este drenat în sistemul venos port şi că, la nivelul venei rectale superioare se realizează o anastomoză importantă între sistemul venos port - pe de o parte şi sistemul venos cav inferior - pe de altă parte, prin existenţa legăturii dintre vena rectală superioară şi venele rectale mijlocii şi inferioare.

III. Limfaticele intestinului gros iau naştere în mucoasa sa, după care se adună într-o reţea musculară şi alta subperitoneală. Limfa colectată este transportată la nodulii limfatici epicolici şi paracolici; de la această reţea marginală, pleacă vasele limfatice eferente către nodulii intermediari şi spre cei centrali, situaţi retroduodenopancreatic (fig.130).

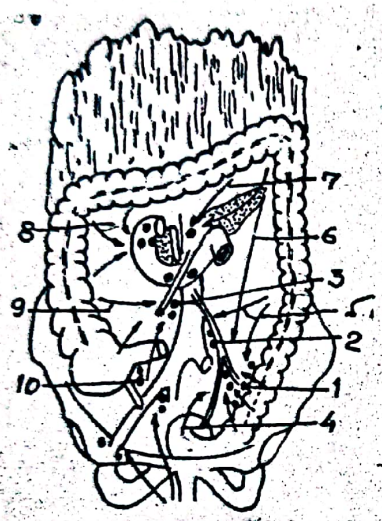

Fig.130 - Limfaticele intestinului gros.

1=nodulii limfatici paracolici,
2=nodulii limfatici intermediari,
3=nodulii limfatici centrali,
4=limfaticele colonului pelvin,
5=limfaticele colonului descendent,
6=limfaticele flexurii colice stîngi,
7=limfaticele colonului transvers,
8=limfaticele flexurii colice drepte,
9=limfaticele colonului ascendent,
10=limfaticele cecoapendiculare.

Inervaţia intestinului gros

Este vegetativă provenind din plexul mezenteric superior şi inferior, reprezentate de filete simpatice şi parasimpatice, atît de origine vagală cît şi sacrală (fig.131):

- Colonul drept, pînă la unghiul splenic, primeşte fileteie nervoase pe traiectul arterei mezenterice superioare şi a ramurilor sale colaterale, filete care provin din plexul mezenteric superior şi din nervii vagi.

- Colonul stîng, cît şi colonul terminal, primeşte filete nervoase din plexul mezenteric inferior, pe traiectul arterei mezenterice inferioare şi a ramurilor sale de distribuţie; se admite că filetele parasimpatice destinate pentru colonul terminal ar proveni din parasimpaticul sacral.

Inervaţia vegetativă a intestinului gros asigură funcţia digestivă şi motorie. Funcţia digestivă asigură digerarea celulozei, rezorbţia substanţelor asimilabile şi absorbţia unor lichide; funcţia motorie constă în mişcări peristaltice, antiperistaltice, pendulare şi mişcări în masă.

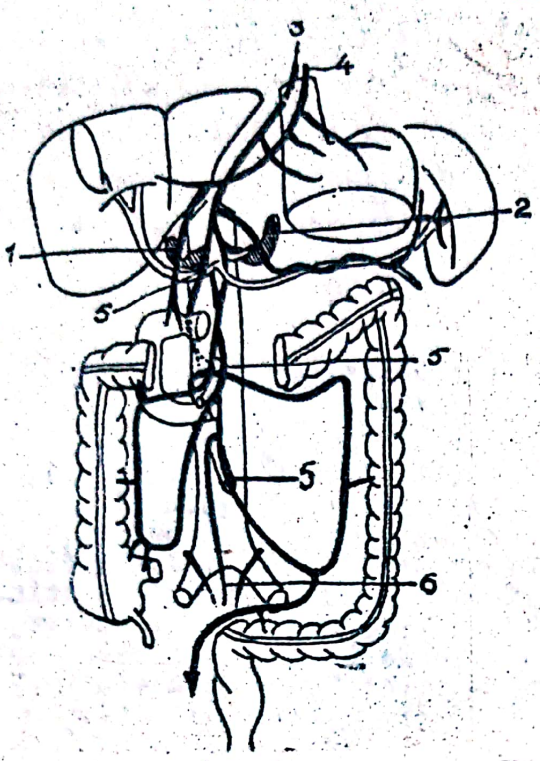

Fig.131 - Inervaţia intestinului gros.

1=ganglionul semilunar drept,
2=ganglionul semilunar stîng,
3=nervul vag drept,
4=nervul vag stîng,
5=plexurile viscerale mezenterice superioare şi inferioare,
6=plexul hipogastric superior.

III. Rectul (rectum)

Este segmentul terminal al aparatului digestiv, situat în pelvisul osos.

Anatomie generală.

Rectul, ca segment terminal al aparatului digestiv, prezintă din punct de vedere embriologic, morfologic, fiziologic, patologic şi chirurgical, două segmente: rectul pelvin şi rectul perineal.

Date filo- şi ontogenetice. Numele segmentului terminal al aparatului digestiv provine din filogeneză, de la traiectul său rectilin, aspect pe care îl păstrează la majoritatea vertebratelor, chiar şi la mamiferele patrupede. In ontogeneză, rectul se adaptează la poziţia verticală, şi în consecinţă va suferi o serie de curburi orientate atît în plan frontal cît şi în plan sagital; privit astfel, segmentul pelvin şi cel perineal al rectului formează o curbură, considerată ca o adaptare la statica verticală, cu importanţă fiziologică atît în menţinerea cît şi în evacuarea materiilor fecale.

- Rectul pelvin derivă din porţiunea terminală a intestinului primitiv, de origine endodermică, dezvoltat din sinusul anorectal.

- Rectul perineal este de origine ectodermică, rezultînd din formarea unei invaginaţii, denumită proctodeum. Acest segment este despărţit - iniţial - de rectul endodermic prin membrana anală, care - mai tîrziu - se resoarbe şi, în acest mod, se stabileşte continuitatea tubului digestiv inferior şi comunicarea cu exteriorul.

In cazuri anormale, membrana anală poate să persiste, complet sau parţial, situaţie cînd apar malformaţii ca: imperforaţie anală, absenţa anusului sau deschideri anormale ale rectului pelvin în vezica urinară sau chiar în vagin.

Anatomie descriptivă

Situaţie. Rectul se găseşte situat în pelvisul osos, făcînd continuare colonului sigmoid, la nivelul celei de-a treia vertebre sacrale, terminîndu-se la anus.

Direcţie, formă şi dimensiuni. De la origine, rectul coboară anterior de concavitatea sacrococcigiană; descrie mai întîi, o curbură cu concavitatea anterioară, pînă la vîrful coccigelui, unde se recurbează şi devine oblic inferior şi posterior (fig. 132).

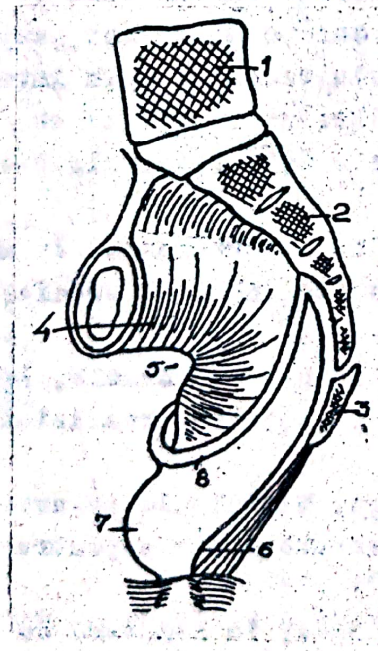

Fig.132 - Situaţia şi direcţia rectului.
1=vertebra lombară V
2=sacrul,
3=coccigele,
4=rectul,
5=concavitatea anterioară,
6=concavitatea posterioară,
7=ostul rectului,
8=ulucele pararectale ale lui Waldeyer.

In afară de curburile descrise aflate în plan sagital, rectul mai prezintă uşoare inflexiuni variabile în plan frontal.

Rectul pelvin, privit la exterior, este larg şi spaţios, de unde şi numele de ampulă rectală; are o lungime de 9-13 cm şi un calibru variabil: - în stare de vacuitate, diametrul este de 2-3 cm, - iar în stare de plenitudine, diametrul devine de 4-5 cm.

Originea rectului pelvin se recunoaşte, la inspecţie, după locul unde colonul sigmoid mobil, devine fix; nivel la care peritoneul încetează de a-i forma un mezou.

Rectul perineal continuă pe cel pelvin, are o direcţie oblică craniocaudală şi anteroposterioară, de formă cilindrică turtită, delimitat de două orificii: - unul superior care corespunde locului de interpătrundere a musculaturii rectale cu fibrele muşchiului levator anal şi - altul inferior, care corespunde orificiului anal. Rectul perineal are o lungime de circa 3 cm şi o circumferinţă de 5 cm; lumenul său este virtual, dar devine real în timpul defecaţiei, a exprimărilor, în timpul intervenţiilor chirurgicale şi în caz de paralizie a sfincterului striat.

Mijloacele de fixare ale rectului pot fi împărţite în mai multe categorii:

a. Mijloacele de suspensie sînt reprezentate de: continuarea cu colonul pelvin şi de peritoneul pelvin care se reflectă - anterior - de pe rect pe vezică sau pe uter, iar posterior se inseră la nivelul vertebrei a treia sacrală, prin intermediul mezorectului cît şi de fasciile fibroase care însoţesc vasele rectale mijlocii, cunoscute sub numele de aripioarele rectului ale lui Toma Ionescu.

b. Mijloacele de susţinere sînt materializate de muşchiul levator anal şi de aparatul sfincterian anal, în special sfincterul extern striat.

Aceste mijloace menţin rectul în poziţia sa normală, iar în cazul cînd ele slăbesc, rectul suferă o coborîre, realizînd prolapsul rectal de diferite grade.

Conformaţie exterioară şi raporturi. Morfologia exterioară cît şi raporturile rectului trebuie prezentate diferit pentru cele două segmente ale sale:

- Rectul pelvin prezintă două segmente, în legătură cu peritoneul pelvin:

1. Rectul pelvin peritoneal este acoperit anterior şi

pe părţile laterale de foiţa seroasă peritoneală pelviană, prin intermediul căreia are raporturi: - anterior, cu fundul de sac peritoneal rectogenitovezical - la bărbat şi rectouterin, la femeie; - lateral, cu ulucele peritoneale latererectale ale lui Waldeyer, iar - posterior, cu spaţiul retrorectal, în partea superioară a căruia se găseşte mezorectul, considerat adevăratul hil vasculonervos al rectului.

2. Rectul pelvin subperitoneal se află în spaţiul pelvisubperitoneal, este lipsit de peritoneu şi prezintă următoarele raporturi: - anterior la bărbat, se află prostata, veziculele seminale, porţiunea terminală a ductelor deferente şi segmentul retrotrigonal al bazei vezicii urinare, elemente separate de rectul pelvin subperitoneal printr-o lamă fibroasă, denumită fascia prostateperitoneală a lui Denonvilliers (fig.133);

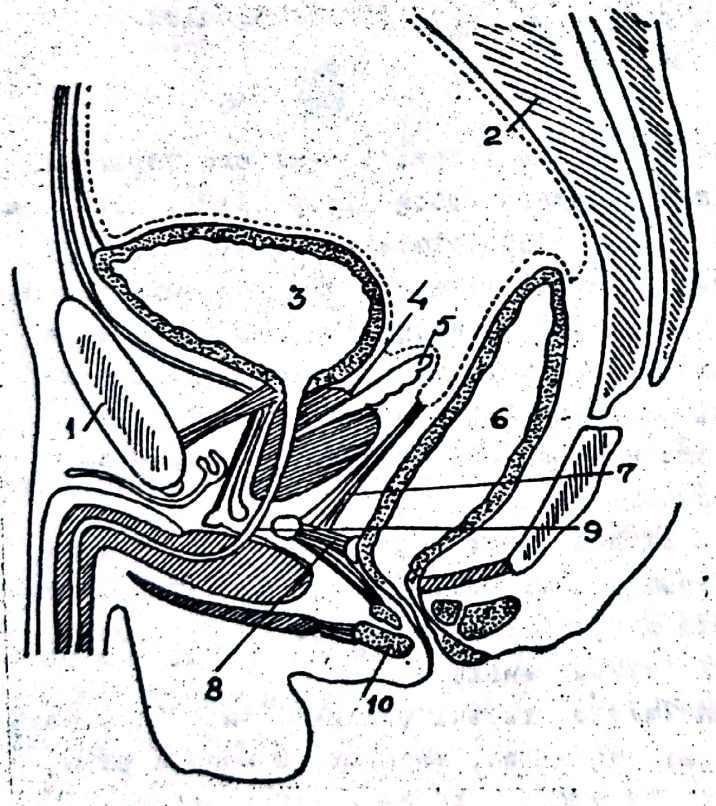

Fig.133 - Raporturile rectului pelvin subperitoneal.

1=simfiza pubiană,
2=sacrul,
3=vezica urinară,
4=prostata,
5=vezicula seminală,
6=rectul pelvin subperitoneal,
7=fascia prostateperitoneală,
8=muşchiul rectouretral,
9=uretra membranoasă,
10=centrul tendinos al perineului.

- anterior la femeie, rectul pelvin subperitoneal are raport cu peretele posterior al vaginului; între aceste două organe există spaţiul rectovaginal, ocupat de un sept fibros, cu acelaşi nume, care permite decolarea spaţiului respectiv (fig.134);

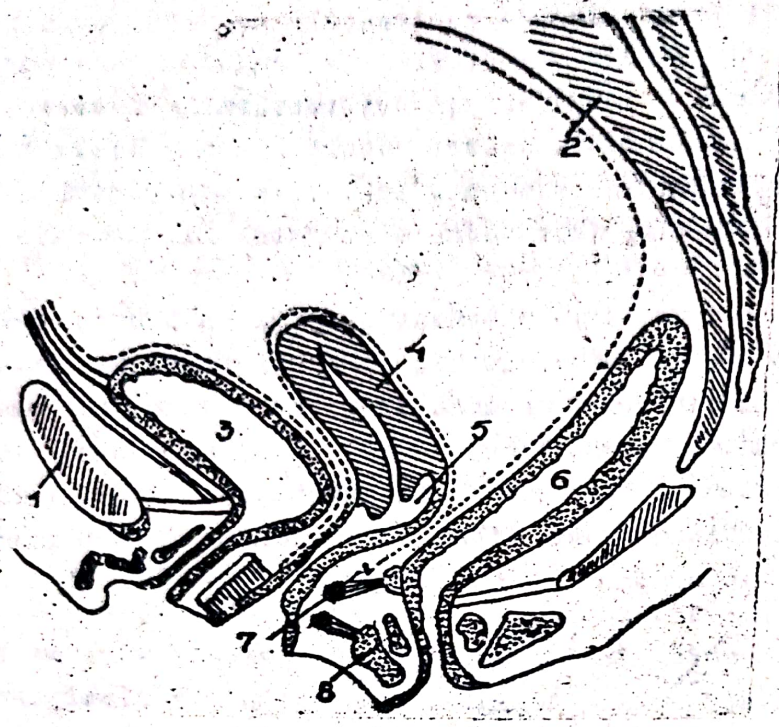

Fig.134 - Raporturile rectului pelvin subperitoneal - la femeie.
1=simfiza pubiană,
2=sacrul,
3=vezica urinară,
4=uterul,
5=vaginul,
6=rectul pelvin subperitoneal,
7=septul rectovaginal,
8=centrul tendinos al perineului.

- lateral, rectul pelvin subperitoneal are raporturi cu partea posterioară a lamelor sacrorectogenitopubiene, nivel la care, ureterele coboară vertical, iar arterele rectale mijlocii se ramifică şi se distribuie feţelor laterale ale acestui segment;

- posterior, rectul pelvin subperitoneal delimitează spaţiul retrorectal, în care se află un ţesut celular lax, care permite decolarea rectului pe toată faţa sa posterioară.

- <u>Rectal perineal</u> are următoarele raporturi, legate de structura perineului posterior:

- anterior, la bărbat, rectul perineal este în raport de jos în sus cu: bulbul spongios al uretrei, muşchiul transvers superficial, uretra membranoasă, vîrful prostatei şi cu fibrele puborectale ale muşchiului levator anal;

- anterior, la femeie, rectul perineal este în raport tot cu peretele posterior al vaginului, separat de acesta prin spaţiul rectovaginal, nivel la care se găseşte o formaţiune fibro-conjunctivă, de formă prismatic triunghiulară, denumită centrul tendinos al perineului;

- lateral, rectul perineal vine în raport cu fosele

ischiorectale, cu grăsimea, vasele şi nervii care se găsesc la acest nivel;

- posterior rectului perineal şi aparatului sfinterian se află muşchiul levator anal, rafeul anococcigian, precum şi glomusul coccigian.

Anatomie morfofuncţională

Rectul, ca element component al tubului digestiv, prezintă patru tunici, dispuse de la exterior spre interior:

1. Teaca serofibroasă a rectului, descrisă de Toma Ionescu are formă aproape cilindrică, fiind alcătuită din două porţiuni, separate între ele, de un plan oblic, craniocaudal şi posteroanterior, de-a lungul răsfrîngerii peritoneului la nivelul recesurilor pararectale (fig.135):

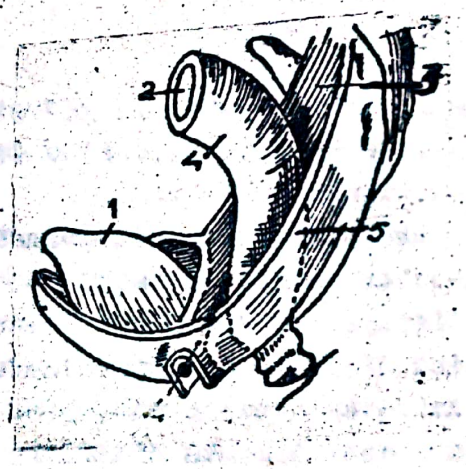

Fig.135 - Teaca serofibroasă a rectului.
1=vezica urinară,
2=rectul,
3=sacrul,
4=porţiunea seroasă a tecii rectului,
5=porţiunea fibroasă a rectului.

a. Porţiunea seroasă a tecii rectului este situată anterolateral, reprezentată fiind de peritoneul pelvin, care coboară mai mult pe faţa anterioară a rectului, la nivelul celor 2/3 superioare ale sale, pentru a se reflecta anterosuperior, realizînd fundul de sac rectovezical - la bărbat şi fundul de sac rectouterin - la femeie. Lateral, peritoneul pelvin se reflectă mai sus decît în partea anterioară formînd nişte ulucе, denumite recesurile pararectale ale lui Waldeyer.

b. Porţiunea fibroasă a tecii rectului este plasată posteroinferior, alcătuită din fibre conjunctive colagene şi elastice şi din fibre musculare netede, cu o consistenţă mai crescută în partea inferioară şi redusă în partea superioară.

La constituirea porţiunii fibroase a tecii rectului participă: - posterior, aponevroza presacrată; - lateral, lamele sacrorectogenitopubiene; - anterior, la bărbat de aponevroza prostatoperitoneală, iar la femeie de septul conjunctiv rectovaginal (fig. 136).

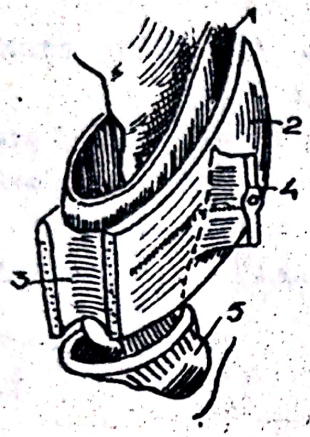

Fig.136 - Porţiunea fibroasă a tecii rectului.

1=lama presacrată,
2=lamele sacrorectogenitopubiene,
3=aponevroza (fascia)prostatoperitoneală,
4=aripioarele rectului,
5=sfincterul anal extern.

Intre pereţii rectului şi teaca sa serofibroasă se găseşte un strat subţire de ţesut celular lax care permite mişcările de distensie, ascensiune şi coborîre a rectului.

2. Tunica musculară reprezintă pătura cea mai groasă a rectului, reprezentată de fibre musculare netede şi striate.

Fibrele musculare netede sînt dispuse în două pături concentrice: pătura exterioară este alcătuită din fibre longitudinale, care se continuă - în partea superioară - cu teniile musculare ale colonului pelvin; pătura interioară este formată din fibre musculare circulare netede.

Tunica musculară a rectului perineal prezintă unele particularităţi morfologice din cauza rolului pe care îl are în defecaţie; la acest nivel, se dezvoltă şi funcţionează un aparat sfincterian complex alcătuit din trei componente (fig.137).

a. Sfincterul intern este neted, circular şi involuntar, provenit din hipertrofia şi hiperplazia fibrelor circulare ale stratului muscular interior de la nivelul rectului. El formează un inel muscular în jurul rectului perineal de 3-6 mm grosime, ce se îngroaşă progresiv pe măsură ce se apropie de orificiul anal. Inervaţia sfincterului intern neted este vegetativă, comună cu a ampulei rectale, dar antagonistă cu musculatura rectului pelvin.

b. Septul intersfinterian este alcătuit din fibrele musculaturii longitudinale netede ale tunicii musculare rectale, care se întrepătrund cu fibrele striate ale mușchiului levator anal

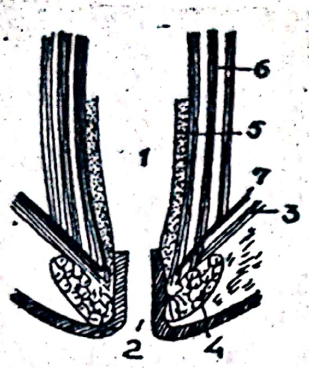

Fig.137 - Aparatul sfinterian al rectului perineal.
1=ampula rectală,
2=canalul anal,
3=mușchiul levatorul anal,
4=mușchiul sfincter anal extern,
5=mușchiul sfincter anal intern,
6=fibrele longitudinale ale rectului,
7=septul intersfinterian.

c. Sfincterul extern striat este un mușchi circular, voluntar, dispus sub formă de trei fascicule distincte: subcutanat, superficial și profund.

Sfincterul extern striat înconjură - în totalitate - cele 3/4 inferioare ale canalului anal; pătrimea sa superioară este înconjurată de sfincterul intern neted și de fibrele mușchiului levator anal. Pe suprafața exterioară a sfincterului striat - în părțile laterale - se află țesutul celulogrăsos al fosele ischiorectale, iar pe suprafața sa interioară se găsește sfincterul neted care se întinde mai mult cranial decît cel striat. De remarcat faptul că sfincterul extern striat are o inervație somatică, care asigură închiderea rectului perineal.

3. Tunica submucoasă este laxă la nivelul rectului pelvin, fapt care permite mucoasei să se plisează; la nivelul rectului perineal, tunica submucoasă este slab dezvoltată și mai aderentă la tunicile învecinate.

4. Tunica mucoasă are un aspect roz închis; este netedă pe toată întinderea sa constituită dintr-un epiteliu și un corion.

Conformație interioară. Aspectul interior al mucoasei rectale este diferit la nivelul rectului pelvin și al celui perineal:

a. Mucoasa rectului pelvin prezintă trei falduri oblice și semilunare, dispuse în spirală, denumite valvulele lui Houston, cu concavitatea orientată superior, dispuse astfel (fig.138):

- superioară, la 3-4 cm inferior de jonctiunea rectosigmoidiană;
- mijlocie, plasată la 11 cm deasupra orificiului anal şi - inferioară, aflată la 8 cm de anus. Rolul acestor valvule pare a fi imprimarea unei mişcări spiroide bolului fecal.

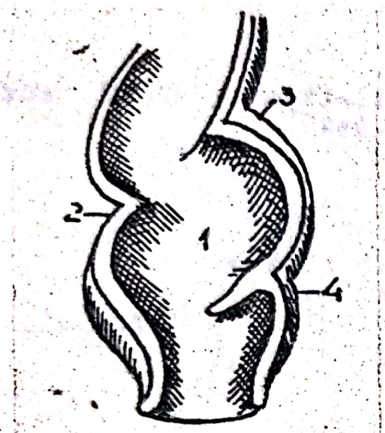

Fig.138 - Conformaţia interioară a rectului pelvin.

1=ampula rectală,
2=valvula mijlocie,
3=valvula superioară,
4=valvula inferioară.

In partea inferioară a rectului pelvin, mucoasa rectală se plicaturează sub forma unor cute longitudinale, denumite coloanele lui Morgagni, din cauza contracţie aparatului sfincterian. In număr de 10, au o lungime de 1-1,5 cm, fiind determinate de proeminenţa venelor hemoroidale.

Limita dintre mucoasa rectului pelvin şi perineal este dată de linia anorectală, care reprezintă totodată şi limita dintre originea endoblastică şi ectoblastică a rectului şi a teriteriului de inervaţie vegetativă şi somatică.

b. Mucoasa rectului perineal prezintă la 6-8 mm deasupra orificiului anal valvulele lui Morgagni, în formă de cuiburi de rîndunică, situate la extremitatea inferioară a coloanelor lui Morgagni, de formă de cupă, cu concavitatea orientată superior. Indărătul fiecărei valvule, există cîte o depresiune, numită cripta lui Morgagni, cu rol de a colecta o cantitate de mucus, necesar în timpul defecaţiei. Pe marginea liberă a valvulelor lui Morgagni se află mici ridicături, variabile ca număr, numite papilele anale, care alcătuiesc o linie festonată, în formă de pieptene, denumită creasta pectineală a canalului anal. Inferior de această creastă, se află o depresiune circulară, perceptibilă la tuşeul rectal sau visibilă la examenul rectoscopic, denumită linia albă sau linia intersfincteriană a lui Hilton, deoarece ea indică locul de separare dintre sfincterul intern neted şi cel extern striat (fig.139).

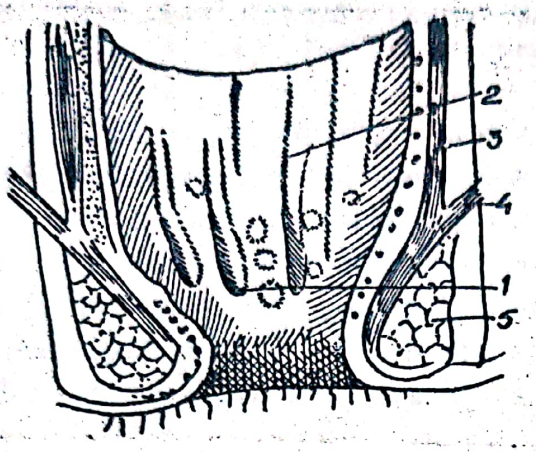

Fig.139 - Conformaţia interioară a rectului perineal.
1=valvulele lui Morgagni,
2=coloanele lui Morgagni,
3=musculatura longitudinală a rectului,
4=muşchiul levator anal,
5=sfincterul extern.

Vascularizaţia rectului

I. Arterele rectului provin din trei surse:

a. Artera rectală (hemoroidală) superioară este artera principală a rectului pelvin, ramul terminal al arterei mezenterice inferioare; ajunsă pe faţa posterioară a rectului pelvin se împarte în două ramuri terminale: - un ram drept şi posterior şi - altul stîng şi anterior.

b. Artera rectală (hemoroidală) mijlocie este un ram al arterei iliace interne, care se îndreaptă spre părţile laterale ale rectului; de-a lungul ei se organizează ţesutul conjunctiv pelvisubperitoneal alcătuind aripioarele rectale ale lui Toma Ionescu.

c. Artera rectală (hemoroidală) inferioară este un ram al arterei pudendale interne; se desprinde la nivelul fosei ischiorectale, pe care o traversează orizontal şi se îndreaptă spre rectul perineal, acolo unde se distribuie.

De menţionat faptul că artera rectală superioară se anastomozează cu artera rectală mijlocie şi inferioară, alcătuind două arcade pararectale, situate pe părţile laterale ale rectului, din care pornesc ramuri perforante ce străbat pereţii rectului, constituind o reţea arterială musculară şi alta submucoasă.

II. Venele rectului se îndreaptă către două direcţii:

a. Venele rectale (hemoroidale) superioare colectează sîngele venos din partea superioară a rectului perineal, după care se îndreaptă ascendent şi, împreună cu venele sigmoidiene, iau parte la formarea venei mezenterice inferioare, fiind tributare venei porte.

b. Venele rectale (hemoroidale) mijlocii și inferioare se varsă în venele iliace interne, fiind tributare venei cave inferioare.

Din cele menționate mai sus rezultă că venele rectale superioare, mijlocii și inferioare stabilesc o legătură între sistemul venos port, pe de o parte și sistemul venos cav inferior pe de altă parte, elemente anatomice care au o importanță practică deosebită în caz de hipertensiune portală.

III. Limfaticele rectului iau naștere într-o rețea mucoasă și submucoasă; colectoarele se adună în pediculi, care se îndreaptă în trei direcții (fig.140)

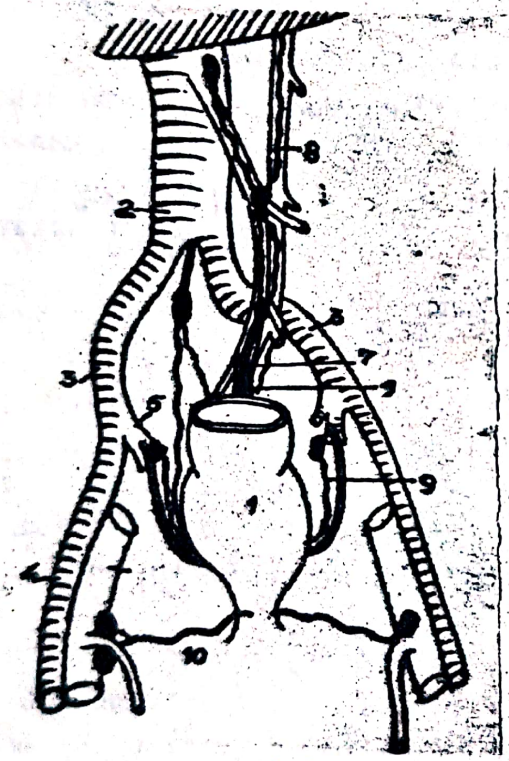

Fig.140 - Limfaticele rectului.
1-rectul,
2-aorta abdominală,
3-Aa.iliace comune,
4-A.iliacă externă,
5-A.iliacă internă,
6-limfaticele rectale superioare,
7-hilul rectului,
8-A.rectală superioară,
9-limfaticele rectale mijlocii,
10-limfaticele rectale inferioare.

a. Limfaticele superioare urmează artera rectală superioară, ajung în hilul rectal, plasat la bifurcarea arterei rectale superioare; de aici merg ascendent, împreună cu limfaticele sigmoidului.

b. Limfaticele mijlocii se îndreaptă la ganglionii iliaci interni și la cei prezacrieni.

c. Limfaticele inferioare, anale și cutanate se dirijează către nodulii inghinofemurali, grupul superomedial.

Inervaţia rectului

Este asigurată de două categorii de filete nervoase:

- rectul pelvin este inervat de filete vegetative, de origine simpatică şi parasimpatică; fibrele simpatice provin din simpaticul lombosacrat, pe cînd fibrele parasimpatice îşi au originea în parasimpaticul sacral;

- rectul perineal are o inervaţie somatică asigurată de sistemul nervos periferic (plexul sacral) pentru sfincterul extern striat cît şi pentru levatorul anal.

FICATUL
(Hepar)

Ficatul este cea mai voluminoasă şi complexă glandă din organism, anexată tubului digestiv, interpusă la embrion între circulaţia placentară şi tubul cardiac, iar după naştere între circulaţia portală şi vena cavă inferioară. Ficatul secretă bila şi asigură, în acelaşi timp, un număr mare de funcţii metabolice, indispensabile vieţii.

Anatomie generală

Generalităţi. Ficatul este un organ parenchimatos, care are forma spaţiului care i se oferă; prezintă două feţe: diafragmatică şi viscerală, trei margini şi două extremităţi.

Date filogenetice. Ficatul este o glandă anexă a porţiunii terminale a intestinului anterior, fiind prezent la toate craniotele, fără nici o excepţie. In seara animală, se constată - la început - apariţia ficatului numai cu funcţie biligenetică, reprezentat de acinii biliari; ulterior, ficatul capătă şi funcţie endocrină, metabolică, fapt care a dus la o structuralizare complexă a glandei, reprezentată de lobulul hepatic.

Dezvoltarea ficatului este dependentă de nutriţia organismului, de intensitatea metabolismului, fiind în strînsă legătură cu evoluţia tubului cardiac, deoarece se constată o inducţie re-

ciprocă, astfel încît cîmpul hepatic este sub influenţa inductoare a mezoblastului ariei cardiace (septum transversus). Cercetările experimentale au demonstrat rolul mezenchimului hepatic care exercită o acţiune morfogenetică asupra celulelor endodermice din mugurele hepatic, caracterizată prin proliferare şi diferenţiere în hepatocite. Există şi o inducţie reciprocă a epiteliului hepatic asupra mezenchimului, deoarece multiplicarea celulelor hepatice determină organizarea lor în travee hepatice, numai în cazul cînd se stabileşte o circulaţie sanguină de tip sinusoidal; în plus, structura traveelor hepatice se perfectează şi se menţine numai dacă vasele sinusoidale cresc o dată cu ele şi se adaptează acestora.

Date ontogenetice. Mugurele hepatic apare la extremitatea distală a intestinului anterior (ansa duodenală), către mijlocul celei de-a treia săptămîni, sub forma unui mugure entoblastic, cu proliferări celulare intense, care vor pătrunde în septul transvers (fig.141)

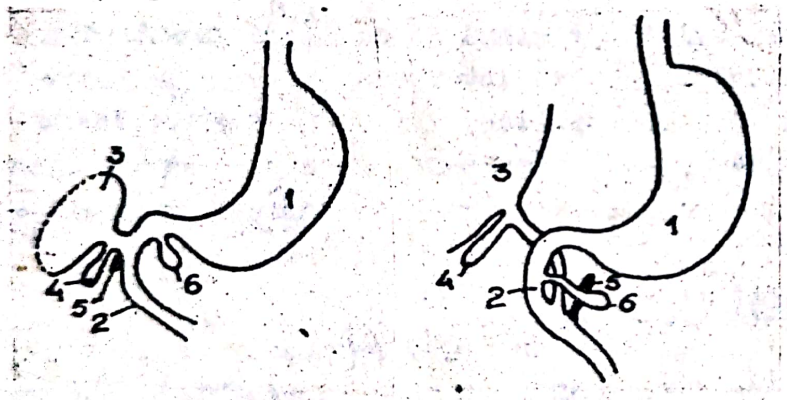

Fig.141 - Apariţia mugurelui bilio-hepatic.
1=dilataţia gastrică,
2=ansa duodenală,
3=mugurele hepatic,
4=mugurele biliar,
5=mugurele pancreatic ventral,
6=mugurele pancreatic dorsal.

In timpul acestei proliferări celulare, canalul care uneşte diverticulul bilio-hepatic cu ansa duodenală se subţiază, se tunelizează şi constituie calea biliară principală; el trimite un diverticul lateral din care va lua naştere calea biliară accesorie, reprezentată de canalul cistic şi vezicula biliară.

Restul cordoanelor endoblastice continuă se se dezvolte în mezenchimul septului transvers, unde vin în contact cu două sisteme sanguine venoase extraembrionare: venele viteline şi venele ombilicale, care se varsă în sinusul venos al tubului cardiac. Încă din acest stadiu, în raport cu masa hepatică, se organizează două categorii de vase: venele hepatice aferente (dreaptă şi stîngă) şi

venele hepatice eferente (dreaptă şi stîngă), numite şi canalele venoase hepatocardiace.(fig.142).

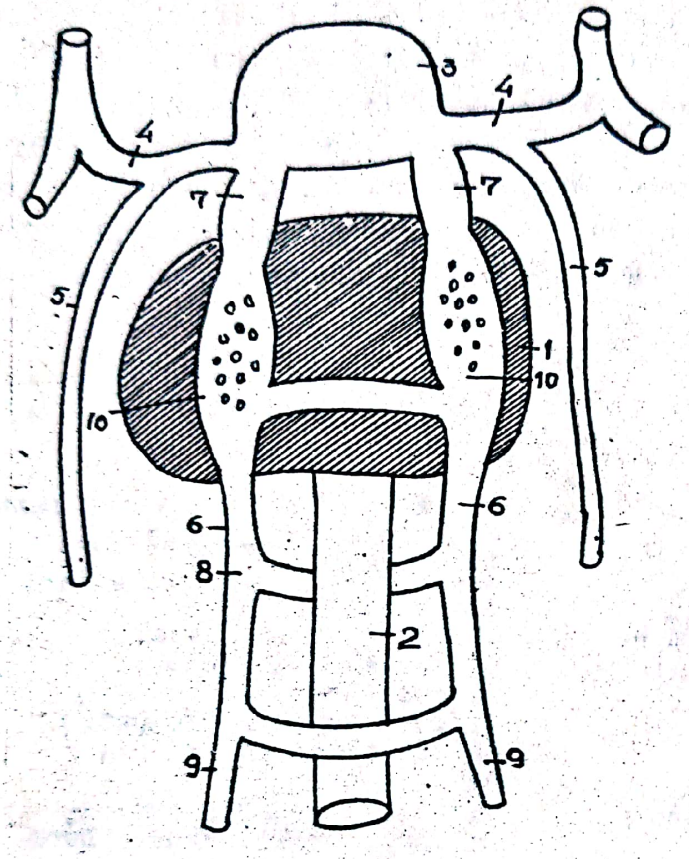

Fig.142 - Sistemul venelor hepatice aferente şi eferente.

1=mugurele hepatic,
2=ansa duodenală,
3=sinusul venos,
4=canalele lui Cuvier,
5=venele ombilicale,
6=venele hepatice aferente,
7=venele hepatice eferente,
8=sinusul lui Hiss,
9=venele viteline,
10=sinusoidele hepatice.

Din materialul mezoblastic al septului transvers se formează capsula fibroasă a ficatului şi stroma acestui organ, reprezentată de celulele lui Kupffer, căile biliare intrahepatice şi capilarele sinusoide hepatice.

Venele viteline transportă sîngele de la vezicula vitelină secundară încărcat cu substanţe nutritive, care trebuie metabolizate la nivelul ficatului; înainte de a pătrunde în sinusul venos al tubului cardiac, venele viteline formează un sistem de anastomoze în jurul ansei duodenale, după care pătrund în masa hepatică nou apărută, unde traiectul lor este întrerupt de proliferarea cordoanelor hepatice, astfel încît se formează o reţea vasculară importantă, reprezentată de capilarele sinusoide hepatice. Sistemul de anastomoze venoase, periduodenal, se numeşte sinusul inelar al lui Hiss, alcătuit din trei anastomoze: - preintestinală caudală (extrahepatică), - retrointestinală mijlocie

(extrahepatică), - preintestinală cranială (intrahepatică).

Rezervele de vitelus nutritiv se epuizează rapid din vezicula respectivă, astfel încît venele viteline vor suferi şi ele procese parţiale de involuţie: - atrofierea şi dispariţia inelului venos cranial stîng, - atrofierea şi dispariţia inelului caudal drept, - persistenţa anastomozei mijlocii retroduodenale, cu edificarea venei porte pe seama fostului edificiu al venelor viteline. Formarea şi persistenţa venei porte este condiţionată de apariţia sectorului nou de absorbţie a substanţelor nutritive, reprezentat de mucoasa tubului digestiv, care evoluează concomitent cu ficatul (fig.143).

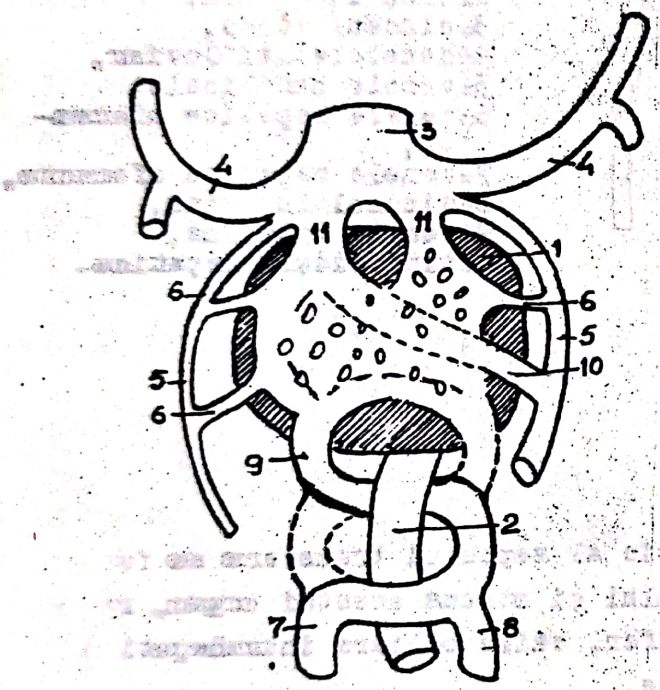

Fig.143 - Formarea venei porte.

1=mugurele hepatic,
2=ansa duodenală,
3=sinusul venos,
4=canalele lui Cuvier,
5=venele ombilicale,
6=venele septale,
7=vena vitelină dreaptă,
8=vena vitelină stîngă,
9=vena portă,
10=canalul venos Arantius,
11=trunchiurile venoase hepatice comune.

Vena portă, astfel constituită, prezintă două rădăcini şi două ramuri terminale: - rădăcina dreaptă este fosta venă vitelină dreaptă, care va deveni viitoarea venă mezenterică mare; - rădăcina stîngă este reprezentată de fosta venă vitelină stîngă, care se va transforma în viitorul trunchi splenomezenteric; - ramul terminal drept este constituit din fosta venă aferentă hepatică dreaptă, iar - ramul terminal stîng este reprezentat de persistenţa anastomozei preintestinale craniale (intrahepatică).

Venele ombilicale transportă sîngele de la placentă, încărcat cu oxigen şi substanţe nutritive care nu mai necesită să fie

metabolizate integral la nivelul ficatului. Stabilirea circulaţiei placentare, pe de o parte, cît şi involuţia cornului stîng al sinusului venos cardiac, pe de altă parte determină modificări ale venelor ombilicale, astfel că: - porţiunea terminală a venelor ombilicale se contopeşte cu segmentul corespunzător al venelor hepatice eferente, realizîndu-se trunchiurile venoase hepatice comune (fig.143); - mărirea considerabilă a masei hepatice aduce după sine apariţia venelor septale drepte şi stîngi, cu rol de aport sanguin, din venele ombilicale spre ficat; - vena ombilicală dreaptă involuează aproape în totalitate, mai ales după constituirea venei porte; - vena ombilicală stîngă persistă şi va realiza drenarea sîngelui placentar spre masa hepatică prin două circuite: - vena septală caudală face legătura dintre vena ombilicală stîngă şi ramul terminal stîng al venei porte şi - prin vena septală cranială stîngă face legătura cu canalul eferent hepatocardiac drept, care devine canalul lui Arantius (fig.144).

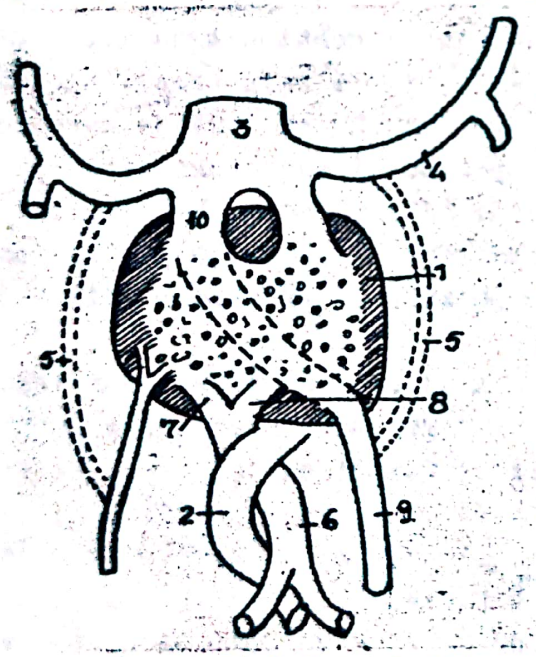

Fig.144 - Evoluţia venelor ombilicale.

1=ficatul,
2=ansa duodenală,
3=sinusul venos,
4=canalele lui Cuvier,
5=venele ombilicale,
6=vena portă,
7=ramul său terminal drept,
8=ramul său terminal stîng,
9=vena ombilicală stîngă şi canalul venos al lui Arantius,
10=canalul hepatocardiac drept.

In acest fel se realizează, la nivelul ficatului, două circuite sanguine prin care sîngele placentar este drenat spre masa hepatică: - direct prin vena septală caudală stîngă, care distribuie sîngele la parenchimul hepatic prin intermediul ramului terminal stîng al venei porte şi - scurtcircuitat, prin derivarea sîngelui direct din vena ombilicală stîngă, prin intermediul canalului venos

al lui Arantius, la vena eferentă dreaptă.

Concomitent cu aceste transformări, îşi face apariţia şi trunchiul venos eferent comun drept şi stîng, iar partea superioară a venei ombilicale stîngi, cuprinsă între vena septală cranială stîngă şi vena eferentă stîngă se atrofiază. In urma acestor modificări se stabilesc cei doi pediculi vasculari hepatici:
- unul aferent, reprezentat de artera hepatică şi vena portă şi
- altul eferent, constituit din venele hepatice dreaptă şi stîngă care se varsă în vena cavă inferioară.

Ca urmare a remanierilor importante din reţeaua vasculară, celulele hepatice se organizează în traveele hepatice care se orientează radiar în jurul ramurilor de origine ale veneler eferente sau suprahepatice, stadiul în care ficatul este o glandă cu funcţie pur endocrină. Concomitent cu această nouă orientare, venele aferente (ramificaţii ale venei porte) şi canalele biliare circumscriu teritoriile glandulare, delimitînd lobulii hepatici definitivi.

In această etapă, nu există nici o continuitate între parenchimul hepatic, pe de o parte şi ultimele ramificaţii ale canalelor biliare pe de altă parte; cînd funcţia biliară se stabileşte, în spaţiile conjunctive portale, apar tubii excretori care fac legătura - pe de o parte - cu canalele biliare perilobulare, iar - pe de altă parte, cu traveele glandulare hepatice. Lipsa de joncţiune a acestor elemente duce la apariţia obstrucţiilor biliare intra şi extrahepatice.

Dezvoltarea masei hepatice la nivelul septului transvers explică de ce ficatul ocupă cea mai mare parte a etajului supramezocolic al cavităţii peritoneale şi faptul că iniţial, cei doi lobi ai ficatului - drept şi stîng aveau volum egal. Ulterior, datorită rotaţiei şi basculării ficatului spre dreapta împreună cu mezogastrul ventral apare o modificare de volum a celor doi lobi hepatici, deoarece lobul stîng va avea un ritm de creştere mai redus decît cel drept.

Anatomie descriptivă

Situaţie. Ficatul este plasat în partea dreaptă a etajului supramezocolic unde ocupă loja hepatică, corespunzătoare hipocondrului drept, părţii superioare a epigastrului şi hipocondrului

stîng, lejă delimitată: - superior, de bolta diafragmatică, cu care vine în contact prin faţa sa convexă; - inferior, de colonul transvers şi mezoul său; - posterior, de peretele abdominal posterior şi de organele aflate la acest nivel (esofagul abdominal, stomacul şi duodenul supramezocolic); - la stînga, de loja gastrică, iar - la dreaptă de peretele toracoabdominal lateral drept, dublat de muşchiul diafragm (fig.145)

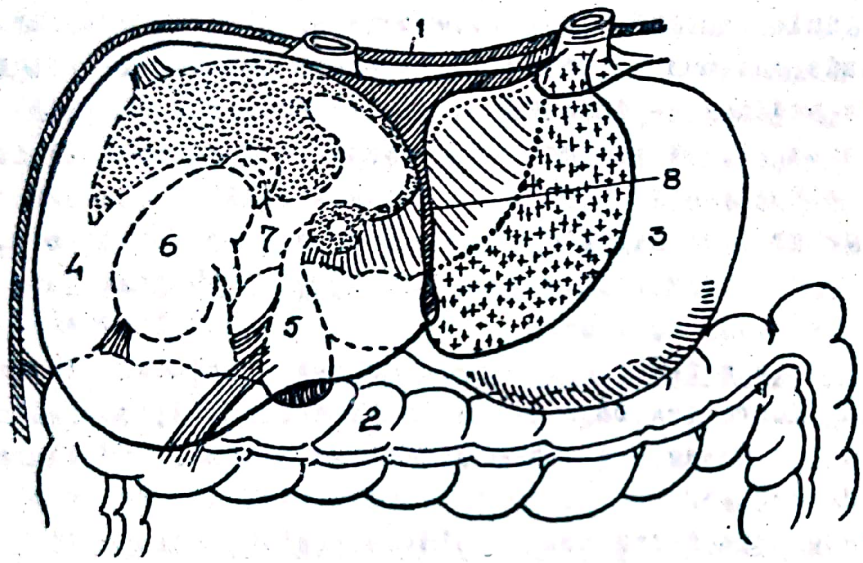

Fig.145 - Loja hepatică.
1=diafragmul,
2=colonul transvers,
3=stomacul,
4=ficatul,
5=vezicula biliară,
6=rinichiul drept,
7=suprarenala dreaptă,
8=ligamentul falciform.

Scheletotopic, ficatul corespunde: - anterior ultimelor 7 coaste, iar - posterior, ultimelor trei vertebre toracale (fig. 146).

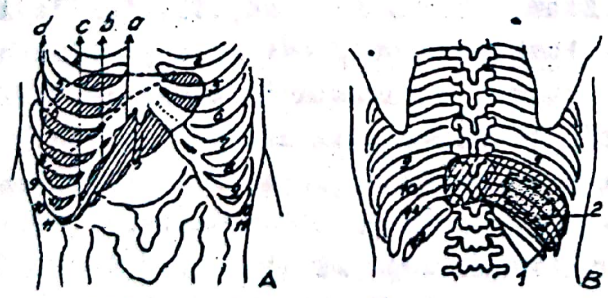

Fig.146 - Scheletotopia ficatului.
A=proiecţia scheletică a ficatului pe peretele toracoabdominal anterior,
B=proiecţia scheletică a ficatului pe peretele toracoabdominal posterior

- Pe peretele toracoabdominal anterior ficatul se proiectează sub fărma unui semiovoid, obţinut astfel: se trasează o linie care pleacă de la coasta a 10-a dreaptă, la nivelul liniei

axilare anterioare, urcă oblic către cartilajul 7 stîng, traversează oblic epigastrul şi ajunge în dreptul spaţiului 5 intercostal stîng, pe linia medioclaviculară. De aici, linia îşi schimbă direcţia, devine orizontală şi uşor ascendentă pînă la a 4-a articulaţie condrocostală dreaptă, după care se înclină spre dreapta şi coboară tangenţial cu peretele lateral toracic.

- Pe peretele abdominal posterior, ficatul se proiectează sub forma unui patrulater, mai alungit transversal, delimitat: - superior, de o linie concavă care trece prin spaţiul 9 intercostal drept, întretaie coloana vertebrală şi ajunge de partea stîngă, la 4-5 cm de linia mediană; - inferior o linie concavă dusă prin spaţiul 11 intercostal drept şi care se opreşte la 4-5 cm de linia mediană de partea stîngă; - la stînga, verticala care uneşte extremitatea stîngă a celor două linii concave, încrucişînd coastele 9, 10 şi 11; - la dreapta, tangenta la peretele toracoabdominal lateral drept.

- Pe peretele toracoabdominal lateral drept, sub forma unui ovoid, cuprins între coasta a 7-a şi a 11-a dreaptă, pe linia axilară mijlocie şi între coasta a 4-a şi a 10-a dreaptă, pe linia medioclaviculară dreaptă.

Formă. Ficatul are forma unui ovoid secţionat, căruia îi lipseşte partea sa inferioară şi stîngă, dar conformaţia sa depinde de vîrstă, sex, tipul constituţional şi conformaţia toracelui. După extragerea ficatului proaspăt din loja sa şi aşezarea lui pe o tavă, ficatul se prezintă sub formă semiovoidă, cu marea extremitate, orientată la dreapta. Examinat în loja sa, ficatul se mulează pe organele vecine, care lasă amprente, mai ales pe ficatul îndurat după formolizare, cînd se pot observa amprentele coastelor şi ale inserţiilor costale diafragmatice.

Culoarea ficatului este variabilă: pe organul viu este roşie-brună, la cadavru are o culoare roşie-palidă-verzuie.

Volumul ficatului este variabil după vîrstă, sex, în funcţie de variaţiile circulaţiei hepatice şi, implicit - de lungimea segmentelor de absorbţie digestive.

Greutatea ficatului scos din organism este de 1500 g; la omul viu are 2400 g deoarece conţine 900 ml de sînge.

Dimensiunile ficatului: - diametrul frontal este de 30 cm;

- diametrul sagital de 20 cm, iar - diametrul vertical este de 8-10 cm la dreapta şi de 3-4 cm la stînga.

Consistenţa ficatului este friabilă -la cadavru; la omul viu, ficatul este moale, uşor depresibil fapt care permite organelor vecine să-l modeleze.

Poziţia ficatului este şi ea variabilă după tipul constituţional cît şi în funcţie de o serie de alţi factori: ţinuta corpului (extensie, flexie, înclinare laterală), motiv pentru care ficatul se poate găsi în poziţie de orto- sau clinostatism dorsal, ventral şi lateral. Mişcările respiratorii determină poziţii diferite ale ficatului: - în inspir, ficatul are o poziţie joasă, iar - în expir are o poziţie înaltă; în timpul mişcărilor respiratorii, ficatul trece de la poziţia oblică retroversată (din timpul inspirului), la poziţia transversală, tipică din timpul expirului.

Mijloacele de fixare. Menţinerea ficatului în loja sa este asigurată de: aderenţă strînsă cu vena cavă inferioară, de plicile peritoneale şi de presiunea abdominală. Starea de plenitudine a viscerelor abdominale cavitare, pe care ficatul se sprijină ca pe o saltea elastică, condiţionează menţinerea ficatului în loja sa, ca şi tonicitatea peretelui muscular abdominal şi a diafragmului.

- Vena cavă inferioară reprezintă un mijloc important de fixare a ficatului, deoarece este alipită de coloana vertebrală, iar venele hepatice se varsă în vena cavă inferioară şi fixează ficatul de această venă.

- Plicile peritoneale contribuie în mod egal la fixarea ficatului, avînd o dispoziţie deosebită:

1. Ligamentul coronar al ficatului reprezintă un adevărat sistem de susţinere, care funcţionează ca o balama orizontală, în timpul mişcărilor respiratorii. Alungit transversal, larg în partea sa mijlocie (4,5 cm), ligamentul coronar al ficatului se subţiază spre extremităţile sale, unde se continuă cu ligamentele triunghiulare drept şi stîng. Este delimitat de răsfrîngerea foiţelor peritoneale care acoperă faţa diafragmatică şi viscerală a ficatului, între care se găsesc tractusuri conjunctive scurte ce se întind de la faţa inferioară a diafragmului la faţa diafragmatică a ficatului, constituind ligamentul hepatofrenic (fig.147).

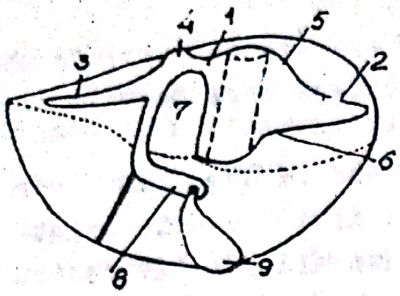

Fig.147 - Ligamentul hepatofrenic- vedere posterioară.

1=ligamentul coronar hepatic,
2=ligamentul triunghiular drept,
3=ligamentul triunghiular stîng,
4=Ligamentul falciform,
5=foiţa peritoneală superioară,
6=foiţa peritoneală inferioară,
7=lobul caudat,
8=omentul mic,
9=vezicula biliară

2. Ligamentele triunghiulare sînt în număr de două, drept şi stîng, ele reprezintă extremităţile ligamentului coronar; cele două foiţe peritoneale - superioară şi inferioară - ale ligamentului coronar se apropie şi se fuzionează pentru a constitui ligamentele triunghiulare, din care cel stîng este mai bine evidenţiat.

3. Ligamentul falciform (ligamentul suspensor sau marea coasă peritoneală) face legătura între faţa diafragmatică a ficatului cu faţa inferioară a diafragmului şi cu peretele abdominal anterior; prezintă: - o margine diafragmatică (anterosuperioară) care merge de la ombilic pe peretele abdominal anterior, trece pe faţa inferioară a diafragmului şi ajunge la foiţa peritoneală superioară a ligamentului coronar hepatic; - o margine hepatică (posteroinferioară care se întinde de la incizura ligamentului rotund peste faţa diafragmatică hepatică, pînă la foiţa superioară a ligamentului coronar, cu care confluează; şi - o margine liberă sau bază, care începe la ombilic şi ajunge la incizura ligamentului rotund (fig.148).

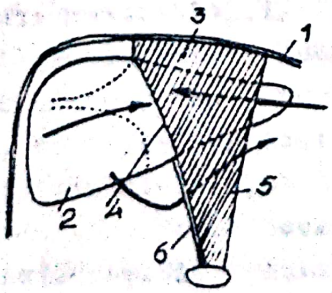

Fig.148 - Ligamentul falciform.

1=diafragmul,
2=ficatul,
3=marginea superioară a ligamentului falciform,
4=marginea hepatică,
5=marginea anterioară,
6=marginea liberă cu ligamentul rotund al ficatului.

In viaţa intrauterină, marginea liberă a ligamentului falciform conţine vena ombilicală care, după naştere, se atrofiază şi se transformă în ligamentul rotund al ficatului. Prin dezvoltarea marcată a lobului drept hepatic şi basculareа ligamentului falciform, faţa dreaptă a ligamentului falciform devine superioară sau diafragmatică, în timp ce faţa sa stîngă devine inferioară sau hepatică.

4. Ligamentele accesorii hepatice reprezintă alte mijloace de fixare ale organului, reprezentate de ligamentul hepatocisticoduodenal, hepatocisticocolic, hepatorenal anterior şi posterior.

Conformaţia exterioară şi raporturi. Ficatul este un organ perenchimatos, care se mulează pe organele vecine, motiv pentru care prezintă două feţe, trei margini şi două extremităţi:

Faţa diafragmatică (facies diaphragmatica) sau superioară are o orientare anterosuperioară, este convexă, netedă, se întinde - în sens sagital - de la marginea inferioară pînă la marginea posteroinferioară, iar - în sens frontal - de la extremitatea dreaptă pînă la cea stîngă. Prin faţa sa diafragmatică, ficatul se comportă ca un organ toracic: raportul ficatului cu diafragmul este intim, faţa sa superioară se modelează după forma şi tonusul diafragmului, fiind împărţită de ligamentul falciform în două zone inegale: lobul drept (lobus dexter) şi lobul stîng (lobus sinister). Din punct de vedere al raporturilor, faţa diafragmatică prezintă patru părţi, care au raporturi diferite (fig.149):

- Partea anterioară (pars anterior) sau versantul anterior vine în raport cu peretele abdominal anterior, în dreptul epigastrului, în spatiul triunghiular, infracostal, nivel la care se delimitează triunghiul hepatic, unde ficatul este accesibil palpării.

- Partea superioară (pars superior) corespunde lobului stîng al ficatului; este puţin întinsă în suprafaţă, plană sau uşor concavă şi prezintă impresiunea cardiacă (impressio cardiaca), determinată de raportul său cu faţa diafragmatică a cordului şi a pericardului şi numai extremitatea stîngă a părţii superioare are raport cu baza plămînului stîng.

- Partea dreaptă (pars dextra) corespunde lobu-

lui drept hepatic; este convexă în toate sensurile şi vine în raport - prin intermediul diafragmului - cu baza plămînului drept şi cu fundul de sac costodiafragmatic de aceeaşi parte.

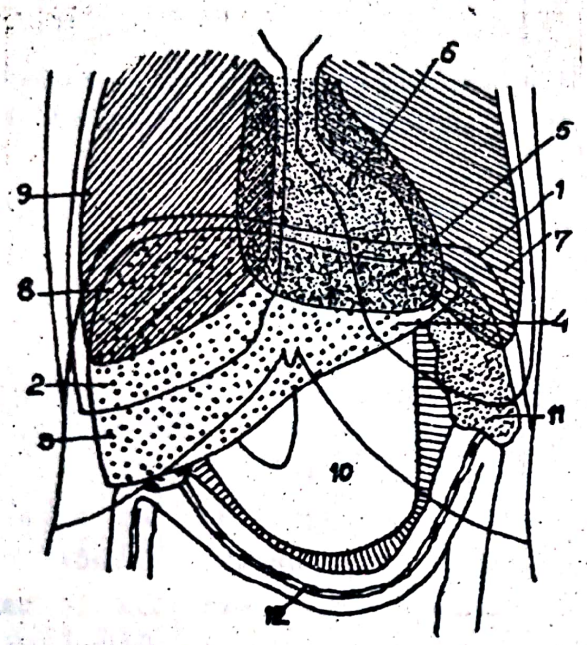

Fig.149 - Raporturile feţei diafragmatice a ficatului.

1=muschiul diafragm,
2=faţa diafragmatică a ficatului,
3=lobul drept,
4=lobul stîng,
5=partea superioară,
6=cordul şi pericardul,
7=plămînul stîng,
8=partea dreaptă,
9=plămînul drept,
10=stomacul,
11=splina,
12=colonul transvers.

- <u>Partea posterioară</u> (Pars posterior) sau versantul posterior al feţei diafragmatice este aplicată pe faţa inferioară a diafragmului, apare redusă ca suprafaţă, patrulateră, alungită transversal, concavă, delimitată de răsfrîngerile foiţelor peritoneale; din această cauză partea posterioară este lipsită de peritoneu, motiv pentru care se mai numeşte şi area nuda. Concavitatea părţii posterioare se dateresţe proeminenţei corpurilor vertebrali, anterior de care se află: vena cavă inferioară, aorta şi esofagul abdominal. Partea posterioară a feţei diafragmatice prezintă două şanţuri:

a. Şanţul venei cave inferioare (sulcus venae cavae) este larg, vertical, are raport cu faţa anterioară a venei cave inferioare; în partea sa superioară se află trunchiurile venoase hepatice, care se îndreaptă oblic spre vena cavă inferioară.

b. Fisura ligamentului venos (fissura lig. venosi) a lui Arantius este mai îngustă, verticală, prelungeşte şanţul corespunzător de pe faţa viscerală a ficatului şi adăposteşte resturile fibrozate ale canalului venos a lui Arantius (fig. 15c).

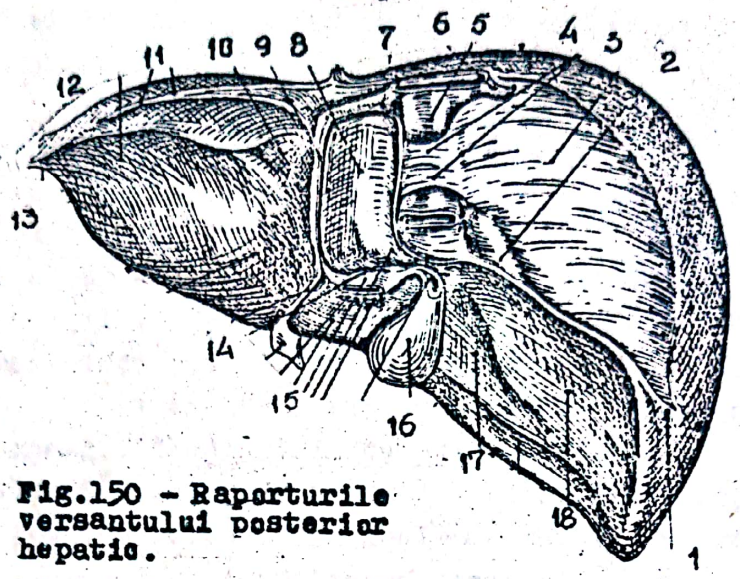

Fig.150 - Raporturile versantului posterior hepatic.

1=lig.triunghiular drept,
2=mg.inf.a lig.coronar,
3=area nuda,
4=lig.venei cave inferioare,
5=vena cavă inferioară,
6=vena hepatică dreaptă,
7=vena hepatică stîngă,
8=lobul caudat,
9=fisura ligamentului venos,
10=impresiunea esofagiană,
11=lig.triunghiular stîng,
12=faţa diafragmatică hepatică,
13=extremitatea hepatică stîngă,
14=fisura ligamentului rotund,
15=poarta hepatică,
16=veziculă biliară,
17=impresiunea suprarenală,
18=impresiunea renală.

La dreapta şanţului venei cave inferioare se află faţa posterioară a lobului hepatic drept, unde se găseşte inserţia largă a ligamentului coronar; în partea sa inferioară, se află amprenta renală şi suprarenală. Intre şanţul venei cave inferioare - la dreapta şi şanţul ligamentului venos - la stînga şi superior - se află lobul caudat, iar la stînga şanţului ligamentului venos al lui Arantius se găseşte faţa posterioară a lobului stîng hepatic, care se subţiază treptat şi prezintă inserţia ligamentului triunghiular stîng; în apropierea acestui şanţ se găseşte impresiunea esofagiană (impressioesophageea) care corespunde segmentului abdominal al organului respectiv.

Faţa viscerală (facies visceralis) sau inferioară a ficatului este cuprinsă între marginea inferioară şi cea posteroinferioară a organului; ea priveşte inferior, posterior şi la stînga; este concavă şi prezintă numeroase accidente sub formă de şanţuri, impresiuni, procese şi creste. Prin faţa sa viscerală, ficatul se comportă ca un organ abdominal, în ceea ce priveşte raporturile,

dar mai ales prin legăturile sale, realizate de căile biliare. Şanţurile feţei viscerale sînt în număr de trei, dispuse sub forma literei H: două sagitale şi al treilea transversal.

1. Fosa veziculei biliare (fossa vesicae felleae) sau şanţul longitudinal drept, este largă, mai mult sau mai puţin adîncă, în funcţie de persoană şi de vîrstă (mai profundă la copil şi mai puţin accentuată la bătrîni); uneori, vezicula biliară poate fi complet înglobată în parenchimul hepatic. In partea posterioară, fosa veziculei biliare este separată de şanţul venei cave inferioare prin procesul caudat (processus caudatus).

2. Fisura ligamentului rotund (fissura lig.teretis) sau şanţul longitudinal stîng, este îngustă şi profundă, adăposteşte vestigiul fibros al venei ombilicale, denumit ligamentul rotund al ficatului (lig.teres hepatis) şi se continuă, în partea sa posterioară, cu fisura ligamentului venos al lui Arantius (fig. 151).

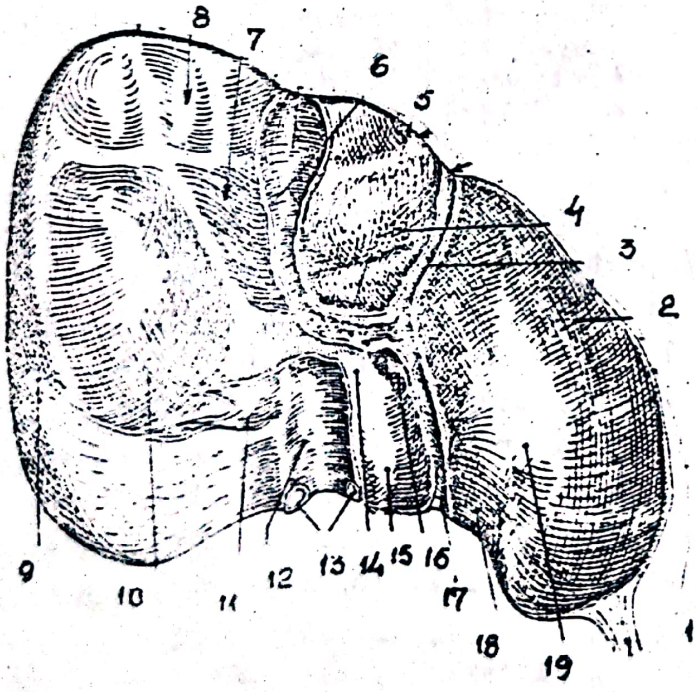

Fig.151 - Raporturile feţei viscerale a ficatului.
1=apendicele fibros,
2=impresiunea gastrică,
3=fisura ligamentului rotund,
4=lobul pătrat,
5=poarta hepatică,
6=fosa veziculei biliare,
7=impresiunea duodenală,
8=impresiunea colică,
9=ligamentul triunghiular drept,
10=impresiunea renală,
11=impresiunea suprarenală,
12=şanţul venei cave inf.,
13=orificiile venelor hepatice,
14=procesul caudat,
15=lobul caudat,
16=procesul papilar,
17=fisura lig.venos,
18=impresiunea esofagiană,
19=tuberculul omental hepatic.

3. Poarta hepatică (porta hepatis), şanţul hilar sau transvers al ficatului, uneşte cele două şanţuri longitudinale; are 6-7 cm lungime, 1-2 lărgime, conţine elementele pedicului lui aferent (inferior) al ficatului, vena portă, artera hepatică

proprie, vasele limfatice, nervii şi căile biliare; poarta hepatică este delimitată - anterior şi posterior de cîte o margine, uşor proeminentă. Sanţurile descrise delimitează, pe faţa viscerală a ficatului, patru lobi:

a) Lobul hepatic drept (lobus hepatis dexter) se află la dreapta fosei veziculei biliare; suprafaţa sa este modelată de viscerele cu care vine în contact, realizîndu-se următoarele amprente sau impresiuni (fig.152):

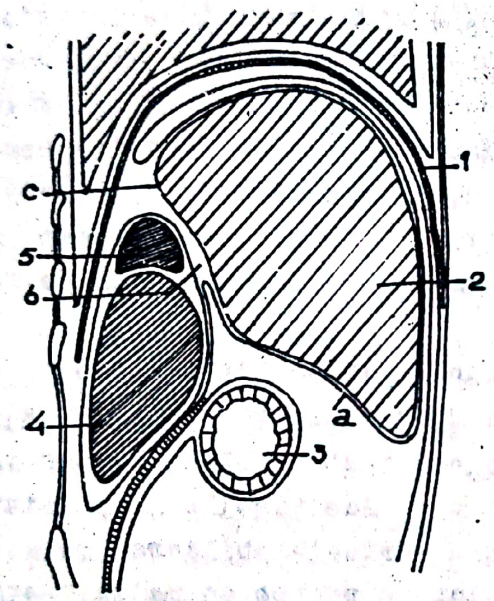

Fig.152 - Faţa viscerală a ficatului - raporturile lobului drept.

1=diafragmul,
2=lobul drept hepatic,
3=colonul transvers,
4=rinichiul drept,
5=glanda suprarenală dreaptă,
a=impresiunea colică,
b=impresiunea renală,
c=impresiunea suprarenală.

- Impresiunea colică (impressio colica), este determinată de unghiul hepatic al colonului şi de porţiunea iniţială (dreaptă)a colonului transvers, fiind plasată anterior.

- Impresiunea renală (impressio renalis) este produsă de raportul cu faţa anteroexternă a rinichiului drept.

- Impresiunea suprarenală (impresio suprarenali) este determinată de glanda cu acelaşi nume, fiind situată în partea cea mai posterioară.

- Impresiunea duodenală (impressio duodenalis) este situată în vecinătatea fosei veziculei biliare.

b) Lobul pătrat (lobus quadratus) se găseşte situat între fosa veziculei biliare - la dreapta, fisura ligamentului rotund - la stînga şi poarta ficatului - posterior; prezintă impresiunea duodenală şi o proeminenţă patrulateră, alungită în

sens sagital, denumită eminenţa portă anterioară.

c) Lobul caudat (lobus caudatus) sau a lui Spiegel, denumit şi eminenţa portă posterioară, se află posterior de poarta hepatică; prezintă în partea sa anterioară două ridicături: - procesul papilar (processus papilaris) plasat în partea stîngă a marginii posterioare a şanţului transvers şi - procesul caudat (processus caudatus) plasat în partea dreaptă a aceleiaşi margini, proces care se prelungeşte către dreapta, spre lobul drept al ficatului, constituind o punte de parenchim hepatic, interpusă între fosa veziculei biliare şi şanţul venei cave inferioare.

d) Lobul hepatic stîng (lobus hepatis sinister) este situat la stînga fisurei ligamentului rotund şi a ligamentului venos a lui Arantius; prezintă impresiunea gastrică (impressio gastrica), concavă, triunghiulară, determinată de faţa anterioară a stomacului; tot la acest nivel, se află şi o proeminenţă, denumită tuberculul omental (tuber omentale) care proemină pe faţa anterioară a omentului mic.

Marginea inferioară (margo inferior) sau anteroinferioară este situată la limita dintre faţa diafragmatică şi cea viscerală a ficatului (fig.153). Are o direcţie oblică de jos în sus, de la dreapta la stînga, este bine evidenţiabilă şi prezintă în partea sa laterală dreaptă incizura veziculei biliare (corespunzătoare fundului acestui organ), iar în partea sa medială, stîngă, se află incizura ligamentului rotund, care poate fi transformată, uneori, într-un şanţ foarte adînc, sau chiar într-un tunel.

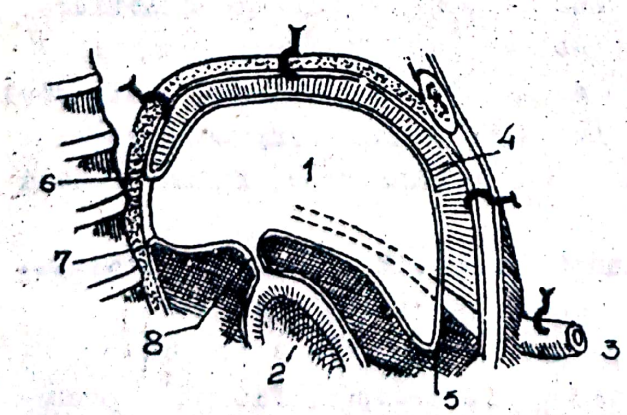

Fig.153 - Marginile ficatului.

1=ficatul,
2=stomacul,
3=lig. rotund hepatic,
4=lig.falciform,
5=marginea inferioară,
6=marginea posterosuperioară,
7=marginea posteroinferioară,
8=omentul mic.

Marginea posteroinferioară delimitează partea posterioară a feţei diafragmatice de faţa viscerală a ficatului; are o direcţie ascendentă de la dreapta spre stînga, este netedă pe lobul drept şi ascuţită pe lobul stîng.

Marginea posterosuperioară se află la limita dintre partea superioară şi dreaptă a feţei diafragmatice cu partea sa posterioară; ea corespunde locului de reflexie a foiţei superioare a ligamentului coronar.

Extremitatea dreaptă a ficatului este voluminoasă, retunjită, prelungită uneori cu o langhetă de parenchim hepatic, care se îndreaptă spre unghiul drept al colonului.

Extremitatea stîngă a ficatului are dimensiuni reduse; este foarte îngustă şi se insinuează între diafragm şi fundul stomacului.

Anatomie morfofuncţională

Ficatul este o glandă amficrină, anexată intestinului anterior, dezvoltată în cavitatea peritoneală, considerente pentru care, în structura ficatului intră trei componente: tunica seroasă, capsula fibroasă şi ţesutul hepatic.

I. Tunica seroasă (tunica serosa) este reprezentată de foiţa peritoneală viscerală, care acoperă cea mai mare parte din suprafaţa ficatului, cu excepţia ariei nude; ea provine din mezogastrul ventral şi este căptuşită, pe faţa sa profundă, de un strat subţire de ţesut conjunctiv subseros (tella subserosa). Peritoneul hepatic se continuă, fără linie de demarcaţie cu foiţele seroase care constituie ligamentele ficatului: - superior, cu ligamentul falciform; - inferior, cu ligamentul gastrohepatic; - posterior, cu ligamentul coronar şi ligamentele triunghiulare, drept şi stîng.

II. Tunica fibroasă (tunica fibrosa) este un înveliş conjunctiv, puţin extensibil, care acoperă parenchimul hepatic la exterior; se mai numeşte şi capsula fibroasă a lui Laënnec. La nivelul hilului hepatic, capsula fibroasă se îngroaşă, înconjură elementele pedicululuui hepatic şi ia numele de capsula lui Glisson. Deasupra elementelor hilului hepatic, capsula lui Glisson constituie placa hilară, de unde pornesc trei prelungiri fibroase: cistică (veziculară), ombilicală şi aranţiană (fig.154).

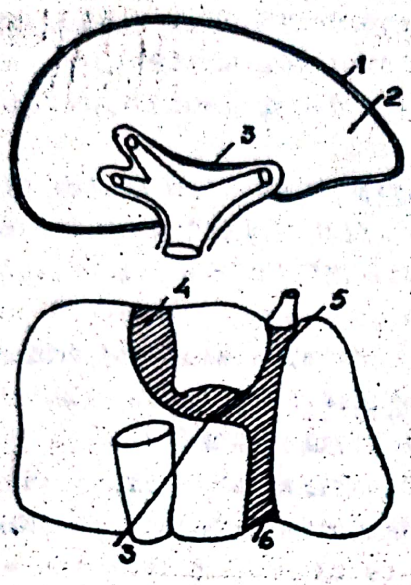

Fig.154 - Capsula lui Glisson.
1=peritoneul hepatic,
2=parenchimul hepatic,
3=placa hilară,
4=prelungirea cistică,
5=prelungirea ombilicală,
6=prelungirea aranţiană.

De la faţa profundă a plăcii hilare şi a prelungirilor sale fibroase, pornesc pereţi şi travee conjunctive, în jurul venei porte, a arterei hepatice şi a canalelor biliare, denumite teci glisoniene sau benzi portobiliare care, în ţesutul hepatic, delimitează lobulii hepatici. La om, tecile glisoniene sînt reduse ca volum, se găsesc situate la periferia lobulilor hepatici, ocupînd spaţiile portale ale lui Kiernan.

III. <u>Ţesutul hepatic</u> este alcătuit din stromă şi parenchim:

a) Stroma ficatului este constituită din ţesut conjunctiv hematopoetic, reticulohistiocitar şi capilare sinusoide.

b) Parenchimul hepatic are funcţia principală de secretare a bilei şi în metabolismul intermediar al glucidelor, lipidelor, proteinelor, a fierului şi în eliminarea substanţelor toxice din organism. Îndeplinirea acestor funcţii este posibilă prin apariţia, la nivelul ficatului, a unui sistem venos port, realizarea unei suprafeţe mari endoteliale, crearea unor condiţii hemodinamice speciale şi diferenţierea amfirină a hepatocitelor.

Apariţia sistemului venos port s-a impus - în filo- şi ontogeneză - datorită organizării a două reţele capilare venoase: - una aferentă (reţeaua primară), corelată cu suprafaţa de absorbţie digestivă şi - alta eferentă (reţeaua secundară), dispersată în

ficat, reţele capilare unite între ele prin trunchiuri venoase. Dispozitivul circulator menţionat determină o mărire considerabilă a suprafeţei endoteliale de schimb, o încetinire a vitezei circuitului sanguin, concomitent cu scăderea presiunii sanguine, la nivelul ficatului, prin dispoziţia perpendiculară a ramificaţiilor venei porte şi ale arterei hepatice, cît şi prin apariţia sfincterelor. Se materializează astfel, posibilitatea ca substanţele absorbite, la nivelul tubului digestiv, să străbată două reţele capilare: - una primară, cu acţiune electivă asupra produşilor finali de digestie şi - alta secundară, cu rol de metabolizare la nivelul elementelor epiteliale hepatice.

O dată cu apariţia şi organizarea sistemului venos port, parenchimul hepatic s-a organizat în unităţi morfofuncţionale, în vederea îndeplinirii acestor funcţii multiple. Pentru explicarea organizării morfofuncţionale a ficatului, au fost emise mai multe teorii, care au căutat să elucideze structura acestui organ: teoria lobulară clasică, teoria acinară (acinul hepatic simplu, complex şi aglomeratul de acini), teoria laminară, a lobulului hepatic port şi teoria hepatonului.

In componenţa lobulului hepatic clasic intră trei categorii de elemente: biliare, vasculare şi epiteliale.

A. <u>Căile biliare</u> (vasa bilifera)

Reprezintă conductele prin care bila, produsul secreţiei exocrine a ficatului, este transportată şi eliminată în duoden. Bila este produsă în mod continuu, dar este deversată, în duoden, în mod intermitent, numai în perioadele digestive; în restul timpului ea este depozitată în vezicula biliară, unde se concentrează prin absorbţie de apă şi prin secreţie de mucus.

1. <u>Căile biliare intrahepatice</u> iau naştere între hepatocite, sub formă de capilare biliare, care se unesc şi formează canaliculele intrahepatice perilobulare (cu pereţi proprii), aflate în spaţiile perilobulare; din confluenţa acestora se formează canalele segmentare din care iau naştere, la nivelul hilului hepatic canalele hepatice drept şi stîng. Prin confluenţa lor se realizează canalul hepatic comun.

2. <u>Căile biliare extrahepatice</u>, după funcţia pe care o îndeplinesc, se împart în căi biliare principale (a căror între-

rupere accidentală duce la moarte) şi căi biliare accesorii (care pot fi extirpate).

a) Căile biliare principale sînt reprezentate de canalul hepatic comun, continuat de canalul coledoc; ambele constituie un canal colector care se varsă în a doua porţiune a duodenului (fig.155).

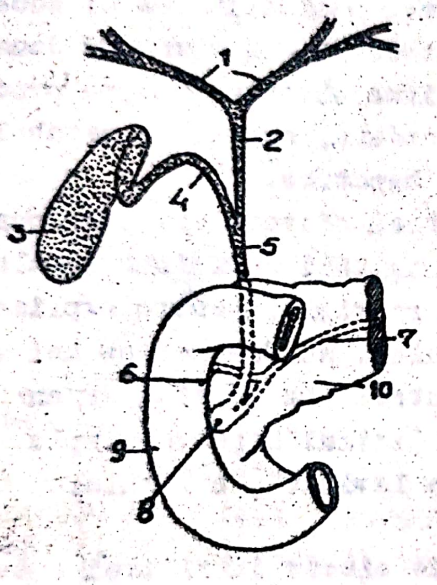

Fig.155 - Căile biliare extrahepatice.
1=ductul hepatic drept şi stîng,
2=ductul hepatic comun,
3=vezicula biliară,
4=ductul cistic,
5=ductul coledoc,
6=ductul pancreatic accesor,
7=ductul pancreatic principal,
8=ampula hepatopancreatică,
9=duodenul descendent,
10=pancreasul.

- Ductul hepatic (ductus hepaticus) rezultă din confluenţa celor două ducte biliare hepatice drept şi stîng, unire numită şi „confluentul biliar superior". Originea sa se află în hilul ficatului, de unde coboară în pediculul hepatic, avînd raport - posterior - cu vena portă, iar - la stînga - cu artera hepatică proprie. Ductul hepatic are o lungime - aparentă de 3 cm şi o lărgime de 0,5 cm.

- Ductul coledoc (ductus choledochus) se formează din confluenţa ductului hepatic cu ductul cistic, unire denumită „confluentul biliar inferior" sau „cheia chirurgiei biliare" (Gosset). Ductul coledoc are o lungime - aparentă - de 6-7 cm şi o lungime reală de 5 cm, deoarece în partea sa iniţială, el se află în adiacenţă cu ductul cistic pe o lungime de 2-3 cm; calibrul său este - la formare - de 1 cm, pentru ca la terminare să ajungă numai de 0,6 cm. Topografic, ductul coledoc prezintă patru porţiuni (fig.156):

- Porţiunea supraduodenală, cuntestată

de unii autori, deoarece jonctiunea reală dintre ductul cistic şi ductul hepatic are loc la 1 cm inferior de marginea superioară a primii porţiuni a duodenului.

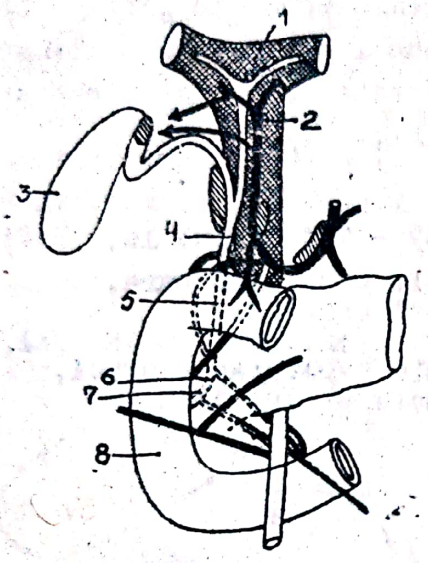

Fig.156 - Ductul coledoc.
1=vena portă,
2=artera hepatică proprie,
3=veziculă biliară,
4=ductul coledoc supraduodenal,
5=porţiunea retroduodenală,
6=porţiunea retropancreatică,
7=porţiunea intraparietală,
8=duodenul descendent.

- Porţiunea retroduodenală trece posterior de prima porţiune a duodennlui; are raport mai îndepărtat cu vena portă, dar mai apropiat cu arcadele arteriale duodenopancreatice şi cu fascia lui Treitz dreaptă.

- Porţiunea retropancreatică se află situată pe faţa posterioară a capului pancreasului, unde îşi sapă un şanţ sau un canal în parenchimul pancreatic cu direcţie oblică spre dreapta, pentru ca să se deschidă în a doua porţiune a duodenului.

- Porţiunea intraparietală reprezintă segmentul care străbate peretele celei de-a doua porţiuni a duodenului, la unirea feţei sale interne cu cea posterioară, loc unde ductul coledoc se uneşte cu ductul pancreatic principal, după care pătrunde într-o dilataţie, denumită ampula hepatopancreatică a lui Vater. Uneori, cele două canale se pot deschide separat în cea de-a doua porţiune a duodenului.

Ampula hepatopancreatică a lui Vater are o lungime de 6-7 mm şi o lărgime de 4-5mm; se deschide în a doua porţiune a duodenului la nivelul unei ridicături, denumită papila duodenală mare (papila duodeni major) sau a lui Santorini, de aspect conic,

lungă de 1 cm, acoperită de o valvulă conivență transversală, care este prelungită - inferior - de un frîu. Cînd ampula hepatopancreatică a lui Vater lipsește, ductul coledoc și pancreatic principal se deschid direct în papila duodenală mare. În jurul celor două ducte, în mod separat, cît și în jurul ampulei hepatopancreatice există numeroase fibre musculare netede oblice și circulare, care constituiesc sfincterul lui Oddi (fig.157).

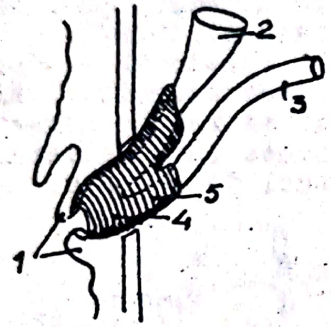

Fig.157 - Sfincterul lui Oddi.
1=papila duodenală mare,
2=ductul coledoc,
3=ductul pancreatic principal,
4=ampula hepatopancreatică,
5=sfincterul lui Oddi.

b) <u>Căile biliare accesorii</u> sînt elemente care intră în componența „aparatului biliar diverticular", reprezentate de vezicula biliară și ductul cistic.

- <u>Vezicula biliară</u> (vesica fellea) sau colecistul este un rezervor al bilei, între două perioade digestive; în formă de pară - la adult, de aspect cilindric - la copil, iar - la bătrîni, devine atrofiată cu pereții îngroșați sau, dilatată cu pereții foarte subțiri (hidropizie veziculară). Are lungimea de 10 cm, lărgimea de 4 cm, iar capacitatea medie de 40-50 cmc.

Vezicula biliară este situată pe fața viscerală a ficatului, în partea anterioară a șanțului longitudinal drept (fosa veziculei biliare), la limita dintre lobul drept și lobul pătrat. Cînd vezicula biliară este plină ea vine în contact cu peretele abdominal anterior, în dreptul punctului cistic sau a gropiței lui Gaup, care corespunde incizurii cistice de pe marginea inferioară a ficatului.

Morfologic, vezicula biliară prezintă trei porțiuni:

- Fundul veziculei biliare (fundus ves. fellae) este porțiunea care depășește marginea inferioară a ficatului; are formă de segment de sferă, învelit de peritoneu și,

poate avea o mobilitate crescută, producînd ptoză veziculară sau „vezicula în undiţă".

- Corpul veziculei biliare (corpus ves. felleae) aderă de faţa viscerală a ficatului; peritoneul visceral hepatic trece dedesubtul corpului veziculei biliare şi îl fixează de prelungirea chistică a plăcii hilare. Prin termenul de infundibulul veziculei biliare se înţelege porţiunea din corpul veziculei biliare care se îngustează treptat - către segmentul următor (fig. 158)

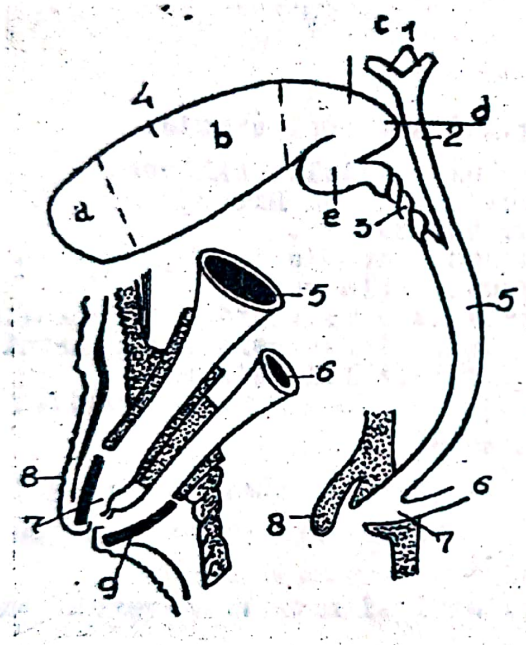

Fig.158 - Porţiunile veziculei biliare.

1=ductele hepatice drepte stîngi,
2=ductul hepatic comun,
3=ductul cistic,
4=vezicula biliară,
5=ductul coledoc,
6=ductul pancreatic principal,
7=ampula hepatopancreatică,
8=papila duodenală mare,
9=sfincterul lui Oddi,

a=fundul veziculei biliare,
b=corpul veziculei biliare,
c=infundibulul veziculei biliare,
d=colul veziculei biliare,
e=bazinetul lui Broca.

- Colul veziculei biliare (collum ves. felleae) constituie porţiunea colecistului aflată între infundibul şi începutul canalului cistic, loc unde, se opresc, de obicei, calculii biliari, în migrarea lor. Bazinetul lui Broca este o umflătură a colului vezicii biliare situată în porţiunea sa terminală; se prezintă ca o dilataţie cu convexitatea orientată inferior şi la dreapta. Între bazinetul lui Broca şi polul terminal colului veziculei biliare se află nodulul limfatic al lui Mascagni, nodul care poate comprima colul veziculei biliare; la interior, bazinetul lui Broca este delimitat de o valvulă superioară dreaptă şi de o valvulă inferioară stîngă (fig.159)

- <u>Ductul cistic</u> (ductus cisticus) face legătura dintre vezicula biliară şi ductul hepatocoledoc; este flexuos,

uneori arcuit, alteori retractat - cu aspect de „S", de „V" sau „N"; are o lungime de 35-45 mm şi o lărgime de 2-4 mm. Direcţia sa este oblică de la dreapta la stînga şi craniocaudal. Se descriu patru modalităţi de vărsare a ductului cistic în ductul hepatic: - pe flancul drept, - pe flancul stîng, trecînd posterior ductului hepatic, - pe faţa anterioară sau - pe faţa sa posterioară. In raport cu prima porţiune a duodenului pot exista patru posibilităţi de joncţiune a ductului cistic cu ductul hepatic: foarte înaltă, normală, joasă şi retroduodenală.

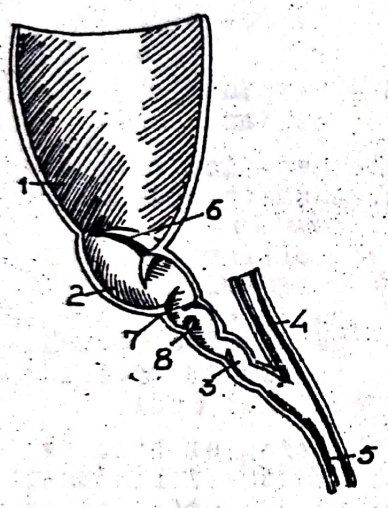

Fig.159 - Ductul cistic.
1=colul veziculei biliare,
2=bazinetul lui Broca,
3=ductul cistic,
4=ductul hepatic comun,
5=ductul coledoc,
6=valvula superioară a bazinetului,
7=valvula inferioară a bazinetului,
8=valvulele lui Heister.

In structura căilor biliare, se întîlnesc următoarele tunici, de la exterior către interior:

Tunica seroasă este reprezentată de foiţa peritoneală, care nu înveleşte complet căile biliare; numai fundul veziculei biliare este acoperit - pe toate părţile - de peritoneu. Ductul cistic şi ductul hepatic se găsesc şi ele înconjurate de peritoneul care constituie epiplonul gastrohepatic; ductul coledoc se află retroperitoneal, în cea mai mare parte, posterior - de duoden şi de pancreas.

Tunica fibromusculară are rol în contracţiile căilor biliare; la nivelul veziculei biliare evacuează conţinutul acesteia, pe cînd la nivelul canalelor biliare ajută la scurgerea bilei în duoden. Fibrele musculare netede sînt aşezate într-un strat longitudinal - la exterior şi într-un strat circular - la interior;

ultimele fibre musculare se aglomerează, în anumite locuri, alcătuind sfincterele căilor biliare extrahepatice (fig.160):

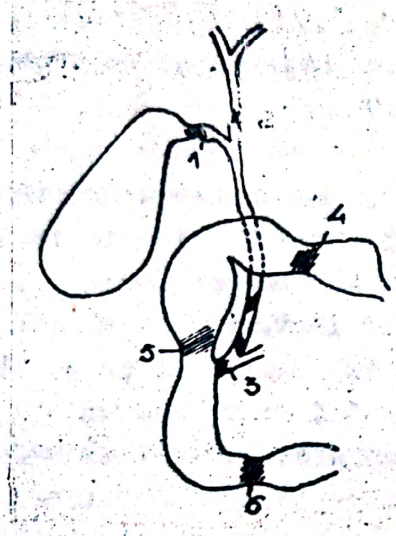

Fig.160 - Sfincterele căilor biliare extrahepatice.
1=sfincterul lui Lutkens,
2=sfincterul lui Mirizzi,
3=sfincterul lui Oddi,
4=sfincterul bulboduodenal,
5=sfincterul medioduodenal supraampular,
6=sfincterul terţioduodenal.

- sfincterul lui Lutkens este aşezat la nivelul la nivelul ductului cistic, în vecinătatea colului veziculei biliare;

- sfincterul lui Mirizzi este plasat în jurul porţiunii distale a ductului hepatic comun şi

- sfincterul lui Oddi este plasat în jurul porţiunii terminale a ductului coledoc, pancreatic principal şi a ampulei hepatopancreatice.

In afară de sfincterele căilor biliare, în evacuarea bilei în duoden, intră în acţiune şi sfincterele acestui organ: - bulboduodenal, medioduodenal supraampular (Kapandjy), - medioduodenal subampular (Ocksner) şi, - terţioduodenal al lui Albot şi Kapandjy.

Tunica mucoasă tapetează la interior căile biliare şi îmbracă aspecte diferite, după etajele căilor biliare:

- In interiorul veziculei biliare, mucoasa prezintă la nivelul corpului, numeroase plici permanente, cu înălţime redusă, între care se delimitează depresiuni mici poligonale. Bazinetul lui Broca este delimitat, la cele două extremităţi ale sale, de două valvule: - valvula superioară (dreaptă), semilunară, iniţială, şi - valvula inferioară (stîngă), semilunară, distală.

- In interiorul ductului cistic, mucoasa prezintă o serie de plici permanente numite valvulele spirale ale lui Heister.

- In interiorul ductului hepatic şi coledoc mucoasa este netedă şi uniformă.

B. Vascularizaţia ficatului

Ficatul prezintă, încă din primele etape ale dezvoltării sale două sisteme vasculare: aferent şi eferent, sisteme care se menţin şi funcţionează şi după completa ler dezvoltare.

I. Sistemul vascular aferent este alcătuit, la rîndul lui, dintr-un sistem funcţional reprezentat de vena portă şi un sistem nutritiv, materializat prin artera hepatică.

Sistemul funcţional este reprezentat de vena portă principală şi venele porte accesorii.

1. Vena portă (vena porta) rezultă din confluenţa a trei trunchiuri venoase aferente: vena mezenterică inferioară, vena splenică şi vena mezenterică superioară (fig.161).

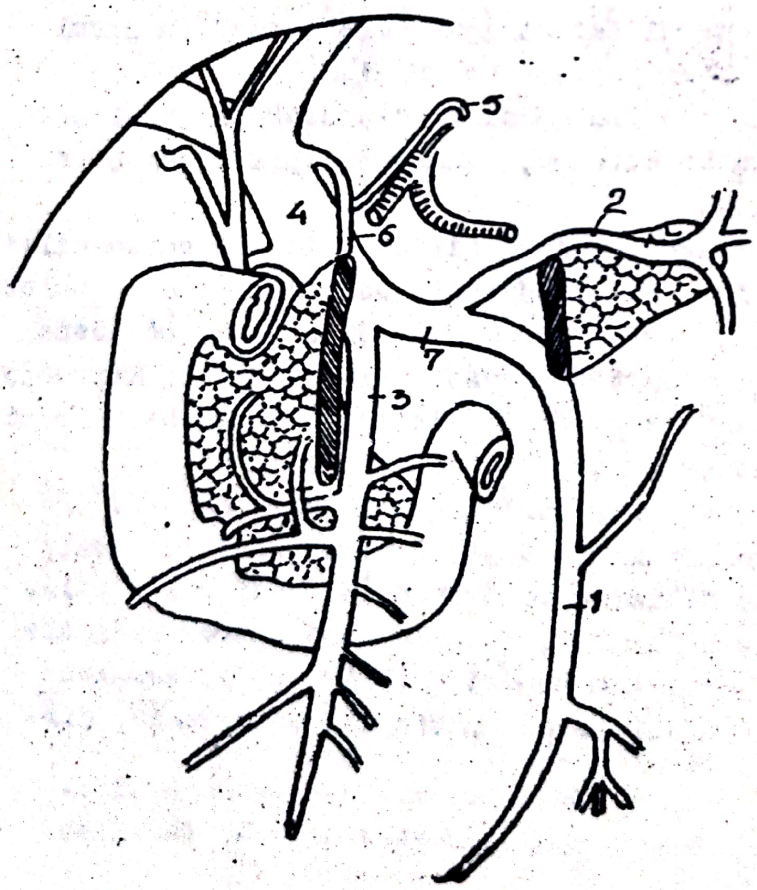

Fig.161 - Constituirea venei porte.

1=vena mezenterică inferioară,
2=vena lienală (splenică),
3=vena mezenterică superioară,
4=vena portă,
5=vena gastrică stîngă,
6=vena gastrică dreaptă,
7=trunchiul splenomezenteric.

a. Vena mezenterică inferioară (vena mezenterica inferior) sau mică adună sîngele venos din jumătatea stîngă a colonului transvers, de la colonul descendent, colonul sigmoid şi rect.

b. Vena lienală (vena lienalis) sau splenică adună sîngele venos de la splină, de la curbura mare gastrică, epiploonul mare, pancreas şi de la o parte din duoden.

c. Vena mezenterică superioară (vena mezenterica superior) sau mare culege sîngele venos de la jejunoileon, cec şi apendicele vermiform, porţiunea ascendentă a colonului şi de la jumătatea dreaptă a colonului transvers, cît şi de la stomac.

Vena mezenterică inferioară se uneşte cu vena splenică şi alcătuieşte trunchiul splenomezenteric care, prin confluare cu vena mezenterică superioară dă naştere venei porte. Originea venei porte se află pe faţa posterioară a colului pancreasului, după care, trunchiul venei porte merge ascendent, anterior şi la dreapta, posterior de prima porţiune a duodenului, participînd la formarea pediculului hepatic şi, după un traiect de 7-11 cm, ajunge la hilul ficatului.

In pediculul hepatic, vena portă se află posterior ductului hepatocoledoc şi arterei hepatice proprii, situată la stînga acestuia; cele trei elemente menţionate sînt cuprinse în marginea dreaptă a omentului mic. La acest nivel, între vena portă care are un traiect ascendent şi la dreapta şi ductul hepatocoledoc cu un traiect descendent şi la dreapta, se delimitează spaţiul sau triunghiul interportocoledocian, în aria căruia se află artera gastroduodenală.

Posterior venei porte se găseşte vena cavă inferioară, de care este separată prin orificiul epiploic (hiatusul lui Winslow). Poziţia venei porte faţă de cava inferioară poate fi diferită:
- în mod normal, vena portă este oblică faţă de cava inferioară dar, poate fi - cîteodată - paralelă cu aceasta, situaţie care uşurează manevrele chirurgicale în caz de anastomoză portocavă.

In trunchiul venei porte se varsă următoarele trei vene mai mici: - vena gastrică stîngă, - vena gastrică dreaptă sau pilorică şi venele cistice; de asemenei, tot în vena portă îşi deversă conţinutul şi alte colaterale ca: - venele coledociene, -

pancreaticoduodenale, venele ligamentului rotund al ficatului şi a ligamentului lui Arantius.

In hilul ficatului, vena portă se bifurcă într-o ramură dreaptă care se distribuie lobului drept şi cîteva ramuri care se îndreaptă spre lobul pătrat şi - într-o ramură stîngă destinată lobului stîng al ficatului, lobului pătrat şi lobului caudat.

Vena portă prezintă tipul de ramificaţie intrahepatică cel mai constant, urmat, în linii generale şi de celelalte formaţiuni, în special de căile biliare şi artera hepatică, împreună cu care alcătuiesc pediculii vasculobiliari; ultimele ramificaţii ale venei porte ajung în spaţiile interlobulare ale lui Kiernan, de unde pătrund în lobulii hepatici şi sfîrşesc în capilarele sinusoide.

2. Venele porte accesorii reprezintă ansamblul venelor prin care circulaţia venoasă a ficatului comunică cu venele regiunilor vecine; ele intră în constituţia plicilor peritoneale, care pornesc de la ficat spre peretele abdominal, diafragm, stomac şi veziculă biliară (fig.162)

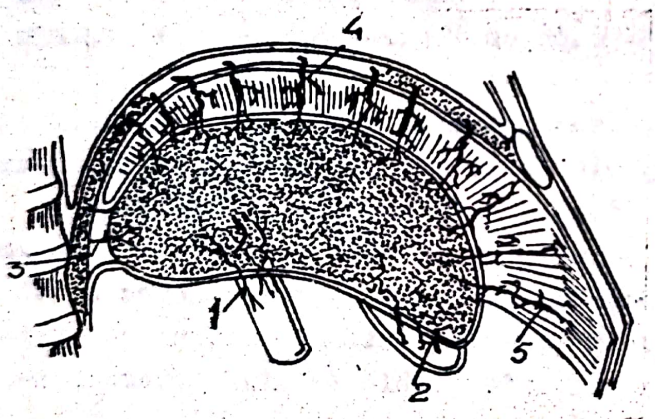

Fig.162 - Venele porte accesorii.
1= grupul venelor omentului mic,
2=grupul venelor veziculei biliare,
3=grupul venelor ligamentului coronar,
4=grupul venelor ligamentului falciform,
5=grupul venelor ligamentului rotund.

Clasic, se disting următoarele grupe de vene porte accesorii:

- grupul omentului mic, care face legătura dintre venele curburii mici ale stomacului cu hilul ficatului;
- grupul venelor veziculei biliare, care pătrund în ficat - prin fosета cistică;
- grupul diafragmatic, subdivizat în subgrupul ligamentului coronar şi subgrupul ligamentului falciform;
- grupul ligamentului rotund, care fac legătura cu venele paraombilicale;

- grupul vaselor nutritive ale venei porte, ale arterei hepatice şi ale canalelor biliare.

- Dintre venele porte accesorii, grupul ligamentului rotund este cel mai important, deoarece prin el se realizează largi anastomoze cu venele paraombilicale, în caz de ciroză hepatică.

Anastomozele portocave. Între sistemul venos port principal şi sistemele venelor cave superioară şi inferioară se realizează numeroase anastomoze:

a) La nivelul rectului: anastomoza dintre vena rectală (hemoroidală) superioară, confluent al venei mezenterice inferioare (ram al sistemului venos port) şi între vena rectală (hemoroidală) mijlocie şi inferioară, confluenţa venei iliace interne (ramuri ale sistemului venos cav inferior) (fig.163).

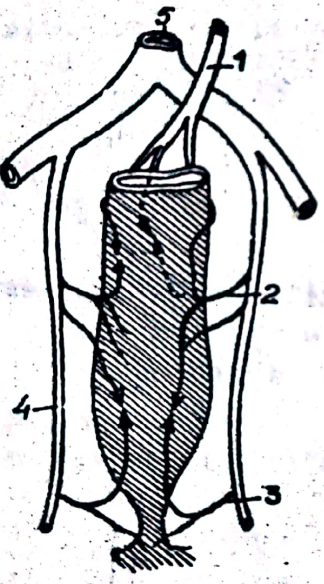

Fig.163 - Anastomoza portocavă inferioară.
1=vena rectală superioară,
2=venele rectale mijlocii,
3=venele rectale inferioare,
4=vena iliacă internă,
5=vena cavă inferioară.

b) La nivelul cardiei: anastomoza dintre vena gastrică stîngă (aparţinînd sistemului venos port) şi venele esofagiene tributare venelor azigos (ramuri ale sistemului cav superior) (fig.164).

c) La nivelul peretelui abdominal posterior prin sistemul anastomotic al lui Retzius, care face legătura dintre sistemul venos port principal cu sistemul venos cav inferior (fig. 164).

d) Anastomozele pertorenale realizate prin legătura

dintre venele mezenterice şi venele renale (fig.164).

e) Anastomozele splenorenale, mai rar întîlnite, realizează unirea ramurilor colaterale ale celor două vene.

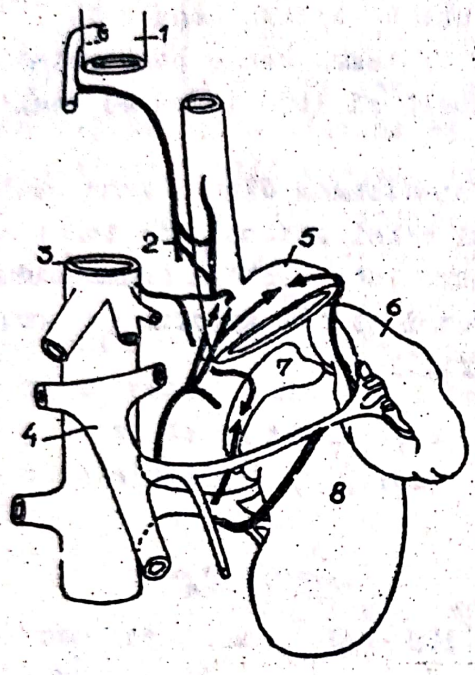

Fig.164 - Anastomozele portocave superioare şi inferioare.

1=vena cavă superioară,
2=vena azigos,
3=vena cavă inferioară,
4=vena portă,
5=stomacul,
6=splina,
7=glanda suprarenală stîngă,
8=rinichiul stîng.

Sistemul vascular nutritiv al ficatului este reprezentat de arterele hepatice, care provin din două surse: - artera gastrică stîngă şi - artera hepatică comună; uneori, poate să existe şi o arteră hepatică dreaptă, ram din artera mezenterică superioară, caz în care această arteră ajunge la ficat, trecînd posterior de vena portă (fig.165).

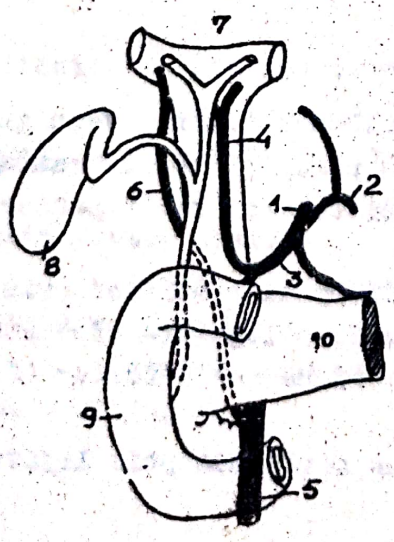

Fig.165 - Arterele hepatice.

1=trunchiul celiac,
2=artera gastrică stîngă cu artera hepatică stîngă,
3=artera hepatică comună,
4=artera hepatică proprie,
5=artera mezenterică superioară,
6=artera hepatică dreaptă,
7=vena portă,
8=vezicula biliară,
9=duodenul,
10=pancreasul.

Artera hepatică comună (A.hepatica communis) este ram din trunchiul celiac; de la origine, prezintă un traiect orizontal, de la stînga la dreapta pe o lungime de 3 cm, după care se îndreaptă spre marginea inferioară a vestibulului bursei omentale, ridică peritoneul parietal posterior şi alcătuieşte coasa arterei hepatice.

La origine, artera hepatică comună se sprijină pe pilierul drept al diafragmului, situîndu-se în spaţiul interaorticocav; anterior de arteră, se găseşte omentul mic; la dreapta, se află prima porţiune a duodenului, iar superior de aceasta proemină lobul caudat al lui Spiegel, inferior de artera hepatică comună se găseşte marginea superioară a pancreasului, cu care delimitează triunghiul hepatogastroduodenopancreatic, cu baza la dreapta, reprezentată de artera gastroduodenală (fig.166).

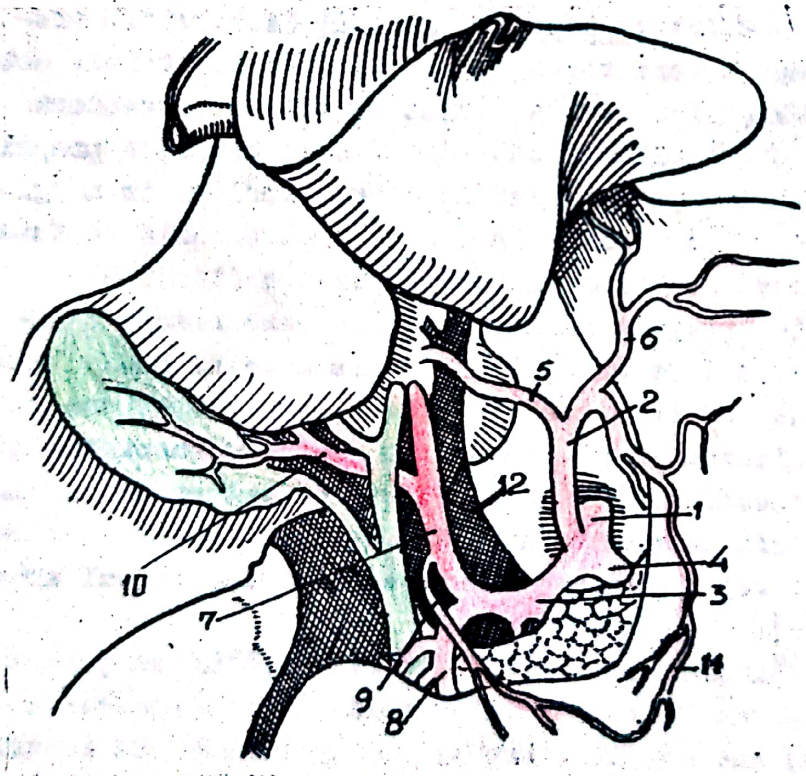

Fig.166 - Vascularizaţia nutritivă a ficatului.
1=tr.celiac,
2=A.gastrică stg.,
3=A.hepatică,
4=A.splenică,
5=A.hepatică stg.,
6=A.cardiotuberozitară anterioară,
7=A.hepatică proprie,
8=A.gastroduodenală,
9=A.gastrică dr.,
10=A.cistică,
11=cercul arterial al curburii mici,
12=vena portă.

In traiectul său, artera hepatică comună dă ramuri colaterale pentru: nodulii limfatici şi omentul mic, pancreas (uneori artera pancreatica magna), ramuri duodenale superioare şi se termină bifurcîndu-se în artera gastroduodenală şi artera hepatică proprie.

- Artera gastroduodenală (A.gastroduodenalis) se desprinde din artera hepatică comună, la nivelul unde aceasta se continuă cu artera hepatică proprie, pe faţa anterioară a venei porte, la 1 cm deasupra pancreasului. Artera parcurge spaţiul interpertecoledocian, pe un plan anterior ductului coledoc, nivel la care dă un ram colateral, denumit în anatomia clasică, artera pancreaticoduodenală dreaptă şi superioară; trece apoi îndărătul primei parţiuni a duodenului, unde face delimitarea segmentului său mobil (stîng) de segmentul fix (drept).

La marginea inferioară a primei parţiuni a duodenului, artera gastroduodenală se termină bifurcîndu-se în artera gastroepiploică dreaptă şi artera pancreaticoduodenală superioară, care este cunoscută în anatomia clasică sub numele de arteră pancreatică duodenală dreaptă inferioară.

- Artera hepatică proprie (A.hepatica propria) transportă sîngele care serveşte la nutriţia ficatului; este continuarea arterei hepatice comune, avînd un traiect ascendent lung de 1,5-2 cm, pînă la hilul ficatului; artera hepatică proprie face parte din elementele pedicululuui hepatic, cuprins în marginea dreaptă a omentului mic, nivel la care artera se află pe faţa ventrală a vensi porte, la stînga ductului coledoc (fig.166).

Artera hepatică proprie furnizează numeroase ramuri colaterale pentru: căile biliare şi vena portă (la nivelul pedicululuui hepatic) precum şi un ram colateral impertant, denumit artera gastrică dreaptă sau pilerică, care coboară în grosimea omentului mic, împreună cu vena respectivă, ajunge la parţiunea orizontală a curburii mici gastrice, unde se anastomozează - cel mai adesea - cu ramul posterior al arterei gastrice stîngi, constituind cercul arterial al curburii mici.

Artera hepatică proprie asigură 20% din debitul sanguin hepatic aferent şi prezintă cele mai multe variaţii, în traiectul său extrahepatic; ajunsă în hilul hepatic ea se bifurcă în ramurile sale terminale:

- Ramura dreaptă (ramus dexter) încrucişează - de obicei - faţa posterioară a ductului hepatic comun, anterior de ramura dreaptă a venei porte, parcurge aria triunghiului hepatocistichepatic (delimitat de faţa viscerală a ficatului,

ductul cistic şi ductul hepatic), nivel la care furnizează artera cistică. Ramul drept terminal al arterei hepatice proprii vascularizează lobul drept al ficatului, precum şi o parte din lobul pătrat.

- Artera cistică (A.cystica) prezintă numeroase variante, atît în ce priveşte originea, cît şi poziţia sa faţă de elementele pedicululuí hepatic; ea este ramul colateral fie al arterei hepatice proprii sau al ramului terminal drept al acesteia. De la origine, artera cistică trece posterior de ductul hepatic comun, uneori anterior de el, ajunge în aria triunghiului hepatocistichepatic, se îndreaptă spre bazinetul lui Broca şi se termină, divizîndu-se în două ramuri terminale: - superioară (stîngă) şi - inferioară (dreaptă), care merg pe feţele laterale ale veziculei biliare şi se distribuie pereţilor ei (fig.167).

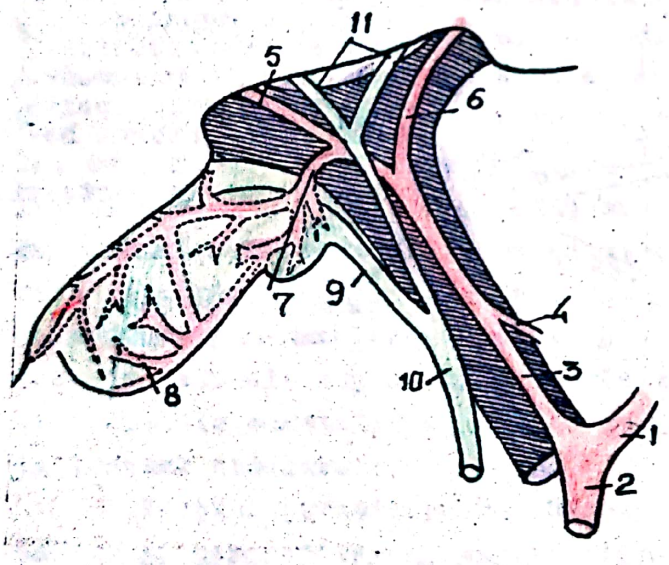

Fig.157 - Artera cistică.
1=A.hepatică comună,
2=A.gastroduodenală,
3=A.hepatică proprie,
4=A.gastrică dreaptă,
5=ram drept terminal,
6=ram stîng terminal,
7=A.cistică,
8=vezicula biliară,
9=ductul cistic,
10=ductul coledoc,
11=ductele hepatice.

- Ramura stîngă (ramus sinister) terminală a arterei hepatice proprii este mai mică decît ramura dreaptă; pătrunde în hil, unde are raporturi cu ramura stîngă a venei porte şi cu ductul hepatic stîng; vascularizează lobul stîng al ficatului şi o parte din lobul pătrat şi caudat.

Ramurile terminale ale arterei hepatice proprii urmează traiectul ramificaţiilor venei porte şi se termină în spaţiile perilobulare; ultimile ramificaţii ale sale pot fi grupate în

două categorii de plexuri arteriale:

- Plexul general arterial se găseşte la nivelul spaţiilor portale, unde asigură irigarea structurilor de la acest nivel, cu excepţia ramurilor iniţiale ale căilor biliare.

- Plexul peribiliar se compune dintr-o reţea situată în jurul căilor biliare, capilare care joacă un rol important în secreţia, absorbţia, concentraţia bilei şi în regenerarea parenchimului hepatic. Ramificaţiile acestui plex se unesc cu ramificaţiile venei porte, constituind aşanumitele „rădăcini interne ale venei porte" (fig.168).

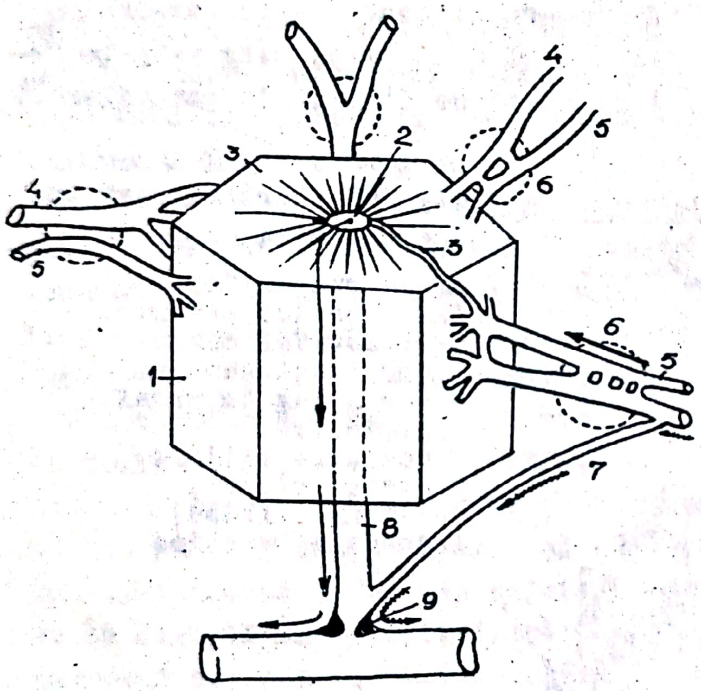

Fig.168 - Vascularizaţia lobulului hepatic.

1=lobulul hepatic,
2=vena centrolobulară,
3=capilarele sinusoide,
4=ramurile venei porte,
5=ramurile arterei hepatice,
6=anastomozele portarteriale,
7=anastomoze portahepatice,
8=venă sublobulară,
9=sfincter postlobular,

Modul de terminare şi de funcţionare al ramificaţiilor pedicululuí aferent hepatic este dublu, în funcţie de stările fiziologice:

- In timpul repausului digestiv, sîngele soseşte lobulii hepatici, trecînd fie în venele perilobulare sau în anastomozele dintre ultimile ramificaţii ale venei porte şi ale arterei hepatice; în final acest sînge va ajunge, prin joncţiunea portahepatică în pedicului eferent.

- După absorbţia intestinală, sîngele din ramificaţiile venei porte şi ale arterei hepatice pătrunde în lobulul he-

patic prin capilare, care se continuă cu capilarele sinusoide; se realizează astfel o zonă lobulară periferică, bine irigată şi oxigenată, în comparaţie cu zona mijlocie şi centrală, mai puţin oxigenată.

Diferenţa mare de presiune dintre fluxul arterial (120 mm Hg) şi fluxul portal (9 mm Hg), a impus problema modului în care fluxul portal este capabil să traverseze ficatul, organ cuprins într-o capsulă fibroasă inextensibilă, supus unei presiuni crescute arteriale. Această problemă este rezolvată de existenţa sfincterelor capilare „la intrare şi la ieşire", care fac ca cele două fluxuri sanguine să fie intermitente; în plus, sfincterele capilare ajută la dezarea presiunii sanguine din interiorul lobulului cît şi la împingerea sîngelui din sistemul aferent în cel eferent.

Capilarele sinusoide intralobulare au o dispoziţie radiară, de la periferia spre centrul lobulului, de la vasele sanguine extralobulare spre vena centrolobulară. Structura morfofuncţională a acestor capilare este deosebită de cea a vaselor similare din restul organismului; capilarele sînt situate între cordoanele hepatice, de care sînt separate printr-un spaţiu îngust, numit spaţiul lui Disse; capilarele sinusoide au un calibru mare, de 9 pînă la 30 microni, un traiect sinuos şi un perete format din celule endoteliale separate între ele prin spaţii sau orificii, care uşurează comunicarea dintre sînge, spaţiu Disse şi hepatocit. Din loc în loc, în peretele capilarului se găsesc celulele lui Kupffer, printre celulele endoteliale, celule cu mulţi globulos, care proemină în lumenul capilarului.

Spaţiul perisinusoidal Disse, aflat între sinusoidele hepatice şi hepatocite, a fost confirmat şi de examenul electronomicroscopic; are grosimi variabile, în funcţie de variaţiile fiziologice, de starea funcţională a hepatocitului şi de starea hemodinamică a sistemului portal, considerîndu-se că dimensiunile hepaticitelor condiţionează grosimea spaţiului perisinusoidal. Acest spaţiu se întinde pe toată lungimea sinusoidului hepatic şi este ocupat de numeroase expansiuni citoplasmatice ale celulelor endoteliale, ale hepatocitelor şi de plasma sanguină, precum şi de mucoproteine şi lipoproteine. Expansiunile citoplasmatice de la acest nivel formează un rol de burete, care măreşte considerabil

suprafaţa de schimb dintre sinusoide şi hepatocite, explicîndu-se astfel rapiditatea schimburilor dintre celulele hepatice şi plasma sanguină. Activitatea sinusoidelor hepatice este intermitentă, grupurile de sinusoide lucrează asincron; activitatea circulatoare este simultană în sectoarele cîmpurilor adiacente vasului axial activ. Aproape 25% din sinusoidele hepatice se găsesc în activitate, în timp ce restul capilarelor se odihnesc sau depozitează sîngele; privit astfel, ficatul este un „vene sector" şi un donator de sînge pentru sistemul circulator al inimii drepte.

II. Sistemul vascular eferent amestecul de sînge portal şi arterial din sinusoidele hepatice este drenat de venele centrolobulare în venele sublobulare (colectoare), care se unesc în vene din ce în ce mai mari, constituind:

Venele hepatice (Vv.hepaticae) sau suprahepatice care transportă sîngele din capilarele sinusoide hepatice în vena cavă inferioară. Aceste vene hepatice prezintă anumite particularităţi, care le diferenţiază de ramificaţiile venei porte: nu se anastomozează între ele, nu au valvule, nu sînt învelite de tecile glisoniene, prezintă o tunică musculară cu sfincter la vărsarea lor în vena cavă inferioară, sînt plasate superior şi posterior, au o direcţie sagitală, anteroposterioară, fiind dispuse sub formă de evantai, cu vîrful îndreptat posterior - spre vena cavă inferioară (Fig.169)



Fig.169 - Venele hepatice.
1=ficatul,
2=veziculă biliară,
3=ligamentul retund,
4=vena cavă inferioară,
5=vena portă,
6=vena hepatică dreaptă,
7=vena hepatică stîngă.

Venele hepatice, după situaţie şi calibru, se clasifică în două mari grupuri:

- Grupul inferior, alcătuit din 10-20 vene mici, care se deschid pe peretele anterior al venei cave inferioare; aceste vene colectează sîngele, în special de la lobul caudat al lui Spiegel.

- Grupul superior este reprezentat de două sau trei vene mari: dreaptă, mijlocie şi stîngă (fig.169):

- Vena hepatică dreaptă drenează sîngele părţii posterioare şi laterale a lobului drept hepatic.

- Vena hepatică mijlocie primeşte afluenţi din parţiunea mijlocie a ficatului; de cele mai multe ori ea confluează cu vena hepatică stîngă şi se varsă printr-un orificiu comun în vena cavă inferioară.

- Vena hepatică stîngă drenează lobul stîng - clasic - al ficatului.

Vasele limfatice ale ficatului se împart, după situaţia lor, în limfatice superficiale şi profunde:

- Reţeaua limfatică superficială este bine dezvoltată; ea se găseşte sub foiţa seroasă, de unde vasele limfatice constituiesc mai multe grupe (fig.170):

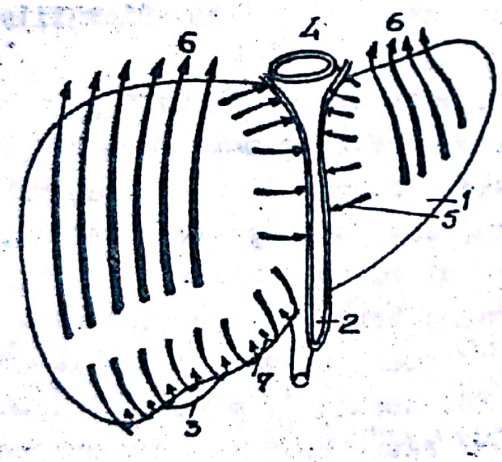

Fig.170 - Reţeaua limfatică superficială.

1=ficatul,
2=ligamentul falciform,
3=vezicula biliară,
4=vena cavă inferioară,
5=limfaticele ligamentului falciform,
6=limfaticele ligamentului coronar,
7=limfaticele feţei viscerale.

- Un grup de vase limfatice superficiale trece prin ligamentul falciform, străbate diafragmul, se conectează cu nodulii limfatici toracici interni, de unde limfa ajunge în ductul toracic.

- Un alt grup traversează ligamentul coronar şi diafragmul şi ajunge la nodulii supradiafragmatici, din jurul venei cave inferioare.

- Un grup de vase limfatice superficiale, aflat pe faţa viscerală a ficatului, se termină în nodulii limfatici, plasaţi de-a lungul pedicului hepatic (fig.171).

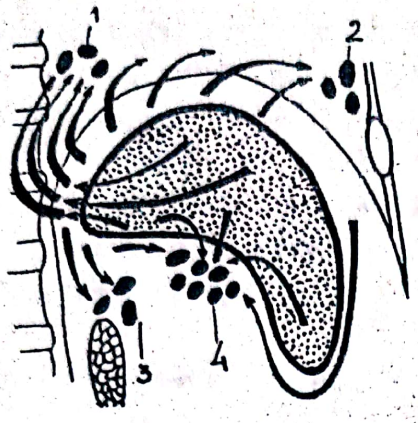

Fig.171 - Limfaticele feţei diafragmatice şi viscerale a ficatului.
1=limfaticele ligamentului coronar,
2=limfaticele ligamentului falciform,
3=limfaticele descendente,
4=limfaticele pedicululuí hepatic.

- Reţeaua limfatică profundă porneşte din spaţiile perisinusoidale ale lui Diessé şi din spaţiile limfatice portale ale lui Mall. De aici, vasele limfatice înconjură ramificaţiile venei porte, arterei hepatice şi venelor hepatice, de unde limfa se îndreaptă spre două grupe:

- Un grup ascendent care urmează ramificaţiile venelor hepatice.

- Un grup descendent care drenează limfa pe ramificaţiile triadei portale; de aici limfa este drenată spre nodulii limfatici, aflaţi în pedicului hepatic, grupaţi în două lanţuri:
- lanţul vertical colecistecoledocian, situat în partea dreaptă, alcătuit din nodului limfatic al colului vezicei biliare, nodului orificiului epiploic şi nodului duodenopancreatic superior şi - lanţul vertical al arterei hepatice, situat cel mai adesea la stînga arterei respective, alcătuit din 1-2 noduli. Din nodulii limfatici menţionaţi, pornesc vase eferente către nodulii retroduodenopancreatici.

Inervaţia ficatului

Filetele nervoase ale ficatului sînt vegetative; fibrele ortosimpatice provin din nodulii paravertebrali T_7-T_{10}, sub formă de nervii splanhnici, ajung la nodulii semilunari ai plexului celiac; fibrele parasimpatice provin din nervii vagi - drept şi sting.

Topografic, filetele nervoase ale ficatului se plasează şi se organizează în jurul celor doi pedicului hepatici:

- La nivelul pedicululuí aferent, filetele nervoase provenite din plexul celiac se amestecă cu fibrele vagale şi alcătuiesc plexul nervos hepatic, care înconjură artera hepatică ca un manşon, de unde pornesc ramuri nervoase în jurul canalelor biliare şi a ramurilor colaterale şi terminale ale arterei hepatice. Aceste filete nervoase însoţesc vasele şi canalele biliare pînă la ramificaţiile lor, cele mai fine, de unde pornesc filete nervoase, destinate elementelor structurale ale spaţiilor portale şi parenchimului hepatic. Din fibrele plexului nervos hepatic se diferenţiază două categorii de filete (fig.172).

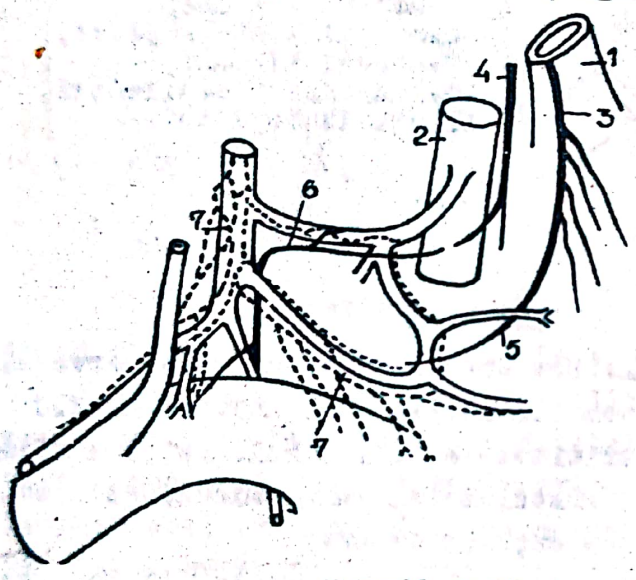

Fig.172 - Fibrele nervoase ale pedicululuí aferent.

1=esofagul abdominal,
2=aorta abdominală,
3=nervul vag stîng,
4=nervul vag drept,
5=nervul principal al curburii mici,
6=nervul gastrohepatic,
7=ramuri nervoase arteriale.

- Nervii gastrohepatici (Latarjet şi Bonnet) provin predominant din vagul stîng; ei se situează în perţiumea condensată a omentului mic, urmează traiectul arterei hepatice stîngi şi ajung la căile biliare extrahepatice accesorii pe faţa lor anterioară, cît şi la curbura gastrică mică (fig.173).

- Nervii hepatici alcătuiesc în jurul arterei hepatice proprii, două plexuri - anterior şi posterior, în componenţa cărora intră fibre sosite de la plexul celiac şi de la nervii vagi.

Din plexurile hepatice pornesc filete nervoase, în jurul ramurilor colaterale ale vaselor hepatice, sub formă de plexuri secundare. Filetele nervoase au rol în secreţia biliară (parasimpaticul este stimulator, pe cînd ortosimpaticul este inhibitor, prin acţiune celulară directă cît şi efect vasomotor.

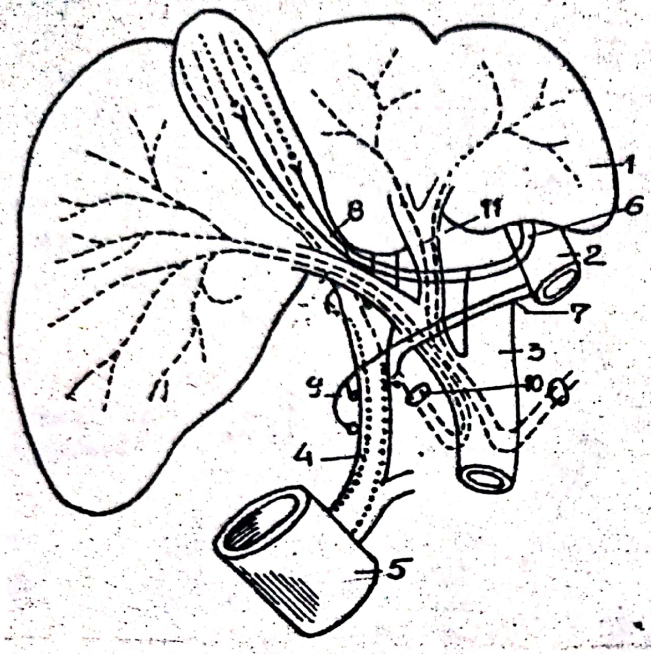

Fig.173 - Nervii hepatici.
1=ficatul,
2=esofagul abdominal,
3=aorta abdominală,
4=ductul coledoc,
5=duodenul,
6=nervul vag stâng,
7=nervul vag drept,
8=nervul gastrohepatic,
9=nervii biliari,
10=ganglionii semilunari,
11=nervii hepatici.

Motricitatea căilor biliare este reglată pe cale nervoasă şi umorală; sub acţiunea sistemului nerveos vegetativ se produc modificări de tonus şi de motricitate a căilor biliare şi a sfincterelor: vagul creşte tonusul musculaturii parietale şi relaxează sfincterele, ortosimpaticul are acţiune inversă.

- <u>La nivelul pedicululuí eferent</u> se află filete vegetative provenite din nervul frenic drept; prezenţa acestor filete explică sindromul dureros de la nivelul umărului drept, în caz de afecţiuni hepatice, dar mai ales biliare.

<u>Organizarea ficatului</u>

Ficatul, fiind considerat ca o glandă anexă a tubului digestiv, a fost împărţit în lobi şi lobuli, însă necesităţile chirurgiei hepatice dictate de prezenţa tumorilor, a chisturilor, traumatismelor şi abceselor, au impus reconsiderarea organizării clasice a ficatului, fundamentându-se ca şi pentru alte organe, o teorie segmentară, care se efectuează în două modalităţi: orizontală şi verticală.

- <u>Segmentarea orizontală</u> este condiţionată de distribuţia triadei portale; ea a fost imaginată de mai mulţi autori, care s-au bazat pe distribuţia pedunculilor portobiliari. Ficatul este

astfel împărţit în două jumătăţi asimetrice, dreaptă şi stîngă, separate printr-o linie, ce corespunde axului ficatului, linie care trece - posterior la stînga venei cave inferioare, iar - anterior prin mijlocul fosetei veziculei biliare (linia cavocistică) (fig.174).

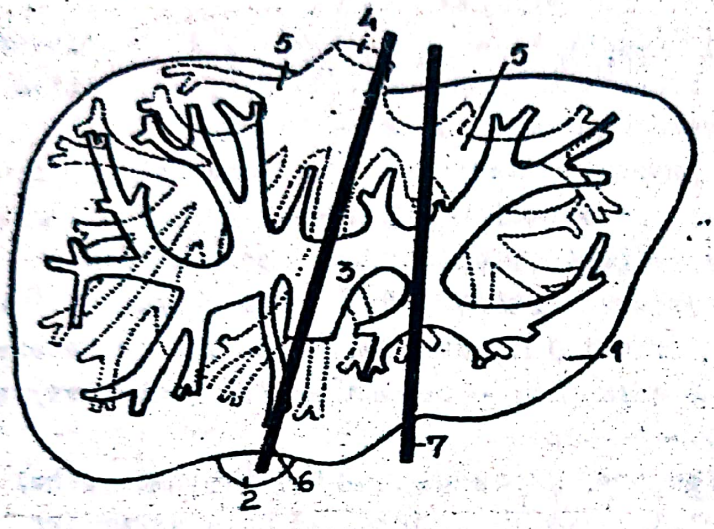

Fig.174 - Scizura principală şi stîngă a ficatului.

1=ficatul,
2=vezicula biliară,
3=vena portă,
4=vena cavă inferioară,
5=venele hepatice,
6=scizura principală,
7=scizura stîngă.

Scizura principală este trasată prin axul ficatului (linia cavocistică); ea începe pe faţa diafragmatică a ficatului, străbate patul veziculei biliare, locul de bifurcaţie al venei porte în hil, trece prin lobul caudat şi se termină pe versantul stîng al venei cave inferioare. Direcţia sa este oblică de la stînga la dreapta şi formează cu planul orizontal un unghi de 75^{0}, care priveşte la stînge. Scizura principală împarte ficatul într-o jumătate dreaptă şi alta stîngă, care sînt împărţite, la rîndul lor, în cîte două teritorii de către alte două scizuri, rezultînd în total patru sectoare (fig.175).

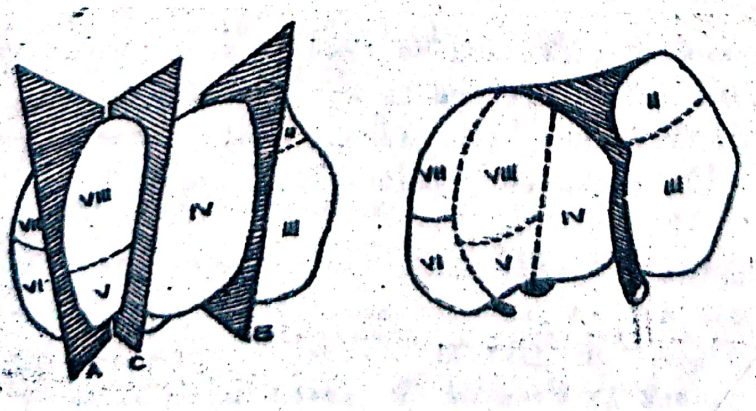

Fig.175 - Scizura principală şi accesorii ale ficatului.
A=scizura dreaptă,
B=scizura stîngă,
C=scizura principală.
I-VIII = segmentele ficatului.

Scizura stîngă sau incidentală este dispusă într-un plan oblic, orientat craniocaudal şi de la stînga la dreapta, sub un unghi de 45°; scizura stîngă trece prin şanţul ligamentului rotund şi a ligamentului venos al lui Arantius, împărţind jumătatea stîngă a ficatului în două sectoare.

Scizura dreaptă este orientată oblic, craniocaudal şi de la dreapta la stînga, sub un unghi de 50°, delimitînd în jumătatea dreaptă a ficatului alte două sectoare.

Fiecare din cele patru teriterii sau sectoare este împărţit în cîte două segmente; segmentul hepatic este unitatea morfofuncţională deservită de un pedicul glissonian vasculobiliar.

- Sectorul lateral stîng este reprezentat de lobul stîng - clasic - al ficatului, cuprinzînd partea sa laterală stîngă, alcătuit din două segmente: - segmentul III (anterior) şi segmentul II (posterior).

- Sectorul paramedian stîng cuprinde lobul pătrat şi lobul caudat al lui Spiegel; prezintă două segmente: - segmentul IV (anterior) şi - segmentul I (posterior).

- Sectorul paramedian drept şi superior este reprezentat de faţa superioară a jumătăţii drepte a ficatului, mai precis de porţiunea cuprinsă între scizura principală şi scizura dreaptă; este divizat în două segmente: - segmentul V (anterior) şi segmentul VIII (posterior).

- Sectorul lateral drept şi inferior cuprinde extremitatea dreaptă a ficatului, o bandă îngustă de pe faţa superioară şi toată faţa viscerală a ficatului drept, fiind împărţit, tot în două segmente: - segmentul VI (anterior) şi segmentul VII (posterior).

Numerotarea segmentelor ficatului se face în modul următor:

- Pe faţa viscerală a ficatului se începe cu cifra I, la nivelul lobului caudat şi se merge, apoi, invers acelor ceasornicului pînă la segmentul VII, deoarece segmentul VIII nu apare pe faţa viscerală.

- Pe faţa diafragmatică a ficatului, numerotarea începe la stînga ligamentului falciform, în partea posterioară, cu segmentul II, se continuă orar, în jurul marginilor ficatului, pînă la segmentul VIII, care este plasat la dreapta şi posterior de ligamentul falciform; pe faţa diafragmatică nu apare segmentul I.

- Segmentarea verticală a ficatului este asigurată de scizurile care trec prin venele hepatice. Se descriu astfel două scizuri (suprahepatică dreaptă şi stîngă) şi trei secteare (suprahepatic stîng, suprahepatic median şi suprahepatic drept (fig.176).

Segmentarea verticală (suprahepatică)

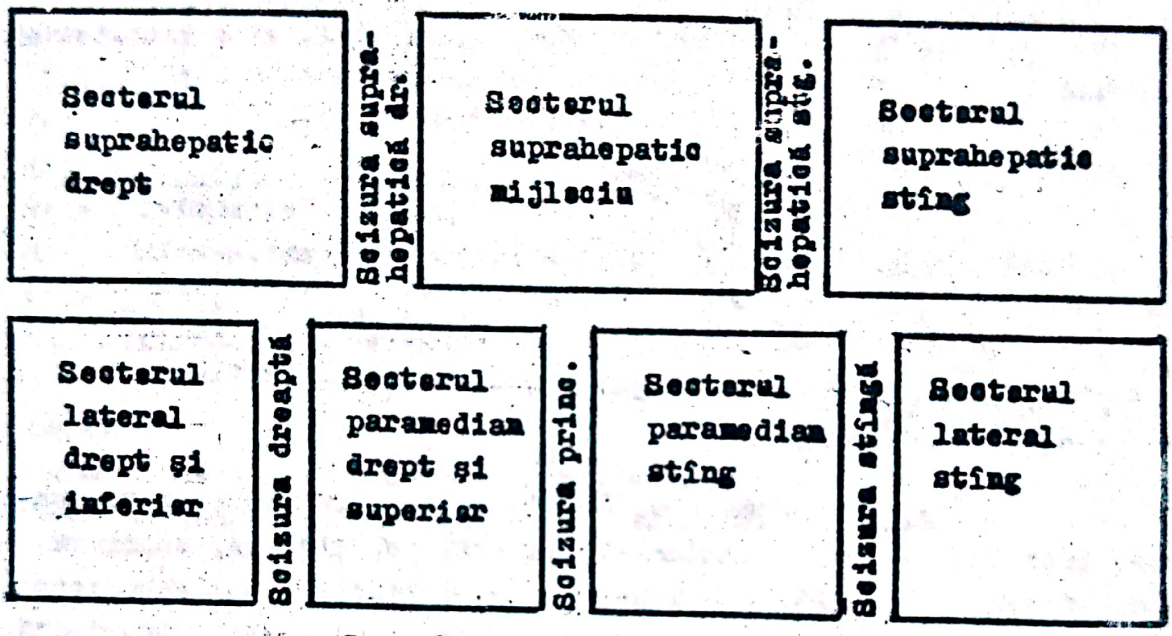

Segmentarea orizontală (portală)

Fig.176 - Segmentarea verticală şi orizontală.

Din figurile 169, 174,şi 176 se poate constata că venele hepatice se află situate între sectoarele vasculobiliare ale ficatului. A doua constatare, uşor de realizat, este traiectul diferit al ramificaţiei pedicululuui hepatic aferent şi a celui eferent: pedicului aferent se ramifică pe faţa viscerală, prezentînd o direcţie transversală, după care devine anterepesterioară, la nivelul segmenteler, pe cînd pedicului hepatic eferent are un caracter convergent,anterepesterior, încrucişîndu-se cu ramificaţiile segmentare ale pedicului inferior sub forma degetelor mîinilor încrucişate.

Toate aceste date şi precizări sînt necesare în vederea efectuării rezecţiilor parţiale reglate ale ficatului, denumite hepatectomii segmentare.

PANCREASUL
(Pancreas)

Este o glandă mixtă exo- şi endocrină, care participă, prin secreţiile sale, atît în digestie cît şi în metabolismul glucidelor.

Anatomie generală

Generalităţi. Pancreasul este o glandă alungită transversal, căruia i se disting - morfologic - patru porţiuni (fig.177):

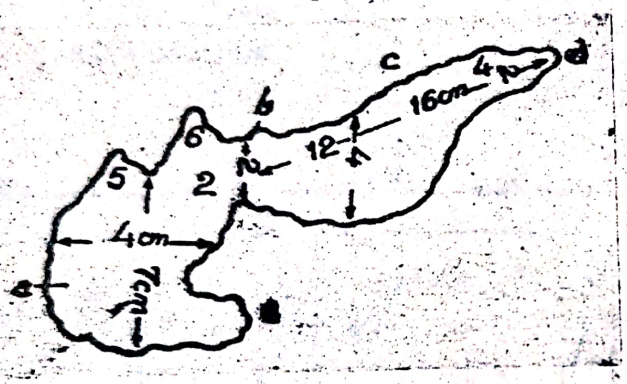

Fig.177 - Porţiunile pancreasului.
a=capul pancreasului,
b=gîtul pancreasului,
c=corpul pancreasului,
d=coada pancreasului,
e=procesul uncinat.

Capul pancreasului (caput pancreatis) este extremitatea dreaptă, cea mai voluminoasă, relativ patrulateră, cuprinsă în potcoava duodenală; prezintă două prelungiri: - una superioară, denumită tuberculul omental (tuber omentale) şi - alta inferioară, cunoscută sub numele de procesul uncinat (processus uncinatus) sau pancreasul mic al lui Winslow, constant, bine conturat, dezvoltat în partea inferioară şi stîngă a capului pancreasului, care se răsuceşte înapoiatul vaselor mezenterice superioare, cărora le formează un pat, la ieşirea acestora de sub pancreas.

Gîtul pancreasului (collum pancreatis) este o porţiune îngustată, care face legătura între capul şi corpul pancreasului; este delimitat - superior - de şanţul duodenal şi - inferior - de şanţul mezenteric.

Corpul pancreasului (corpus pancreatis) este porţiunea cea mai lungă; are formă de prismă triunghiulară şi înconjură - în concavitatea sa posterioară - flancul stîng al coloanei vertebrale.

Coada pancreasului (cauda pancreatis) prelungeşte corpul pancreasului superior şi spre stînga, în grosimea epiplonului pancreaticosplenic, pînă la hilul splinei.

Împărţirea veche - morfologică - a pancreasului în patru porţiuni, tinde să fie înlocuită cu alta simplistă, în două segmente, unite între ele prin gîtul pancreasului: - segmentul cefalic şi - corpero-caudal, împărţire care îşi are justificări embriologice, anatomice, patologice, dar mai ales terapeutice chirurgicale.

Date filogenetice. Pancreasul apare - în filogenie - ca o glandă anexă a porţiunii terminale a intestinului anterior; iniţial, duodenul dă naştere la o glandă compusă, denumită hepatopancreasul, cu rol digestiv preponderent. Ulterior, o dată cu creşterea intensităţii metabolismului general, hepatopancreasul se diferenţiază şi se separă în două glande: - ficatul şi pancreasul, ultimei glande rămînîndu-i ca funcţie principală exocrină, prin secreţia sucului pancreatic şi - secundar - funcţia endocrină, manifestată numai în metabolismul glucidelor.

Date ontogenetice. Dezvoltarea pancreasului este strîns legată de cea a duodenului şi a ficatului. Pancreasul apare sub forma a doi muguri, proveniţi din ansa duodenală: - unul ventral, comun cu mugurele hepatobiliar şi altul dorsal (fig.178).

Fig.178 - Dezvoltarea pancreasului.
1=ansa duodenală,
2=mugurele hepatobiliar,
3=mugurele pancreatic ventral,
4=mugurele pancreatic dorsal.

Mugurele ventral este concentrat în jurul ductului pancreatic al lui Wirsung; el are canalicule intime şi se dezvoltă împreună cu ductul coledoc, la început în mezoduodenul ventral, după care, o dată cu răsturnarea şi rotaţia ansei duodenale, evoluează posterior şi se uneşte cu al doilea mugure pancreatic. Mugurele pancreatic dorsal este concentrat în jurul ductului lui Santorini, care este captat apoi de ductul lui Wirsung.

Evoluţia filo- şi ontogenetică a pancreasului explică anomaliile care pot să apară la acest organ, dintre care două sînt mai importante: - pancreasul divizat (caracterizat prin separarea

elementelor derivate din mugurele pancreatic ventral şi cel dorsal şi - pancreasul inelar care înconjură partea descendentă a duodenului, atît pe faţa sa ventrală cît şi pe cea dorsală, putînd duce chiar la ocluzia acestui segment. De remarcat faptul că se descriu şi diverse forme de pancreasuri accesorii sau supranumerare, plasate fie în grosimea mezourilor gastrice, intestinale sau chiar în mucoasa stomacului şi a duodenului.

Anatomie descriptivă

Situaţie. Pancreasul este un organ profund, retroperitoneal, plasat transversal la nivelul peretelui abdominal posterior, cu capul orientat spre dreapta, în potcoava duodenală şi cu coada în direcţia splinei.

a. Loja pancreatică este spaţiul ocupat de pancreas, care corespunde, în parte, epigastrului şi hipocondrului stîng, cu următoarele limite (fig.179):

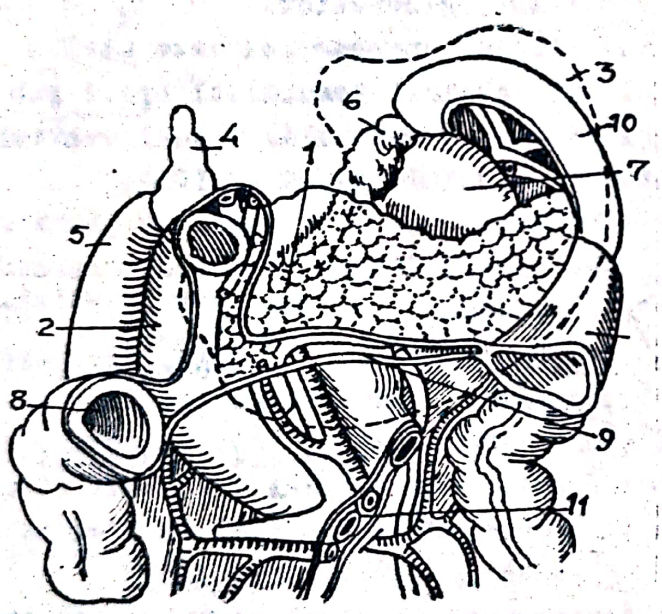

Fig.179 - Loja pancreatică.
1=pancreasul,
2=duodenul,
3=stomacul,
4=suprarenala dreaptă,
5=rinichiul drept,
6=suprarenala stîngă,
7=rinichiul stîng,
8=colonul transvers (secţionat),
9=rădăcina mezocolonului transvers,
10=splina,
11=mezenterul cu vasele mezenterice superioare.

- Superior, un plan orizontal dus prin extremităţile anterioare ale coastelor a VIII-a;

- Inferior, un plan care trece la 2 cm deasupra ombilicului;

- La dreapta, un plan vertical trasat la 4 cm de linia mediană;

- La stînga, un plan tot vertical la 2 cm de linia medioclaviculară stîngă.

b. Scheletotopie, capul pancreasului corespunde corpului cele de-a două şi a treia vertebră lombară.

Formă. Pancreasul a fost comparat cu un ciocan cu mîner, cu un cîrlig, un echer de zidar, o limbă de cîine, cu litera J culcată, sau ca un aluat care se mulează pe ruloul gospodinei. Oricare ar fi comparaţia, trebuie de menţionat faptul că pancreasul are o formă proprie, specifică lui, alungită transversal, cu extremitatea dreaptă mult mai voluminoasă decît cea stîngă; este turtită anteroposterior şi prezintă o curbură cu concavitatea posterioară, care îmbrăţişează lordoza coloanei vertebrale lombare.

Dimensiuni. Pancreasul are o lungime de 15-20 cm, o înălţime de 4-5 cm şi o grosime de 2-3 cm; este mai dezvoltat la bărbat decît la femeie şi prezintă dimensiunile cele mai mari în jurul vîrstei de 40 de ani; la persoanele în vîrstă, se instalează o involuţie a glandei. Greutatea medie a pancreasului este de 70 g la bărbat şi 60 g la femeie.

Culoarea pancreasului este variabilă: - la cadavru este galben cenuşie, iar - la omul viu, în perioada de repaus digestiv, culoarea este alb-rozie şi devine roz intens, în timpul digestiei.

Consistenţa pancreasului este mai scăzută decît a ficatului şi prezintă un aspect exterior lobulat, asemănător cu al unei glande salivare, motiv pentru care mai este denumit şi „glanda salivară abdominală".

Mijloacele de fixare. Pancreasul este un organ parietalizat, fixat prin multiple elemente, reprezentate de (fig.180):

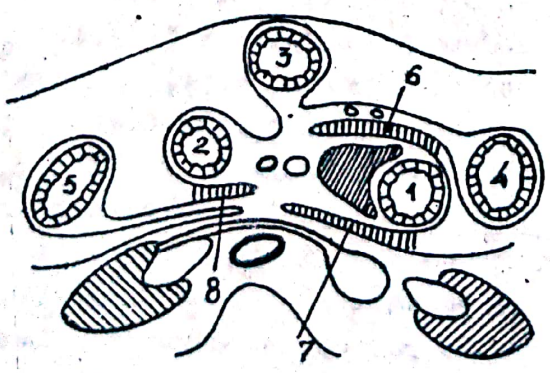

Fig.180 - Mijloacele de fixare ale pancreasului.

1=porţiunea descendentă a duodenului,
2=porţiunea ascendentă a duodenului,
3=ansă jejunală,
4=colonul ascendent,
5=colonul descendent,
6=fascia preduodenopancreatică submezocolică a lui Fredet,
7=fascia retroduodenopancreatică dreaptă al lui Treitz,
8=fascia retroduodenopancreatică stîngă a lui Treitz.

- Potcoava duodenală, dispusă ca un semicerc, în care se varsă ductul pancreatic principal şi accesor.

- Vasele sanguine care aparţin atît trunchiului celiac cît şi arterei mezenterice superioare, care ancorează pancreasul şi îl menţin în poziţia sa.

- Fasciile de acolare fixează pancreasul la peretele abdominal posterior: - fascia retroduodenopancreatică dreaptă şi stîngă, cît şi - fasciile preduodenopancreatice supra- şi submezocolică, fascii care se află la nivelul capului pancreasului; - fascia retromezogastrică a lui Toldt fixează corpul pancreasului.

- Peritoneul parietal posterior fixează pancreasul, acoperind o parte din faţa sa anterioară; tot la acest nivel, se află şi mezocolonul transvers, care îndeliplineşte aceeaşi funcţie.

Configuraţie exterioară şi raporturi

Capul pancreasului, cuprins în potcoava duodenală prezintă două feţe şi trei margini:

- Faţa anterioară este încrucişată oblic de rădăcina mezocolonului transvers, care o împarte într-un segment supramezocolic şi submezocolic; are raporturi cu artera pancreatico-duodenală dreaptă superioară, artera gastroepiploică dreaptă, artera colică dreaptă superioară, cît şi cu cele două fascii de acolare preduodenopancreatice supra- şi submezocolice ale lui Fredet (fig.179).

- Faţa posterioară are raporturi intime cu trei planuri anatomice: - arterial, reprezentat de arcadele duodenopancreatice, - ductal, alcătuit din ductul coledoc şi ductele pancreatice şi - venos, reprezentat de vena portă; urmează apoi fascia retroduodenopancreatică dreaptă a lui Treitz şi - mai posterior organele de la nivelul peretelui abdominal posterior (fig.181). Îndărătul fascie retroduodenopancreatice drepte, capul pancreasului are raport cu vena cavă inferioară, vasele renale drepte, pilierii diafragmului şi corpii vertebrelor lombare II şi III.

- Marginea superioară a capului pancreasului are raporturi cu porţiunea superioară a duodenului; ea trimite în direcţia acesteia, doi tuberculi: - preduodenal şi retroduodenal, ultimul mai mare ca volum, acoperit de peritoneu, denumit tuberculul omental (tuber omentale), singura porţiune intraperitoneală din capul pancreasului.

- Marginea dreaptă a capului pancreasului corespunde porţiunii descendente a duodenului; între cele două organe se realizează o legătură strînsă prin ductele pancreatice, vasele sanguine şi tractusurile conjunctive.

- Marginea inferioară a capului pancreasului trimite - spre stînga - o prelungire, denumită procesul uncinat (processus uncinatus) sau pancreasul mic al lui Winslow, care se insinuează între vasele mezenterice superioare şi aorta abdominală.

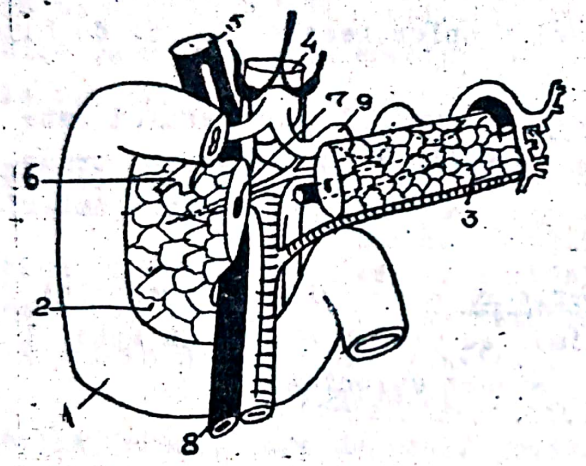

Fig.181 - Raporturile feţei posterioare a capului pancreasului.

1=duodenul,
2=capul pancreasului,
3=corpul pancreasului,
4=aorta abdominală,
5=vena portă,
6=A.pancreaticoduodenală,
7=ductul pancreatic principal,
8=vasele mezenterice superioare,
9=artera splenică.

Colul pancreasului sau istmul este cuprins între porţiunea superioară a duodenului - superior şi vasele mezenterice superioare - inferior; este porţiunea îngustată care face legătura între cap şi corp,turtită cu două feţe:

- Faţa anterioară a colului pancreatic este retroperitoneală, corespunde peretelui posterior al bursei omentale, prin intermediul căreia vine în raport cu pilorul.

- Faţa posterioară corespunde venei mezenterice superioare şi originei venei porte, posterior de care se află lama lui Treitz dreaptă.

Corpul pancreasului, pe cadavru, are forma unei prisme triunghiulare, care prezintă trei feţe şi trei margini.

- Faţa anterioară este retroperitoneală, corespunde peretelui posterior al bursei omentale; de formă convexă, bombează în cavitatea retrogastrică, motiv pentru care mai este denumită şi pernuţa stomacului (pulvinar ventriculi).

- Faţa posterioară a corpului pancreasului este concavă şi prezintă raporturi imediate cu vena splenică şi vena mezenterică inferioară; vena splenică are un traiect rectiliniu, sapă un şanţ pe această faţă posterioară şi confluează cu vena mezenterică inferioară, alcătuind trunchiul splenomezenteric. Posterior de aceste formaţiuni venoase se află lama retromezogastrică a lui Toldt, prin intermediul căreia corpul pancreasului are raporturi cu vena renală stîngă şi partea inferioară a feţei anterioare a rinichiului stîng (fig.182).Raportul de vecinătate dintre vena splenică şi vena renală stîngă creiază posibilitatea executării chirurgicale a anastomozelor splenorenale, în caz de hipertensiune portală.

- Faţa inferioară a corpului pancreasului este mezocolică,fiind situată deasupra rădăcinii mezocolonului transvers, a unghiului duodenojejunal şi a arterei pancreatice inferioare a lui Testut.

- Marginea superioară a corpului pancreasului este în raport cu trunchiul celiac, cu plexul solar, în special ganglionul semilunar stîng şi cu artera splenică.

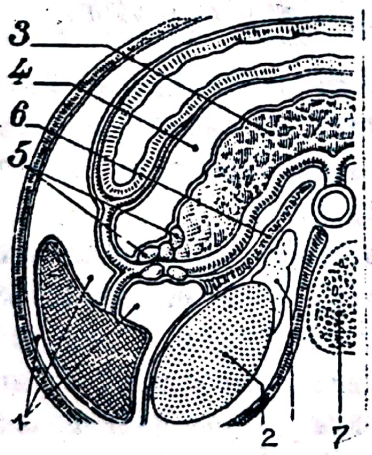

Fig.182 - Raporturile corpului pancreasului.

1=loja splenică,
2=rinichiul şi suprarenala stîngă,
3=corpul pancreasului,
4=bursa omentală,
5=epiplonul pancreaticosplenic,
6=fascia retromezogastrică a lui Toldt,
7=coloana vertebrală.

Coada pancreasului este mobilă, situată în epiplonul pancreaticosplenic; are raport cu vasele splenice, plasate pe faţa anterioară a cozii şi - cu hilul splinei. Cînd coada pancreasului este lungă, ea are raport cu faţeta gastrică a splinei; cînd coada este scurtă, ea este unită prin epiplonul pancreaticosplenic.

Anatomie morfofuncţională

Pancreasul este o glandă amfierină, constituită - la periferie - dintr-o capsulă şi din parenchimul glandular - la interior.

Capsula pancreatică este o foiţă conjunctivă, întărită - anterior - de peritoneul parietal posterior şi de fasciile de acolare preduodenopancreatice supra- şi submezocolică, iar - posterior - de fasciile de acolare retroduodenopancreatice dreaptă şi stîngă, precum şi de fascia retromezogastrică a lui Toldt. De pa faţa profundă a capsulei pornesc numeroase septuri conjunctive care împart parenchimul glandular în lobuli, bine vizibili la suprafaţa glandei.

Parenchimul glandular este alcătuit din două categorii de elemente secretorii endocrine şi exocrine.

Pancreasul endocrin este reprezentat de formaţiuni multiple sferice sau ovoidale, denumite insulele lui Langerhans, a căror celule secretă insulina şi glucagonul, hormoni cu rol în metabolismul glucidic.

Pancreasul exocrin este constituit din numeroşi acini seroşi, care drenează produsul lor de secreţie prin două canale (fig.183),

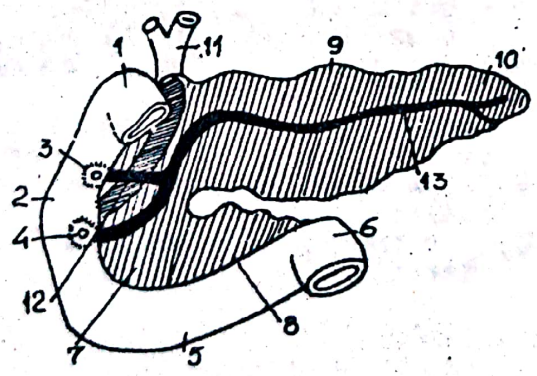

Fig.183 - Pancreasul exocrin.
1=porţiunea superioară a duodenului,
2=porţiunea descendentă a duodenului,
3=papila duodenală mică,
4=papila duodenală mare,
5=porţiunea orizontală duodenală,
6=flexura duodenojejunală,
7=capul pancreasului,
8=procesul uncinat,
9=corpul pancreasului,
10=coada pancreasului,
11=ductul coledoc,
12=ductul pancreatic accesor,
13=ductul pancreatic (Wirsung).

- Ductul pancreatic (ductus pancreaticus) sau canalul principal al lui Wirsung parcurge pancreasul de la coadă la cap; în dreptul corpului pancreasului, se află la unirea 1/3 superioară cu cele 2/3 inferioare; se încurbează la nivelul

capului, după care se unește cu ductul pancreatic accesor. Are un traiect ușor descendent, se unește cu ductul coledoc și se deschide în porțiunea descendentă a duodenului, în papila duodenală mare, fie direct sau prin intermediul ampulei hepatopancreatice a lui Vater.

- Ductul pancreatic accesor (ductus pancreaticus accesorius) al lui Santorini pornește din ductul pancreatic al lui Wirsung, la nivelul istmului pancreatic, după care are un traiect orizontal și se deschide tot în porțiunea descendentă a duodenului, la nivelul papilei duodenale mici, la 2-3 cm, superior de papila duodenală mare.

Ductele pancreatice prezintă unele variații ale traiectului și locului lor de vărsare obișnuit, elemente explicate - embriologic, prin fuzionarea diferită a mugurilor pancreatici sau prin fenomene secundare de atrofie segmentară pancreatică.

Vascularizația pancreasului

Pancreasul este un organ bine vascularizat, deoarece este înconjurat de numeroase trunchiuri și ramuri vasculare.

Arterele pancreasului provin din trunchiul celiac și din artera mezenterică superioară (fig.184):

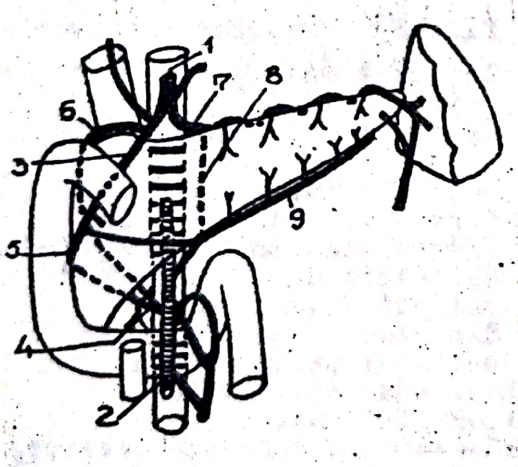

Fig.184 - Arterele pancreasului.
1=trunchiul celiac,
2=A.mezenterică superioară,
3=A.pancreaticoduodenală sup.,
4=A.pancreaticoduodenală inf.,
5=arcada anterioinferioară,
6=arcada posterosuperioară,
7=A.splenică,
8=A.pancreatică posterioară (Haller),
9=A.pancreatică inferioară (Testut).

- Artera pancreaticoduodenală superioară (A.pancreaticoduodenalis superior) este ramul terminal al arterei gastroduodenale; ajunsă pe fața anterioară a capului pancreasului, furnizează ramuri duodenale și pancreatice.

- Artera pancreaticoduodenală inferioară (A.pan-

creaticoduodenalis inferior) este ram colateral al arterei mezenterice superioare; originea ei se găseşte la nivelul procesului uncinat al pancreasului, loc unde se împarte - de obicei în două ramuri, care se vor anastomoza cu ramurile arterei pancreaticoduodenale superioare, realizînd o serie de arcade arteriale, în jurul capului şi istmului pancreatic:

1. Arcada pancreaticoduodenală anterioară şi inferioară rezultă din anastomoza ramurilor arteriale din artera pancreaticoduodenală superioară şi inferioară; arcada are o direcţie oblică craniocaudal şi de la dreapta la stînga; în jumătatea sa superioară este prepancreatică, pe cînd în jumătatea sa inferioară este retropancreatică.

2. Arcada pancreaticoduodenală posterioară şi superioară se realizează între ramurile colaterale ale celor două artere pancreaticoduodenale superioară şi inferioară; ea este situată superior şi - complet posterior de capul pancreasului.

Cele două arcade arteriale pancreaticoduodenale, prin suprapunerea lor spaţială, constituie în jurul capului pancreasului un ansamblu arterial de forma cifrei „8".

- Arterele pancreatice superioare provin din artera splenică şi se distribuie corpului şi cozii pancreasului.

- Artera pancreatică posterioară, numită şi artera pancreatica magna a lui Haller, provine din artera splenică şi se distribuie feţei posterioare a pancreasului.

- Artera pancreatică inferioară a lui Testut porneşte din artera mezenterică superioară şi se plasează de-a lungul feţei inferioare a corpului pancreasului.

Venele pancreasului au aceeaşi dispoziţie ca şi arterele sale (fig.185):

- Vena pancreaticoduodenală superioară este tributară venei gastroduodenale.

- Vena pancreaticoduodenală inferioară constituie unul din confluenţii venei mezenterice superioare, care se poate uni - înainte de vărsarea sa - cu vena colică dreaptă superioară.

- Venele pancreatice de la nivelul corpului sînt colectate fie în vena splenică sau de trunchiul splenomezenteric.

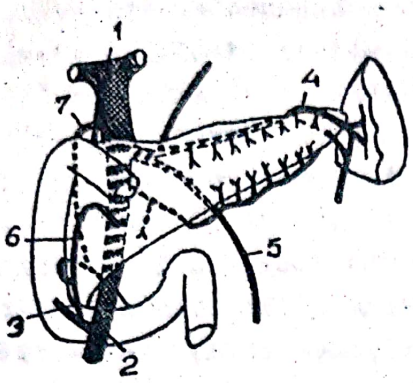

Fig.185 - Venele pancreasului.

1=vena portă,
2=vena mezenterică superioară,
3=vena pancreaticoduodenală inferioară,
4=vena splenică,
5=vena mezenterică inferioară,
6=arcada venoasă anteroinferioară,
7=arcada venoasă posterosuperioară.

Limfaticele pancreasului provin din spaţiile periacinoase şi au acelaşi traiect ca şi vasele sanguine; ele drenează limfa - din profunzimea şi de la suprafaţa glandei - către nodulii limfatici, plasaţi pe ambele feţe ale sale, în special pe cea posterioară, acolo unde se află grupul splenic, pericoledocian, duodenopancreatic şi mezenteric superior (fig.186).

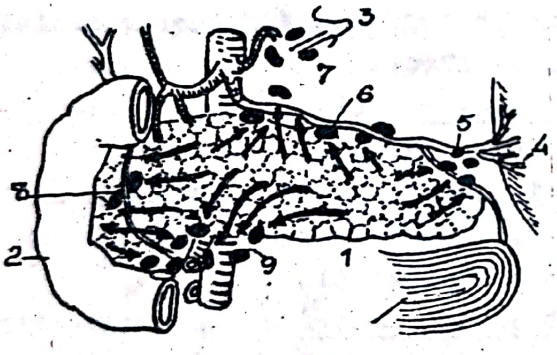

Fig.186 - Limfaticele pancreasului.

1=pancreasul,
2=duodenul,
3=stomacul,
4=splina,
5=noduli limf. splenici,
6=noduli limf. pancreaticosplenici,
7=noduli limfatici gastrici,
8=noduli limfatici pancreaticoduodenali superieri,
9=noduli limfatici mezenterici superieri.

Zona pancreatică este şi un loc de convergenţă a curenţilor mari limfatice ale abdomenului, care se adună - posterior de pancreas, în carefurul limfatic retroduodenopancreatic, din direcţii diferite, ca „spiţele unei roţi" (fig.187).

Curenţii limfatici, cei mai importanţi, provin de la intestinul subţire, colonul drept, colonul stîng şi colonul transvers; există de asemeni şi curenţii hepatobiliari, gastropilorici, gastrocoronar, splenic, precum şi curenţii duodenopancreatici proprii.

Existenţa curenţelor limfatice cît şi a complexului de noduli limfatici retroduodenopancreatici explică apariţia durerilor, provocate prin compresiunea plexului solar (celiac) în cazuri de procese patologice ale organelor respective.

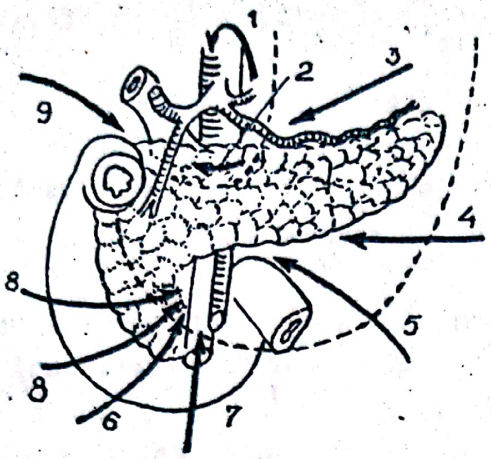

Fig.187 - Carefurul limfatic retroduodenopancreatic.
1=curentul limf.gastrocoronar,
2=curentul limf.gastropiloric,
3=curentul limf.splenic,
4=curentul limf. pancreatic,inf.,
5=curentul limf. mezenteric inferior,
6=curentul limf. colic transvers,
7=curentul limf. mezenteric superior,
8=curentul colic drept,
9=curentul hepatobiliar.

Inervaţia pancreasului este vegetativă, provenită din plexul celiac, în special din nodulii semilunari şi mezenterici superiori, acolo unde sosesc filetele nervilor splanhnici mari şi ale vagului drept (fig.188). Filetele nervoase constituiesc plexuri perivasculare care ajung la formaţiile secretorii, cărora le asigură sensibilitatea viscerală şi secreţia.

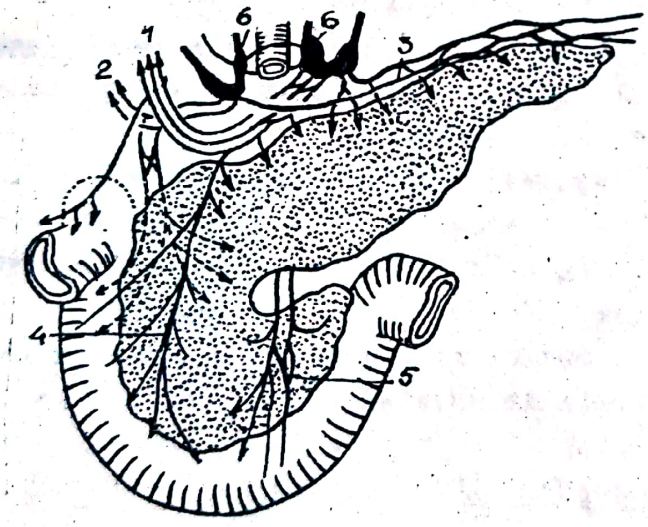

Fig.188 - Inervaţia pancreasului.
1=plexul hepatic anterior,
2=plexul hepatic posterior,
3=plexul splenic,
4=plexul duodenopancreatic anterior,
5=plexul mezenteric superior,
6=nodulii semilunari.

Complexul duodenopancreatic

Duodenul şi pancreasul alcătuiesc un ansamblu, ca o adevărată simbioză, ce se impune ca o entitate din considerente multiple: embriologie, anatomie, fiziologie, patologie şi chirurgical. In ultima perioadă, există tendinţa de a se deserie două segmente, bine distincte, în cadrul complexului duodenopancreatic:

1. Segmentul duodenocefalic constituie partea dreaptă a complexului visceral.

- Embriologie, el se dezvoltă din ansa duodenală şi din mugurii pancreatici ventral şi dorsal; după răsturnarea şi răsucirea ansei duodenale, segmentul duodenocefalic ocupă poziţia sa definitivă, fixîndu-se la peretele abdominal posterior cu ajutorul fasciilor de accolare.

- Anatomie, segmentul duodenocefalic este o formaţiune profundă, parietalizată, retroperitoneală; mezocolonul transvers încrucişează segmentul duodenocefalic, astfel încît prezintă o porţiune supramezocolică şi alta submezocolică. Ultima porţiune este şi ea încrucişată şi de rădăcina mezenterului, astfel încît aparţine spaţiului mezenteriocolic drept cît şi celui stîng. Între cele două componente ale segmentului duodenocefalic se stabilesc numeroase relaţii de solidarizare prin ductele pancreatice şi coledoc, prin vasele sanguine şi trastusuri conjunctive. Vascularizaţia arterială a segmentului duodenocefalic este hepatomezenterică superioară, reprezentată de arcadele arteriale duodenopancreatice anteroinferioară şi posterosuperioară.

- Fiziologie, segmentul duodenocefalic reprezintă marea răspîntie digestivă, acolo unde se întîlneşte chimul gastric cu bila, sucul intestinal şi sucul pancreatic.

- Patologie, segmentul duodenocefalic poate prezenta procese inflamatorii acute şi cronice, sau poate să fie locul complicaţiilor maladiei litogene biliare sau pancreatice, cît şi locul unor tumori, cu răsunet asupra ambelor componente.

- Chirurgical, segmentul duodenocefalic se extirpă în bloc, în caz de tumori, prin intervenţia denumită duodenopancreatectomie cefalică.

2. Segmentul corporecaudal reprezintă partea stîngă a complexului duodenopancreatic.

- Embriologie, se dezvoltă în grosimea mezogastrului dorsal şi evoluează - împreună cu el - spre stînga şi posterior; după formarea bursei omentale, cea mai mare parte din complexul corporecaudal suferă procesul de coalescenţă, cu ajutorul fasciei retromezogastrice a lui Toldt; coada pancreasului rămîne liberă, fiind plasată în grosimea epiploonului pancreaticosplenic.

- Anatomie, segmentul corporeocaudal este situat la nivelul peretelui posterior al bursei omentale, în etajul supramezocolic, plasat imediat deasupra inserţiei mezocolonului transvers. Vascularizaţia arterială a segmentului corporeocaudal este splenomezenterică superioară, realizată de arterele pancreatice superioare, posterioară (Haller) şi inferioară al lui Testut.

- Fiziologie, segmentul corporeocaudal are rol în secreţia sucului pancreatic şi a celor doi hormoni: - insulina şi glucagonul.

- Patologie, segmentul corporeocaudal poate prezenta procese inflamatorii acute şi cronice, cît şi procese tumorale.

- Chirurgical, segmentul corporeocaudal este uşor accesibil atît explorării cît şi intervenţiilor chirurgicale, cunoscute sub numele de pancreatectomii corporeocaudale. Calea de acces, cea mai convenabilă, asupra segmentului corporeocaudal este decolarea coloepiploică şi pătrunderea în bursa omentală, unde - pe peretele său posterior - se află segmentul respectiv.

SPLINA
(Lien)

Este un organ parenchimatos, limfoid, în legătură intimă cu sistemul venos port, profund situat, în partea stîngă a etajului supramezocolic, motiv pentru care este descris în capitolul aparatului digestiv.

Anatomie generală

Generalităţi. Splina este o glandă vasculară (ganglion vascular) cu funcţie limfo- şi hematopoietică; participă la distrugerea hematiilor îmbătrînite şi are rol important în metabolismul fierului, bilirubinei, funcţie antitoxică şi endocrină. Fiziologia şi fiziopatologia modernă au elucidat funcţiile splinei cît şi participarea ei în numeroase afecţiuni.

Date filogenetice. Splina este un organ caracteristic prin prezenţa sa la toate categoriile de vertebrate.

Date ontogenetice. Splina se dezvoltă din ţesutul mezenchimal inclus în grosimea mezogastrului dorsal; sînt autori care admit şi participarea celulelor entoblastice ale tubului digestiv, la constituirea splinei. In a doua lună de viaţă intrauterină, splina apare şi dezvoltă sub foiţa stîngă a mezogastrului dorsal, anexată fiind de un ram al arterei gastrosplenice; din cauza dezvoltării marcate a splinei, artera respectivă devine arteră splenică, cu rol principal în vascularizaţia glandei şi secundar în vascularizaţia stomacului prin artera gastroepiploică stîngă şi vasele gastrice scurte.

In dezvoltarea sa, splina proemină pe faţa stîngă a mezogastrului dorsal, spre marea cavitate peritoneală, înconjurată fiind de tunica seroasă; apariţia şi dezvoltarea splinei la acest nivel, determină constituirea a două epiploane, derivate din mezogastrul dorsal: pancreaticosplenic şi splenogastric. La om, se pot găsi şi spline suplimentare sau accesorii (lien accesorius), situate în hilul splinei sau de-a lungul pediculului organului respectiv. Absenţa splinei, la om, coincide întotdeauna cu malformaţii congenitale importante, în special cardiovasculare, care fac fătul neviabil.

Anatomie descriptivă

Situaţie. Splina este un organ toracoabdominal, plasat în spaţiul subfrenic stîng, unde ocupă loja splenică, descrisă de Titu Constantinescu (1899), delimitată (fig.189): - superior, posterior şi lateral de bolta diafragmatică; - anterior, de stomac, iar - inferior, de o serie de elemente anatomice care constituie „consola osteovisceralĂ" pe care se sprijină splina. In partea posterioară a peretelui inferior al lojei splenice, se află coasta a XI-a, glanda suprarenală stîngă, rinichiul stîng şi grăsimea pararenală; în partea anterioară a acestui perete se găseşte ligamentul colofrenic stîng.

Unghiul diedru realizat între coasta a XI-a - pe de o parte - cu glanda suprarenală şi rinichiul stîng - pe de altă parte - constituie şanţul renocostal, adevăratul suport al splinei şi nu ligamentul colofrenic stîng, căruia - greşit - i s-a dat numele de susţinătorul splinei.

Scheletotopic, splina se proiectează în felul următor:

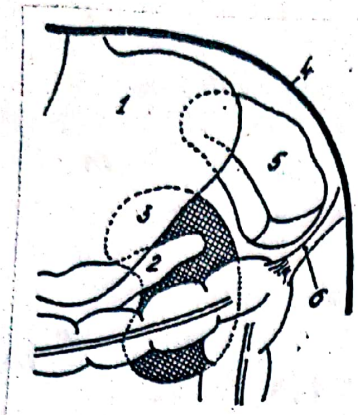

Fig.189 - Loja splenică.
1=stomacul,
2=pancreasul,
3=rinichiul stîng,
4=diafragmul,
5=splina,
6=ligamentul colofrenic stîng.

- Pe peretele toracoabdominal anterior, sub forma unui patrulater: - latura superioară trece prin coasta a V-a stîngă, imediat sub mamelon; - latura inferioară este trasată prin partea inferioară a rebordului costal stîng; - latura medială este dată de o linie parasternală stîngă, iar - linia laterală este trasată la trei laturi de deget, în afara liniei medioclaviculare stîngi (fig.190).

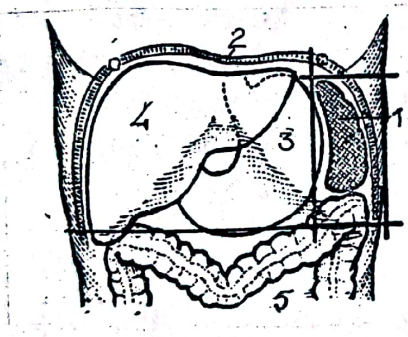

Fig.190 - Proiecţia splinei pe peretele toracoabdominal anterior.
1=splina,
2=diafragmul,
3=stomacul,
4=ficatul,
5=colonul transvers.

- Pe peretele toracoabdominal posterior, splina se proiectează sub forma unui oval, axat pe coasta X-a stîngă, obţinut prin unirea a patru puncte: - punctul posterosuperior este situat la 5 cm de linia mediană, în partea superioară a spaţiului X intercostal; - punctul anteroinferior se găseşte pe coasta a X-a stîngă, la 15 cm anterior de precedentul punct, sau în al X-lea spaţiu stîng; - punctul superior se află la marginea superioară a coastei a IX-a la întretăierea acesteia cu linia medioaxilară, iar - punctul inferior este plasat pe marginea inferioară a coastei a XI-a, la întretăierea ei cu linia medioaxilară (fig.191).

Prin unirea celor patru puncte, se obţine un oval, cu marele ax oblic,anteroinferior, în lungul coastei a X-a.

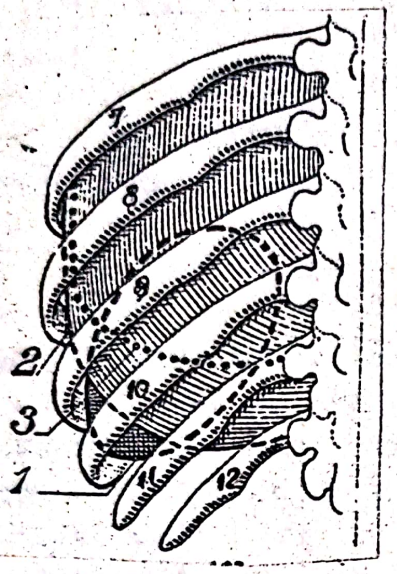

Fig.191 - Proiecţia splinei pe peretele toracoabdominal posterior.

1=proiecţia splinei,
2=proiecţia pleurei stîngi,
3=proiecţia plămînului stîng,
7,8,9,1o,11,12-a coastă stîngă.

Forma. Splina este un organ parenchimatos, moale, modelat de organele vecine, care delimitează loja splenică; din această cauză, forma sa este diferită la omul viu şi la cadavru, variabilă în funcţie de tipul constituţional al persoanei respective. La omul viu, splina este plină cu sînge şi are forma unui ovoid, asemănător cu un bob de cafea. La cadavrul din sala de disecţie, splina are forma unui tetraiedu oblic, care se apropie mai mult de orizontală.

Volumul splinei este variabil, de la o persoană la alta, în funcţie de stările fiziologice şi patologice; greutatea splinei este de 200 g la cadavru şi 230 g la omul viu; la persoanele în vîrstă greutatea sa se micşorează. Splina prezintă următoarele dimensiuni: lungime 13 cm, lărgime 7 cm şi grosime 3-5 cm.

Coloraţia organului este roşie violetă, la omul viu şi roşie cenuşie - la cadavru.

Consistenţa parenchimul splenic este friabilă, fapt care explică rupturile frecvente ale splinei, în cazuri de traumatisme.

Mijloacele de fixare ale splinei sînt reprezentate de:

1. Legătura cu organele vecine realizate prin:

a. Epiplonul pancreaticosplenic, care reprezintă segmentul retrohilar al mezogastrului dorsal; cînd acest epiplon

este alipit de peretele abdominal posterior, se constituie ligamentul frenosplenic, adevăratul mijloc de fixare al organului.

b. Epiplonul gastrosplenic, care nu este altceva decît segmentul prehilar a mezogastrului dorsal.

2. Ligamentul colofrenic stîng, pe care se sprijină extremitatea inferioară a splinei.

3. Consola osteoviscerală, alcătuită din coasta a XI-a stîngă, glanda suprarenală şi rinichiul stîng, pe care se sprijină splina - prin faţa sa renală, dar mai ales prin marginea sa inferioară (fig.192).

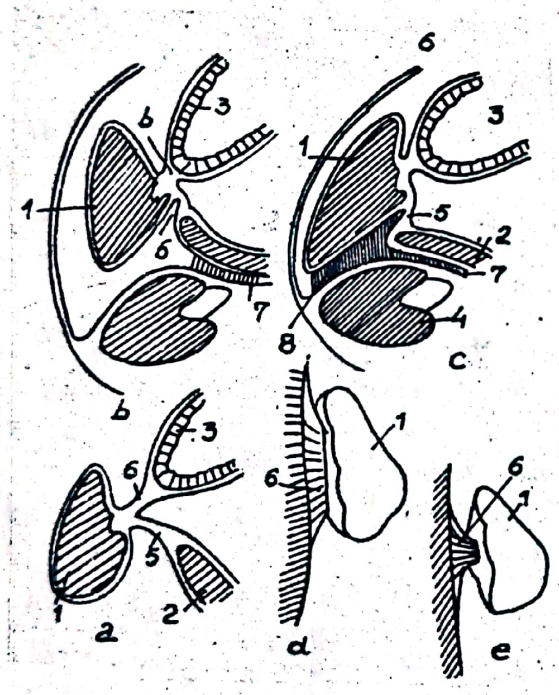

Fig.192 - Mijloacele de fixare ale splinei.
a=dezvoltarea splinei în mezogastrul dorsal,
b=apariţia fasciei retromezogastrice,
c=extinderea procesului de acolare a mezogastrului,
d=epiplonul gastrosplenic larg,
e=epiplonul gastrosplenic îngust,
1=splina,
2=pancreasul,
3=stomacul,
4=rinichiul stîng,
5=epiplonul pancreaticosplenic,
6=epiplonul gastrosplenic,
7=fascia retromezogastrică,
8=ligamentul frenosplenic.

Conformaţie exterioară şi raporturi. Splina, avînd forma unui ovoid turtit, prezintă două feţe, două margini şi două extremităţi.

Faţa diafragmatică (facies diaphragmatica) sau laterală este netedă, convexă în toate sensurile; are cea mai mare întindere şi vine în contact cu faţa inferioară a diafragmului, prin intermediul căreia are raport cu pleura şi baza plămînului stîng (fig.193).

Faţa viscerală (facies visceralis) sau medială este subîmpărţită în trei fâţete, cu nume diferite, datorită raporturilor pe care le prezintă fiecare:

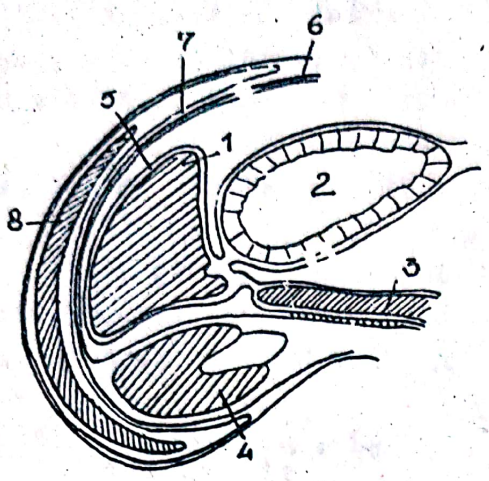

Fig.193 - Raporturile feţei diafragmatice a splinei.

1=splina,
2=stomacul,
3=pancreasul,
4=rinichiul stîng,
5=faţa diafragmatică a splinei,
6=diafragmul,
7=pleura stîngă,
8=plămînul stîng.

- Faţeta gastrică (facies gastrica) sau anteromedială este concavă şi vine în raport cu curbura mare a stomacului, pe care o acoperă în mare parte. Pe această faţetă se găseşte hilul splinei (hilus lienis), de care este împărţită într-un segment prehilar (mai întins şi în raport cu curbura mare gastrică) şi un segment retrohilar (mult mai redus în suprafaţă, în raport cu coada pancreasului şi cu vasele splenice).

Hilul splinei constituie locul de pătrundere a vaselor şi nervilor în splină; are formă longitudinală, întins de la polul superior la cel inferior, alcătuit din 6-8 gropiţe vasculare pline cu ţesut grăsos; la nivelul hilului splenic, se deosebeşte o zonă centrală şi două zone polare: una superioară şi alta inferioară (fig. 194).

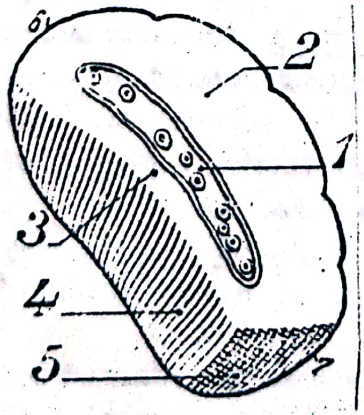

Fig.194 - Raporturile feţei viscerale a splinei.

1=hilul splinei,
2=porţiunea prehilară a faţetei gastrice,
3=porţiunea retrohilară,
4=faţeta renală,
5=faţeta colică,
6=extremitatea superioară,
7=extremitatea inferioară,

- Faţeta renală (facies renalis) sau posteromedială este concavă, mai redusă ca întindere, mulată pe consola viscerală, reprezentată de glanda suprarenală, rinichiul stîng şi de porţiunea prerenală a pancreasului.

- Faţeta colică (facies colica) sau a lui Cunningham are dimensiuni reduse şi marchează raportul direct cu ligamentul colofrenic stîng, motiv pentru care este denumit şi sustentaculum lienis.

Marginea superioară (margo superior) sau anterosuperioară delimitează faţa diafragmatică de faţeta gastrică; prezintă 3-4 scobituri, care îi conferă un aspect crenelat, element specific pentru precizarea diagnosticului de organ. Ea corespunde hiatusului gastrofrenic, prin care poate ajunge în cavitatea mare peritoneală, în cazul hipertrofiilor splenice.

Marginea inferioară (margo irferior) sau posteroinferioară face separarea dintre faţa diafragmatică şi faţeta renală; este groasă, netedă şi corespunde şanţului renocostal stîng.

Extremitatea posterioară (extremitas posterior) sau posterosuperioară este rotunjită, în raport cu vertebrele toracale X şi XI şi cu gîtul coastei a XI-a; această vecinătate cu elementele osoase explică posibilitatea rupturilor splenice, la acest nivel.

Extremitatea anterioară (extremitas anterior) sau anteroinferioară este turtită, prezintă faţeta colică şi se sprijină pe sustentaculum lienis.

Anatomie morfofuncţională

Splina este un organ parenchimatos, vasculosanguin, constituit dintr-o tunică seroasă, fibroasă şi din ţesutul splenic.

Tunica seroasă (tunica serosa) este reprezentată de peritoneul visceral, care acoperă splina la exterior; la nivelul hilului splenic, ea se prelungeşte cu foiţele seroase ale epiploanelor pancreaticosplenic şi splenogastric. Comportarea peritoneului splenic a fost comparată, de către Toma Ionescu, cu o pungă de tutun, strînsă la nivelul hilului, acolo unde curelele sale se continuă cu cele două epiploane, care unesc splina de pancreas şi de stomac.

Tunica fibroasă (tunica fibrosa) sau capsula splenică a lui Malpighi se găseşte sub învelişul seros, fiind o tunică subţire,

conjunctivă. fibroelastică, care conţine şi fibre musculare netede, fapt care permite splenocontracţia fiziologică sau medicamentcasă. Tunica fibroasă înveleşte ţesutul splenic la exterior şi - la nivelul hilului - se reflectă, constituind tecile perivasculare, în interiorul splinei, în care se află cîte un ram arterial, un ram venos, vase limfatice şi filete nervoase.

De pe faţa profundă a capsulei pornesc numeroase tractusuri conjunctive fibroelastice, denumite trabeculele splinei (trabeculae lienis) care străbat ţesutul splenic, îl împart în areole şi ajung pînă la tecile perivasculare (fig.195).

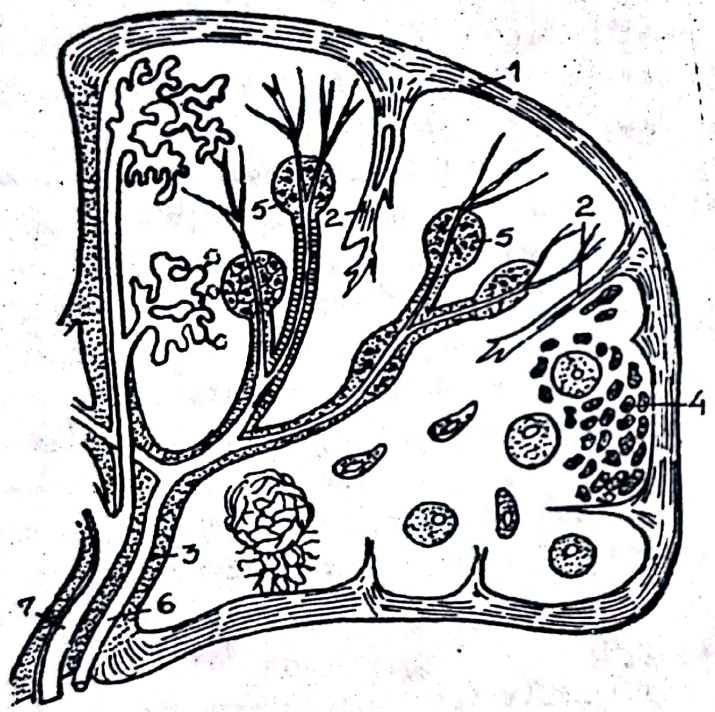

Fig.195 - Structura splinei.

1=tunica fibroasă,
2=trabeculele splinei,
3=tecile perivasculare,
4=pulpa roşie,
5=pulpa albă,
6=artera splenică,
7=vena splenică.

Ţesutul splenic este de consistenţă moale, motiv pentru care se numeşte pulpa splinei (pulpa lienis), alcătuit din două categorii de structuri: pulpa roşie şi pulpa albă.

Pulpa roşie este constituentul fundamental al ţesutului splenic, formată din stromă (ţesut reticulohistiocitar) şi din parenchim, reprezentat de splenocite, grupate în cordoane anastomozate între ele, denumite cordoanele lui Billroth, între care se delimitează spaţii, ocupate de capilare sanguine, cu structură specială, interpuse între ultimile ramificaţii ale arterei splenice şi începuturile venei splenice. In aceste capilare, circulaţia sîn-

gelui este încetinită, motiv pentru care ele sînt pline cu sînge, fapt care conferă culoarea roşie a acestui component.

Pulpa albă este organizată în jurul tecilor perivasculare; în hilul splinei, pătrund 6-8 ramuri terminale ale arterei splenice, care sînt însoţite la început de vene şi de tecile conjunctive perivasculare. In profunzime, arterele se separă de vene, fiind învelite într-o teacă specială, care prezintă unele îngroşări, denumite corpusculii sau nodulii lui Malpighi, constituiţi din ţesut reticular şi limfocite. Totalitatea acestor corpusculi constituie pulpa albă cu rol hemodinamic de a împiedica efectele nocive ale creşterii brusce a presiunii arteriale intrasplenice, cît şi un rol limfopoietic.

De la nivelul corpusculilor lui Malpighi, fiecare arteră se ramifică în arterele penicilate (penicilli), care se termină prin capilare arteriale în jurul cărora se găseşte o teacă reticulată a lui Schweiger - Seidell, cu rol asemănător ca şi al corpusculilor lui Malpighi.

Vascularizaţia splinei

Splina este un organ abundent vascularizat, avînd aspectul de burete sanguin.

Artera lienală (artera lienalis) sau splenică este un ram al trunchiului celiac, cu un traiect ondulat de la dreapta spre stînga, cu o lungime de 10-22 cm şi un calibru de 7-8 mm, situată posterior bursei omentale, la nivelul peretelui abdominal posterior, în raport cu organele aflate la acest nivel. Ondulaţiile arterei splenice au rolul de a amortiza presiunea sanguină arterială, acţiune continuată în interiorul ţesutului splenic şi de pulpa albă.

Artera splenică, de-a lungul traiectului său, prezintă trei segmente (fig.196):

- Segmentul suprapancreatic este în raport cu marginea superioară a corpului pancreasului.

- Segmentul retropancreatic se găseşte pe faţa posterioară a corpului pancreasului, loc unde îşi poate săpa un şanţ, care o adăposteşte.

- Segmentul prepancreatic se plasează - anterior - de coada pancreasului, în grosimea epiplonului pancreaticosplenic, pînă la hilul splinei.

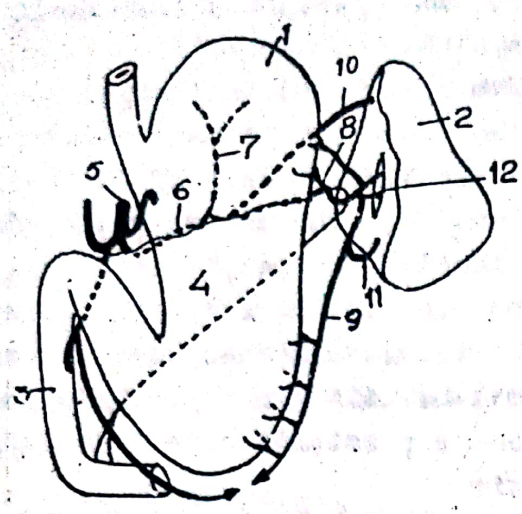

Fig.196 - Artera splenică.
1=stomacul,
2=splina,
3=duodenul,
4=pancreasul,
5=trunchiul celiac,
6=artera splenică,
7=A.esocardiotuberozitară post.,
8=A.gastrice scurte,
9=A.gastroepiploică stîngă,
10=artera polară superioară,
11=artera polară inferioară,
12=ramuri hilare.

Artera splenică, în traiectul ei, dă numeroase ramuri colaterale:

- arterele pancreatice, în număr de 5-8, pentru marginea superioară a corpului şi cozii pancreasului;
- artera esocardiotuberozitară posterioară;
- ramuri ganglionare;
- artera polară superioară;
- artera gastroepiploică stîngă şi
- arterele gastrice scurte pentru porţiunea verticală a curburii mari gastrice.

Artera splenică se termină, de obicei, prin două ramuri: superioară şi inferioară; locul de bifurcaţie terminală poate să fie mai apropiat sau mai îndepărtat de hilul splinei de unde rezultă şi existenţa celor două categorii de pediculi splenici: - pedicul lung, cînd artera se bifurcă la depărtare de hilul splinei şi - pedicul scurt, cînd artera sfîrşeşte aproape de hil.

Ramura de bifurcaţie terminală superioară poate să aibă un calibru mai mare, de unde rezultă şi un teritoriu de distribuţie mai întins; din această ramură se desprinde - uneori - artera esocardiotuberozitară posterioară şi un ram pentru ligamentul gastrofrenosplenic.

Ramura de bifurcaţie terminală inferioară este mai mică; din ea poate să se desprindă artera gastroepiploică stîngă,

vasele scurte şi artera polară inferioară.

La nivelul hilului splenic, cele două ramuri terminale furnizează un număr de 6-8 ramuri secundare, în unghi drept, sub forma „dinţilor de pieptene", pînă la orificiile vasculare hilare; ramurile secundare alcătuiesc un grup central, un pedicul polar superior şi altul inferior. Ramificaţiile arterei splenice au un caracter terminal, nu se anastomozează între ele, iar ligatura sau astuparea lor cu un chiag sanguin duce la necroza segmentului privat de sînge (infarct splenic). In prezent, se descrie o dispoziţie segmentară a parenchimului splenic, bazată pe distribuţia ramurilor arterei splenice, segmentare, cu unele aplicaţii chirurgicale.

Vena splenică (V.splenica) are originea la nivelul capilarelor sinusoide, pe care le continuă; se formează venule şi vene, în număr de 8-10, care se dispun posterior faţă de ramificaţiile arteriale, la nivelul hilului splenic; din confluenţa lor ia naştere vena splenică cu volum dublu decît al arterei respective; vena splenică se îndreaptă transversal, retropancreatic, cu un traiect liniar, inferior faţă de artera omonimă şi confluează cu vena mezenterică inferioară alcătuind trunchiul splenomezenteric care se termină în vena portă.

Limfaticele splinei sînt superficiale şi profunde:

- Limfaticele profunde iau naştere în grosimea ţesutului splenic, sub formă de reţele limfatice, la nivelul teciilor perivasculare; ele urmează traiectul venelor şi se adună în 6-7 trunchiuri limfatice în hilul splinei.

- Limfaticele superficiale iau naştere sub capsula fibroasă a splinei, se îndreaptă spre hilul organului, unde se confluează cu cele profunde. Limfa colectată este drenată spre nodulii limfatici din hilul splinei şi de la nivelul cozii pancreasului, în epiplonul pancreaticosplenic.

Inervaţia splinei este vegetativă; filetele orto- şi parasimpatice provin din plexul solar şi sosesc la splină pe calea plexului periarterial splenic; ajunse în parenchimul splenic, filetele nervoase urmează ramificaţiile arterei splenice pînă la cordoanele celulare şi capilarele sinusoide. Există şi filete nervoase care au un traiect separat, dar care ajung - în final - tot la aceste elemente.

SPATIUL INTERPARIETOVISCERAL
(Spatium interparietoviscerale)

Este numit şi compartimentul abdominal extraseros, reprezentînd spaţiul cuprins între pereţii cavităţii abdominale şi foiţa seroasă peritoneală parietală (fig.197).

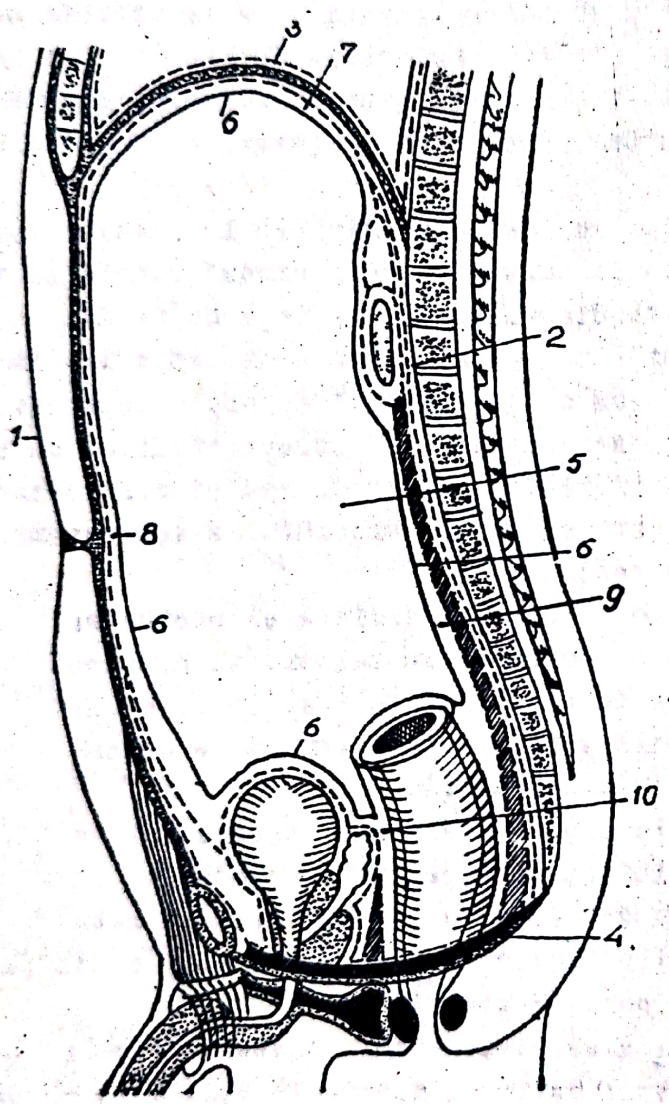

Fig.197 - Spaţiul interparietoviscoral.

1=peretele abdominal anterolateral,
2=peretele abdominal posterior,
3=peretele abdominal superior,
4=peretele abdominal inferior,
5=cavitatea peritoneală,
6=seroasa peritoneală parietală,
7=spaţiul extraseros subdiafragmatic,
8=spaţiul extraseros preperitoneal,
9=spaţiul extraseros retroperitoneal,
10=spaţiul extraseros pelvisubperitoneal.

In acest spaţiu se află ţesut celulo-conjunctiv şi organe extraseroase.

I. Țesutul conjunctiv extraseros se găseşte cuprins între pereţii cavităţii abdominale şi foiţa seroasă peritoneală, fiind organizat în virtutea legilor mecanice care acţionează la acest nivel, motiv pentru care, se prezintă sub forma a trei categorii de elemente: fascia parietală, fascia viscerală şi ţesutul celulegrăsos interperietovisceral.

Spaţiul interperietovisceral, împreună cu componentele sale, este organizat în funcţie de poziţia acestor elemente în raport cu pereţii cavităţii toracoabdominopelvine: - spaţiul subdiafragmatic (foarte redus), - spaţiul preperitoneal sau preteperitoneal (este mai evident în etajul subombilical), - spaţiul retroperitoneal (bine reprezentat) şi - spaţiul subperitoneal, numit şi spaţiul pelvisubperitoneal (cu cea mai mare dezvoltare).

Din punct de vedere topografic, spaţiul interperietovisceral, împreună cu elementele sale componente, aparţine stratului profund al regiunilor topografice, descrise la pereţii cavităţii toracoabdominopelvine.

1. Fascia parietală (fascia parietalis) sau fascia intraabdominală este o lamă conjunctivă, cu structură morfofuncţională, care tapetează faţa profundă a stratului intermediar al pereţilor abdominali (fig.198). Din această cauză, cu toate că este o lamă continuă, ea a fost împărţită în mai multe segmente, care poartă numele muşchiului pe care-l tapetează, sau a regiunii pe care o căptuşeşte: - fascia transversală, - fascia ombilicală, - fascia psoică şi iliacă, - fascia diafragmatică pelvină superioasă, - fascia muşchiului obturator intern şi - fascia muşchiului piriform.

2. Fascia viscerală (fascia visceralis) sau fascia endoabdominală este tot o lamă conjunctivă cu structură morfofuncţională, care acoperă suprafaţa exterioară a peritoneului parietal şi organele extraperitoneale urogenitale. Este mai bine organizată la nivelul pereţilor abdominali posterior, inferior şi anterior, nivele la care constituie - în ansamblu - o formaţiune unică, în concepţia lui Th.Riga, denumită fascia urogenitală internă. După acest autor, fascia urogenitală internă, începe la nivelul peretelui abdominal posterior cu fascia care înconjură rinichii şi căile excretorii, coboară în spaţiul pelvisubperitoneal

unde constituie teci conjunctive pentru organele genitale interne, urcă apoi pînă la ombilic, sub numele de fascia ombilicoprevezicală.

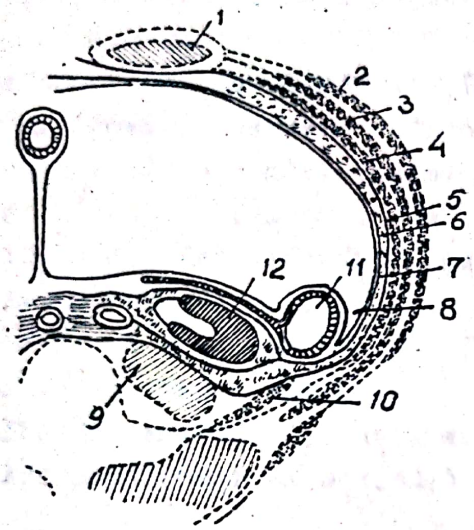

Fig.198 - Fascia parietală abdominală.

1=M.drept abdominal,
2=M.oblic extern,
3=M.oblic intern,
4=M.transvers abdominal,
5=fascia parietală,
6=ţesutul conjunctiv interparietovisceral,
7=fascia viscerală,
8=seroasa parietală,
9=M.psoas,
10=Ms.pătratul lombelor,
11=colonul ascendent,
12=rinichiul drept.

Privită în ansamblu, fascia urogenitală internă are aspectul unui hamac, întins între peretele abdominal posterior şi anterior, organizată şi structurată morfofuncţional, pentru poziţia verticală bipedă (fig.199).

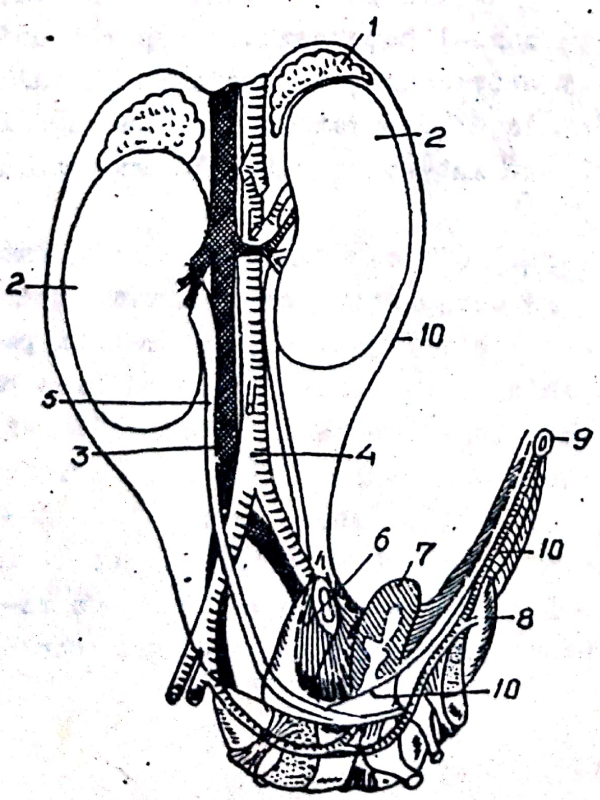

Fig.199 - Fascia urogenitală internă.

1=glandele suprarenale,
2=rinichii,
3=vena cavă inferioară,
4=aorta abdominală,
5=ureterele,
6=rectul,
7=uterul şi vaginul,
8=vezica urinară,
9=ombilicul,
10=fascia urogenitală internă.

Fascia viscerală este şi ea împărţită în diferite segmente, în funcţie de viscerele pe care le înconjură, sau cărora le formează teci conjunctive; ca urmare a acestui fapt, se poate afirma că viscerele situate în compartimentul extraseros abdominopelvin sînt cuprinse sau acoperite de teaca viscerală - pe de o parte - şi foiţa peritoneală parietală - pe de altă parte.

3. Ţesutul celulograsos interparietovisceral ocupă spaţiul rămas liber între fascia parietală şi cea viscerală (fig.198). Cantitatea şi structura morfofuncţională a acestui ţesut este variabilă după topografia sa, ajungînd la superlativ la nivelul spaţiului pelvisubperitoneal:

- La nivelul peretelui abdominal anterolateral, ţesutul celulograsos interparietovisceral este mai abundent în etajul subombilical, acolo unde, de o parte şi de alta a liniei mediane, umple spaţiul ombilicoprevezical al lui Retzius. Lateral, la nivelul unghiului diedru dintre peretele abdominal anterior şi fosele iliace interne, acest ţesut este abundent şi ocupă spaţiul lui Bogros.

- La nivelul peretelui abdominal posterior, ţesutul celulograsos interparietovisceral este mai abundent în dreptul unghiurilor vertebrocostiforme, loc unde are aspect deosebit, purtînd numele de grăsimea pararenală a lui Gerota.

- La nivelul peretelui abdominal inferior, ţesutul celulograsos interparietovisceral este cel mai bine reprezentat şi structurat sub două aspecte: - sub formă de teci conjunctivomusculoelastice în jurul vaselor iliace interne şi ale ramificaţiilor lor, constituind tecile vasculoconjunctive şi - sub formă de ţesut celulograsos care ocupă spaţiile delimitate de tecile vasculoconjunctive.

Existenţa ţesutului celulograsos interparietovisceral creiază posibilitatea pătrunderii - pe cale chirurgicală - în acest spaţiu, în scopul de a îndepărta foiţa peritoneală parietală, dublată de fascia viscerală şi viscerele extraperitoneale cuprinse între dedublările acestei fascii, de fascia parietală şi stratul intermediar al pereţilor abdominali. Aceste manevre creiază posibilitatea abordării şi a vaselor mari (aortă - cavă), a organelor extraperitoneale cît şi a elementelor nervoase (simpaticul latero-vertebral şi plexurile previscerale).

APARATUL UROGENITAL

(Apparatus urogenitalis)

Este un complex de organe, cu structură diferită, care au rolul de a produce şi elimina urina şi gameţii - în mediul exterior.

Filo- şi ontogeneza - pe de o parte - anatomia cît şi fiziologia - pe de altă parte - arată legăturile multiple care există între aceste organe, motiv pentru care sînt descrise sub numele de aparat urogenital, constituit din organe uropoetice şi genitale (fig.200).

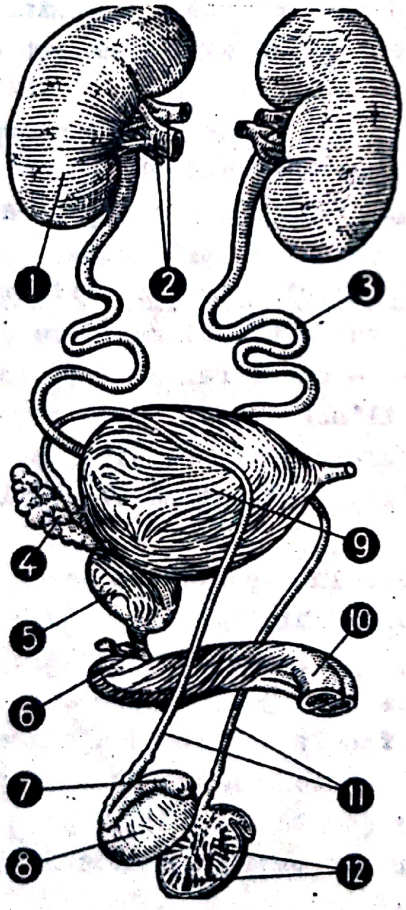

Fig.200 - Aparatul urogenital masculin.

1=rinichii,
2=vasele renale,
3=ureterele,
4=vezicula seminală,
5=prostata,
6=uretra,
7=epididim,
8=testicului,
9=vezica urinară,
10=penisul,
11=ductele deferente,
12=lobulii testiculari.

ORGANELE UROPOETICE
(Organa uropoetica)

Sînt organele care au rolul de a produce şi elimina urina în mediul exterior, motiv pentru care, ansamblul lor mai este denumit şi aparatul urinar; după funcţia lor, se împart în două categorii: organe secretorii (rinichii) şi organele excretorii, care alcătuiesc un sistem de canale ce primeşte lichidul secretat de rinichi şi îl conduce în mediul exterior.

RINICHII
(Ren)

Anatomie generală

Generalităţi. Rinichii sînt organele care elaborează urina.

Date filo- şi ontogenetice. Dezvoltarea organelor uropoetice este condiţionată de formele de eliminare ale azotului rezidual - pe de o parte - şi de mediul în care trăieşte animalul - pe de altă parte. Toţi aceşti factori determină apariţia şi funcţionarea - în cursul filo- şi ontogenezei - a trei stadii diferite, care se succed cronologic: - pronefrosul (rinichiul cervical); - mezonefrosul (rinichiul toracolombar) şi - metanefrosul (rinichiul sacrolombar). Ca şi la celelalte vertebrate, organele uropoietice umane se dezvoltă din mezoblastul embrionar, situat între lama somitică şi lama laterală, denumit mezoblast intermediar sau cordonul nefrogen (fig.201).

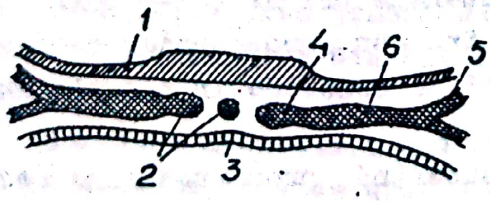

Fig.201 - Mezoblastul intermediar.
1=ectoblast,
2=cordomezoblastul,
3=entoblast,
4=lama somitică,
5=lama laterală,
6=mezoblastul intermediar sau cordonul nefrogen.

Cordonul nefrogen suferă, ca şi mezoblastul somitic, o segmentare metamerică craniocaudală, în urma căreia rezultă un număr de formaţii pline, numite nefrotoame; excepţie face segmentul caudal al cordonului nefrogen, care rămîne nedivizat (fig.202).

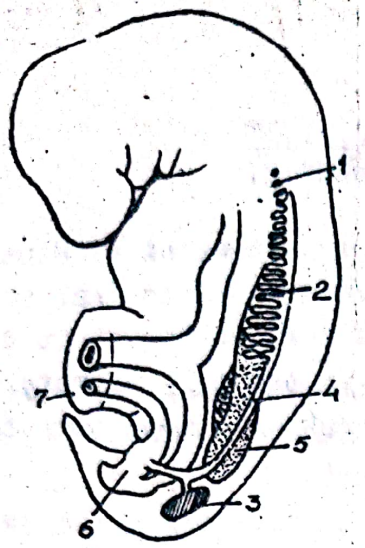

Fig.202 - Derivatele cordonului nefrogen.

1=nefrotoamele cervicale,
2=nefrotoamele toracolombare,
3=blastemul metanefrogen,
4=canalul lui Wolff,
5=corpul lui Wolff,
6=cloaca,
7=cordonul ombilical.

Nefrotoamele craniale, situate în regiunea cervicală a embrionului, vor constitui pronefrosul; cele mijlocii evoluează şi - pe seama lor - ia naştere mezonefrosul; materialul nefrogen situat în partea caudală, care nu se segmentează, constituie blastemul metanefrogen, din care se va dezvolta partea secretorie a metanefrosului. Cele trei schiţe de organe urinare apar cronologic în următoarea ordine: mai întîi pronefrosul care se atrofiază pe măsura formării mezonefrosului; acesta din urmă dispare aproape complet în cursul dezvoltării metanefrosului.

1. <u>Pronefrosul</u> apare la embrionul uman spre sfîrşitul celei de-a treia săptămîni de viaţă intrauterină. Prin segmentarea cordonului nefrogen, în porţiunea sa cranială, se formează 6-7 nefrotoame pronefrotice, corespunzătoare somitelor 5-11, care se transformă în vezicule, denumite camere pronefrotice. Din peretele lor lateral se formează un mic cordon celular, care creşte anterolateral şi apoi caudal; cordoanele primelor 2-3 nefrotoame pronefrotice se sudează între ele într-un cordon unic, care se tunelizează, se alungeşte caudal şi se deschide în cloacă, sub numele de ureter primar (fig.203).

In a 28-a zi de viaţă intrauterină, pronefrosul se reduce la cîteva vezicule care dispar şi ele rapid, numai ultimele 2-3 nefrotoame pronefrotice ajung la o dezvoltare tipică pronefrosului. Segmentul superior al ureterului primitiv persistă, la adultul mascul, ca un rest vestigial, sub formă de hidatidă pediculă-

tă a testiculului. Segmentul inferior al ureterului primitiv persistă şi va servi drept canal de evacuare al mezonefrosului şi al celulelor germinale masculine.

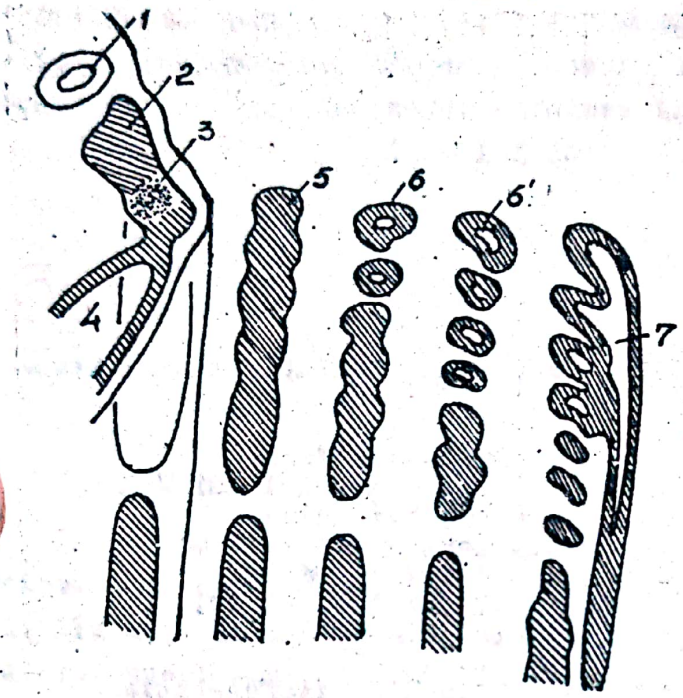

Fig.203 - Evoluţia pronefrosului.
1=tubul neural,
2=lama somitică,
3=cordonul nefrogen,
4=cavitate celomică,
5=mezoblast intermediar cervical,
6=nefrotoame cervicale,
7=ureterul primar (canalul lui Wolff).

2. Mezonefrosul se dezvoltă din nefrotoamele cuprinse între cea de-a 7-a somită toracală şi a treia sau a patra lombară, fiind înglobat într-o formaţiune ovoidă, denumită corpul lui Wolff, care proemină în cavitatea peritoneală, de o parte şi de alta a rădăcinii mezenterului dorsal, sub aspectul unei formaţiuni glandulare, de formă triunghiulară pe secţiune transversală, care se întinde - iniţial - de la diafragm pînă în vecinătatea cloacei. Faţa sa anteromedială este ocupată de schiţa gonadică, determinată de proliferarea epiteliului celomic şi migrarea gonocitelor în această zonă; viitoarea gonadă este legată de restul formaţiunii prin mezoul gonadic, - denumit după sex - mezotestis sau mezeovarium (fig.204).

Marginea anterolaterală a corpului lui Wolff este voluminoasă şi conţine două canale: - canalul lui Wolff, situat posteromedial şi - canalul lui Müller, plasat anterolateral. Prezenţa celor două canale face ca această margine să proemine sub forma unui cordon, denumit cordonul urogenital, legat de mezonefros prin mezoul cu acelaşi nume. Corpul lui Wolff este menţinut în poziţie

prin următoarele formaţiuni: - mezoul corpului lui Wolff (scurt şi gros uneşte faţa posterioară a organului de peretele abdominal posterior embrionar), - ligamentul diafragmatic (face legătura între muşchiul frenic şi extremitatea cranială a corpului lui Wolff), - ligamentul inghinal (leagă regiunea corespunzătoare a embrionului de extremitatea caudală a corpului lui Wolff.

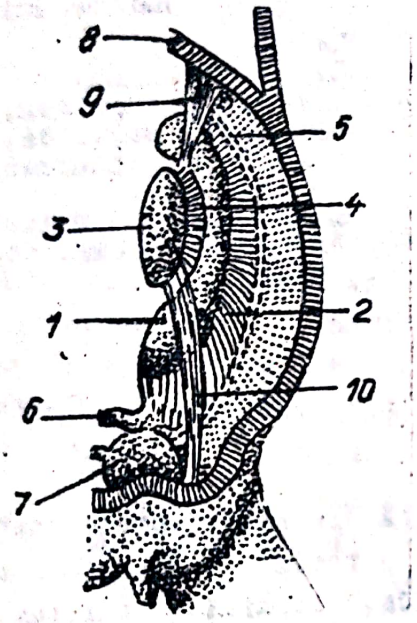

Fig.204 - Evoluţia mezonefrosului.

1=corpul lui Wolff,
2=mezoul corpului lui Wolf,
3=schiţa genadică,
4=mezoul genital,
5=canalul lui Wolff,
6=canalul lui Müller,
7=cloaca,
8=diafragmul,
9=ligamentul diafragmatic,
10=ligamentul inghinal.

La sfîrşitul celei dea doua lună de viaţă intrauterină, o dată cu dezvoltarea metanefrosului, mezonefrosul şi corpul lui Wolff încep să involueze; din elementele sale componente rămîn unele formaţii, care vor intra în alcătuirea gonadelor cît şi a căilor genitale.

3. Metanefrosul se formează din porţiunea sacrală, nesegmentată a cordonului nefrogen, numită blastem metanefrogen, plasat lateral şi posterior de cloacă. Materialul din care se vor forma viitorii rinichi are origine dublă: din blastemul metanefrogen şi din mugurele ureteral.

a. Schiţa ureterală se formează la începutul celei de-a doua luni de viaţă intrauterină, din segmentul situat imediat deasupra deschiderii canalului lui Wolff în cloacă; acesta emite un divertiscul, numit mugurele ureteral secundar, care creşte în direcţie cranială şi atinge rapid blastemul metanefrogen, în care

se infundă. Extremitatea liberă a mugurelui ureteral secundar pătrunde mai adînc în masa nedivizată a blastemului metanefrogen, prin trei diverticuli, superior, mijlociu şi inferior, care reprezintă schiţele calicelor majore (fig.205).

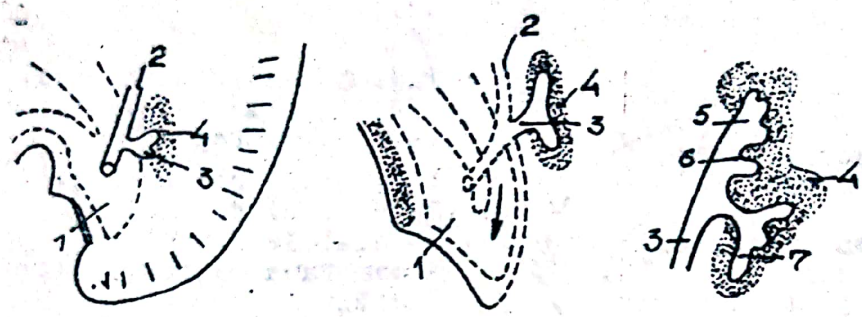

Fig.2o5 - Schiţa ureterului secundar.
1=cloaca,
2=canalul lui Wolff,
3=ureterul secundar,
4=blastemul metanefrogen,
5=calicele sup.,
6=calicele mijl,
7=calicele inf.

O dată cu trifurcarea mugurelui ureteral, blastemul metanefrogen se condenseazâ în jurul acestora şi evoluează paralel cu ei. Din mugurii caliceali primari iau naştere,prin înmuguriri succesive, tubii excretori de ordinul I, II, III ajungîndu-se pînă la a XV-a generaţie sau chiar la a XX-a. Tubii de ordinul I, care vor da naştere la calicele minore, se lărgesc şi încorporează prin telescopare următorii tubi, pînă la a VI-a generaţie, înglobare care determină ca, în acelaşi calice minor, să se deschidă un număr de tubi de al V-lea ordin, care vor deveni ductele papilare.

Extremitatea caudală a ureterului secundar se deschidea - iniţial - pe peretele dorsal al canalului lui Wolff, iar acesta din urmă, în sinusul urogenital (fig.2o6)



Fig.2o6 - Evoluţia extremităţii caudale a ureterului secundar.
1=sinusul urogenital,
2=canalul lui Wolff,
3=cornul sinusului urogenital,
4=ureterul definitiv.

Segmentul din canalul lui Wolff, cuprins între mugurele ureteral şi peretele posterior al sinusului urogenital, se dilată, constituind cornul sinusului urogenital, în vîrful căruia se deschide atît canalul lui Wolff cît şi ureterul definitiv. In a şaptea

săptămînă a vieţii intrauterine, peretele posterior al sinusului urogenital înglobează cele două coarne, astfel că ureterele secundare se deschid izolat, direct în segmentul urinar al sinusului urogenital, iar canalele lui Wolff - în porţiunea genitală a acestuia, alcătuind ductele deferente (fig.207).

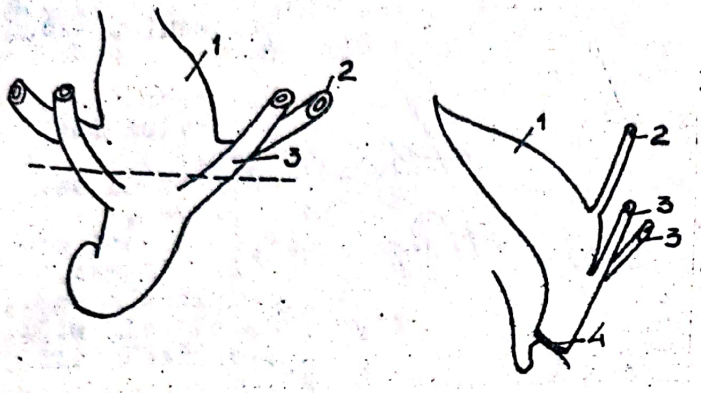

Fig.207 - Evoluţia coarnelor sinusului urogenital.
1=sinusul urogenital,
2=ureterul definitiv,
3=canalele lui Wolff,
4=membrana sinusului urogenital.

b. Blastemul metanefrogen, situat în regiunea sacrală a embrionului, rămîne nesegmentat; el se fragmentează însă o dată cu apariţia generaţiilor tubulare, acoperind ca un coif, fiecare extremitate liberă a mugurelui ureteral secundar. O dată cu înmulţirea generaţiilor tubulare, se ajunge la o fragmentare din ce în ce mai marcată a blastemului metanefrogen, care formează, în cele din urmă, sferule mici metanefrotice (fig.208).

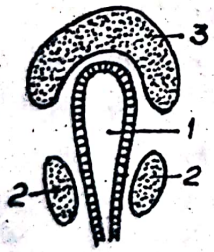

Fig.208 - Fragmentarea blastemului metanefrogen.
1=ramificaţia ureterului secundar,
2=sferule metanefrogene pline,
3=veziculă metanefrogenă alungită.

Clasic, se admite că sferulele metanefrotice pline se transformă în vezicule, a căror pereţi sînt alcătuiţi dintr-un singur rînd de celule, care pierd caracterul mezenchimatos şi iau aspect epitelial. La nivelul viitorului pol urinar, vezicula metanefrotică se alungeşte într-un tub sinuos, a cărei extremitate liberă se deschide în ramificaţia terminală a unui canal colector. Polul opus - viitorul pol vascular - este deprimat de o ramură terminală a arterei renale, care va da naştere la un ghem de capilare, pe

care se mulează epiteliul polului vascular al veziculei metanefrotice (fig.209).

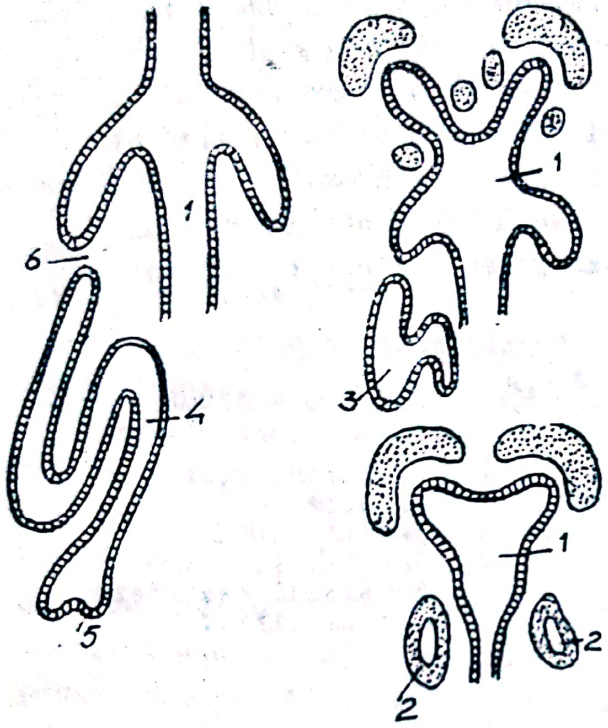

Fig.209 - Evoluţia sferulelor metanefrotice.
1=ramificaţiile ureterului secundar,
2=sferule metanefrotice,
3=vezicule metanefrotice alungite,
4=viitorul nefron,
5=polul vascular,
6=locul de joncţiune al nefronului cu căile excretoare.

Schiţa viitorului rinichi este situată - iniţial - de fiecare parte a cloacei, în dreptul primelor trei vertebre sacrale; creşterea considerabilă a embrionului în regiunea lombosacrală schimbă această poziţie: - la copil, polul inferior al rinichiului se găseşte încă în fosa iliacă internă, dar nu întîrzie să migreze pînă în regiunea lombară, unde ascensiunea sa este terminată. In timpul migrării sale, rinichiul pivotează pe axul său longitudinal, în aşa fel încît, marginea sa - primitiv posterioară - devine laterală; - mai tîrziu, din cauza creşterii corpilor vertebrali şi dezvoltarea muşchilor psoaşi, aceeaşi margine devine posterolaterală.

In evoluţia rinichilor pot surveni anumite anomalii: - rinichii pot lipsi definitiv (agenezie totală), sau numai unul singur (agenezie parţială); - sînt situaţii cînd se găsesc şi trei rinichi (rinichi supranumerar); - cei doi rinichi se pot suda prin polii superiori sau inferiori, constituind rinichiul în potcoavă (simfizã renală).

Lipsa ascensiunii rinichilor produce ectopia renală, care poate fi: pelviná, hipogastricá sau iliacá.

Anatomie descriptivă

Situaţie. Rinichii, în număr de doi - unul drept şi altul stîng - sînt organe toracoabdominale, retroperitoneale, situate de o parte şi de alta a coloanei vertebrale, corespunzînd ultimelor două vertebre toracale şi primelor trei vertebre lombare. De asemenea, rinichii au raporturi cu coasta a 12-a, care încrucişează faţa lor posterioară şi cu coasta a 11-a, căreia rinichiul stîng îi atinge marginea superioară, iar cel drept marginea inferioară (fig.210)

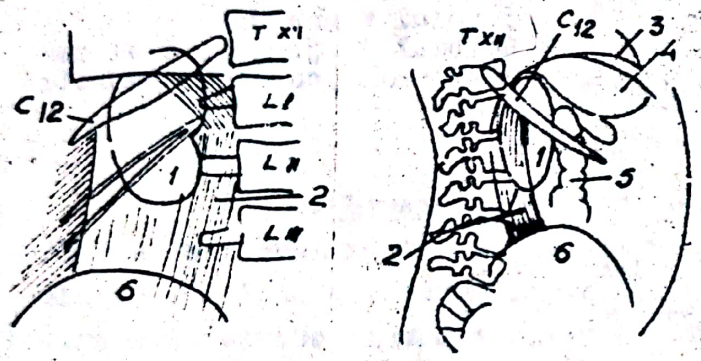

Fig.210 - Situaţia rinichilor.

1=rinichiul,
2=ms.psoas,
3=diafragmul,
4=ficatul,
5=colonul ascendent,
6=osul iliac.

Scheletotopic, rinichii pot fi încadraţi într-un patrulater delimitat: - superior, o linie care trece prin procesul spinos al celei de-a 11-a vertebre toracală; - inferior, o linie dusă prin procesul spinos al celei de-a 3-a vertebre lombare; - lateral, o latură verticală dusă prin extremitatea posterioară a coastei a 11-a la creasta iliacă, iar - medial, o verticală plasată la 5 cm de linia mediană. (fig.211).

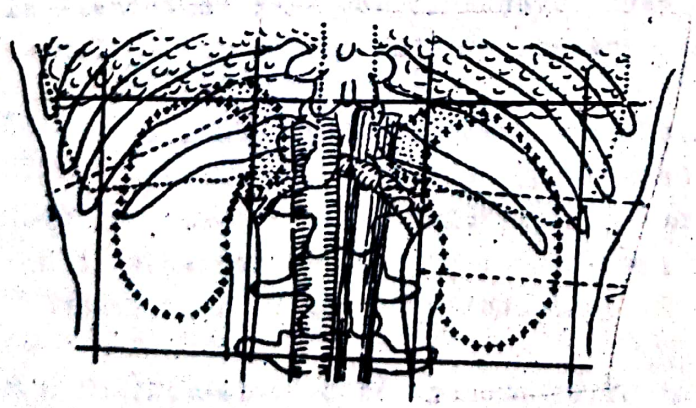

Fig.211 - Scheletotopia renală.

T 11 / L 3 / C 11 / 5 cm

Formă şi dimensiuni. Rinichii sînt organe parenchimatoase, au formă de boabă de fasolă, care se privesc prin concavităţile lor, prezentînd în medie următoarele dimensiuni: lungimea 12 cm, lăţimea 6 cm, grosimea 3 cm şi greutatea 150-170 g; cantitatea de sînge cuprinsă în rinichi este de 50 ml. Rinichiul drept este - în general - puţin mai voluminos decît cel stîng; la bărbat, rinichii au o greutate mai mare decît la femei. Dezvoltarea maximă a rinichiului este la 25 ani; la persoanele în vîrstă, rinichii se atrofiază şi devin neregulaţi la suprafaţă. La făt şi la noul născut, rinichiul prezintă un aspect boselat, care dispare în primul an de viaţă.

Coloraţie şi consistenţă. Rinichii au o culoare roşie-brună, iar consistenţa lor este fermă, cartilaginoasă.

Direcţia. Rinichii sînt alungiţi în sens vertical, dar axul lor mare nu este paralel cu planul mediosagital; el este oblic inferior şi lateral, astfel încît distanţa care separă extremităţile superioare este de 4 cm, iar cea dintre extremităţile inferioare de 6 cm. Rinichii nu sînt situaţi în plan frontal, datorită proeminenţei convexităţii coloanei vertebrale şi dezvoltării muşchilor psoas; din această cauză, faţa lor anterioară priveşte şi lateral, pe cînd cea posterioară şi medial.

Mijloacele de fixare. Rinichii prezintă un grad de mobilitate normală; ei coboară în timpul inspirului şi revin în poziţia iniţială în timpul expirului, deplasarea fiind - în medie - de 3 cm, în sens vertical. Cu toată această mobilitate, rinichii sînt fixaţi prin anumite elemente:

a. Capsula fibroasă (capsula fibrosa) renală este o parte componentă a fasciei viscerale, situată în spaţiul extraperitoneal retroperitoneal; ea delimitează loja renală, fiind alcătuită dintr-o foiţă posterioară şi alta anterioară (fig.212):

- Foiţa posterioară a capsulei renale este o lamă conjunctivă, subţire dar rezistentă, numită şi foiţa retrorenală sau fascia lui Zuckerkandl.

- Foiţa anterioară a capsulei renale este mai subţire, mai greu de pus în evidenţă deoarece este aderentă la peritoneul parietal posterior, întărit de fascii de acolare.

La nivelul marginilor mediale ale rinichilor, cele două

fei e se reunesc prin intermediul unor tractusuri conjunctive, numite ale lui Laboureau, fapt care explică nefuzionarea flegmoanelor perinefretice, de la dreapta la stînga.

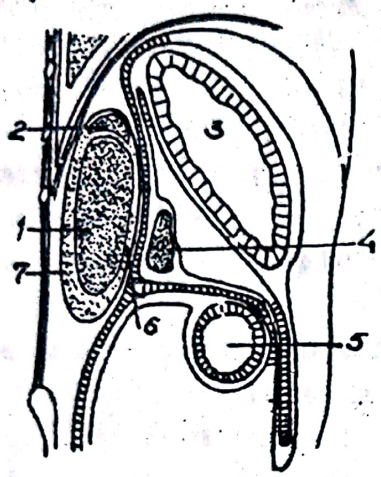

Fig.212 - Capsula fibroasă renală.
1=rinichiul stîng,
2=glanda suprarenală stîngă,
3=stomacul,
4=pancreasul,
5=colonul transvers,
6=capsula fibroasă (lama anterioară),
7=capsula fibroasă (lama posterioară).

Intre rinichi şi capsula fibroasă renală, se găseşte un ţesut adipos, cu rol de protecţie şi de fixare a rinichiului în loja sa, denumit capsula adipoasă (capsula adiposa), care este dispusă atît prerenal şi retrorenal, iar infrarenal, sub formă de pernuţă grăsoasă, pe care se sprijină extremitatea sa inferioară (fig.213).

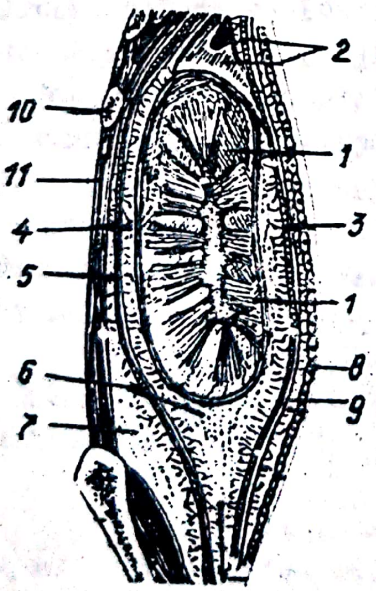

Fig.213 - Loja renală.
1=rinichiul,
2=glanda suprarenală,
3=lama anterioară a capsulei fibroase,
4=capsula adipoasă,
5=lama posterioară a capsulei fibroase,
6=pernuţa grăsoasă şi canalul lui Tuffier,
7=grăsimea pararenală a lui Gerota,
8=fascia de coalescenţă Toldt,
9=peritoneul parietal posterior,
10=coasta a 12-a,
11=muşchiul pătratul lombelor.

In partea superioară, cele două foiţe conjunctive ale capsulei se reunesc şi se inseră pe faţa inferioară a diafragmului; în partea inferioară, capsula fibroasă se prelungeşte pînă în pelvis, deoarece cele două foiţe nu se sudează între ele, ci delimitează un spaţiu, denumit canalul lui Tuffier, pe unde se angajează ureterele şi rinichii în caz de ptoză renală.

Loja renală conţine rinichiul respectiv, iar în partea sa superioară, se află şi glanda suprarenală, separată de rinichi printr-o lamă conjunctivă, cunoscută sub numele de lama interreno-suprarenală.

b. Formaţiile conjunctive subperitoneale sînt reprezentate de o serie de condensări ale ţesutului conjunctiv, alcătuind: ligamentul hepatorenal, colorenal şi duodenorenal.

c. Vasele renale constituie unul dintre mijloacele de fixare importante ale rinichilor; dimensiunile lor reduse în lungime cît şi emergenţa şi terminarea lor în vasele mari de la nivelul peretelui abdominal posterior conferă posibilităţi multiple de menţinere a rinichilor în poziţia lor normală şi permit - în acelaşi timp - un grad de mobilitate fiziologică.

d. Presa abdominală este de asemenea un factor de menţinere a rinichilor în poziţia obişnuită.

Conformaţie exterioară şi raporturi. Rinichii, avînd formă de boabă de fasole, prezintă: două feţe, două margini şi două extremităţi:

- Faţa anteroexternă este convexă în ambele sensuri şi are raporturi diferite, prin intermediul peritoneului parietal posterior (fig.214).:

Rinichiul drept are raport cu colonul ascendent, flexura hepatică dreaptă, faţa viscerală a ficatului, pe care determină impresiunea renală şi cu porţiunea descendentă a duodenului.

Rinichiul stîng are raport cu segmentul stîng al colonului transvers şi al mezoului său, cu ansele intestinale subţiri, cu arcul vascular al lui Treitz, iar în etajul supramezocolic, cu faţa posterioară a stomacului, corpul pancreasului şi cu splina.

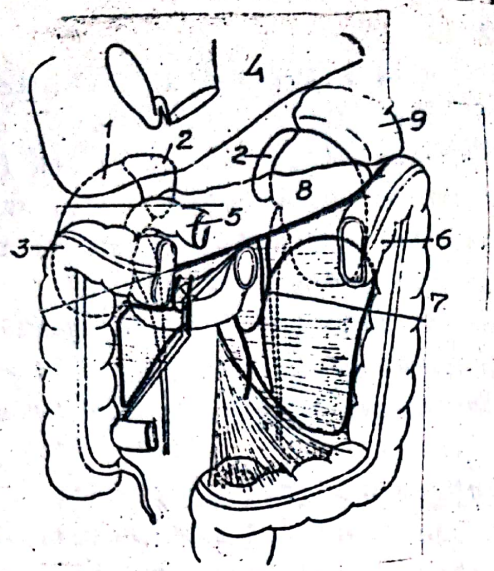

Fig.214 - Raporturile anterioare ale rinichilor.

1=rinichii,
2=glandele suprarenale,
3=colonul ascendent,
4=ficatul,
5=duodenul,
6=segmentul stîng al colonului transvers,
7=arcul vascular a lui Treitz,
8=pancreasul,
9=splina.

- Faţa posterointernă este plană sau uşor convexă, neacoperită de peritoneu, încrucişată de coasta a 12-a, motiv pentru care raporturile acestei feţei vor fi superioare şi inferioare (fig.215).

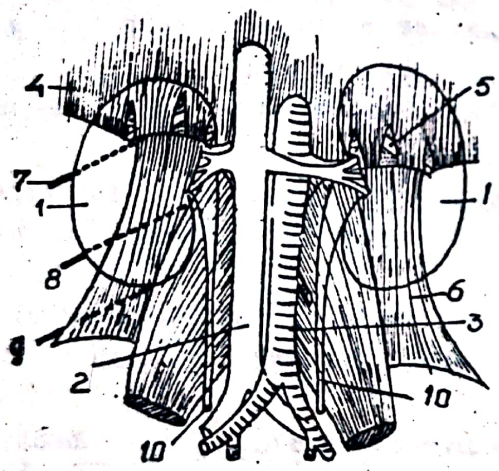

Fig.215 - Raporturile posterioare ale rinichilor.

1=rinichii,
2=vena cavă inferioară,
3=aorta abdominală,
4=muşchiul diafragm,
5=hiatusul costodiafragmatic,
6=muşchiul pătratul lombelor,
7=nervul toracolombar,
8=nervul iliohipogastric,
9=nervul ilioinghinal,
10=ureterele.

Raporturile superioare sînt toracice, cu faţa inferioară a diafragmului, nivel la care se află arcul medial şi lateral şi hiatusul costodiafragmatic; prin intermediul diafragmului, faţa posterointernă a rinichilor are raporturi cu pleura diafragmatică şi baza pulmonilor.

Raporturile inferioare sînt abdominale şi lombare, nivele la care se află grăsimea pararenală a lui Gerota,

muşchiul pătratul lombelor cu teaca sa, nervii toracolombari, iliohipogastrici, ilioinghinali şi genitofemurali.

- Marginea laterală a rinichiului este convexă, netedă şi are raporturi diferite: - la rinichiul drept - superior cu ficatul, iar - inferior cu colonul ascendent; - la rinichiul stîng - superior cu splina, iar - inferior cu colonul descendent.

- Marginea medială este concavă şi prezintă în centrul său hilul renal (hilus renalis), prin care se pătrunde într-o cavitate săpată în grosimea rinichilor, cu dimensiuni pe jumătate cît ale rinichiului, denumită sinusul renal. În segmentul suprahilar, marginea medială are raport cu glanda suprarenală respectivă; în segmentul hilar cu elementele vasculonervoase ale pedicului renal (artera, vena renală, limfaticele şi nervii vegetativi, precum şi pelvisul renal) iar în segmentul subhilar cu porţiunea extrarenală a pelvisului renal şi cu porţiunea incipientă a ureterului.

Rinichiul drept are raport - medial - cu vena cavă inferioară, pe cînd rinichiul stîng are raport cu arcul vascular al lui Treitz şi cu aorta abdominală.

- Extremitatea superioară are raport cu originea muşchiului psoas şi cu glanda suprarenală respectivă.

- Extremitatea inferioară se sprijină pe pernuţa adipoasă şi pe muşchiul psoas.

Anatomie morfofuncţională

Rinichii sînt organe structurate morfofuncţional pentru elaborarea urinii, fiind constituiţi din nefroni, grupaţi în lobuli şi în lobi. Dacă se face o secţiune verticofrontală, paralelă cu cele două feţe, de la marginea convexă către hil, vom observa - macroscopic - că rinichii sînt alcătuiţi dintr-o capsulă proprie şi parenchimul renal (fig.216):

a. Capsula proprie renală este fibroasă şi învelește rinichiul la periferie; la nivelul hilului renal, ea pătrunde în sinusul renal şi se continuă cu tunica conjunctivă a calicelor şi a pelvisului renal. La un rinichi normal, capsula proprie se desprinde cu uşurinţă de suprafaţa exterioară a organului.

b. Parenchimul renal se află sub capsula proprie renală şi prezintă două zone: corticală şi medulară.

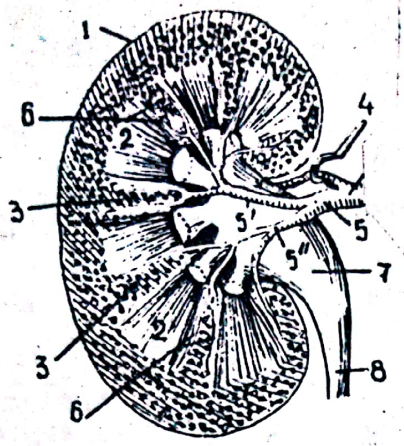

Fig.216 - Structura rinichilor.

1=corticala renală,
2=medulara renală,
3=coloanele lui Berthin,
4=artera retropielică,
5=artera prepielică,
6=arterele interlobare,
7=pelvisul renal,
8=ureterele.

1. Corticala renală (cortex renis) se află la periferie, constituită dintr-o substanţă gălbuie, semănată cu mici puncte de culoare roşietică, care reprezintă corpusculii renali (corpuscula renis) ai lui Malpighi. La partea profundă a corticalei renale, se observă anumite teritorii, cu aspect diferit de restul substanţei corticale, denumite piramidele lui Ferrein sau radiaţiile medulare ale lui Ludwig; baza acestor piramide se află la limita profundă a substanţei corticale, iar vîrful lor se apropie de porţiunea cea mai superficială a substanţei corticale, fără însă a o atinge (fig.217).

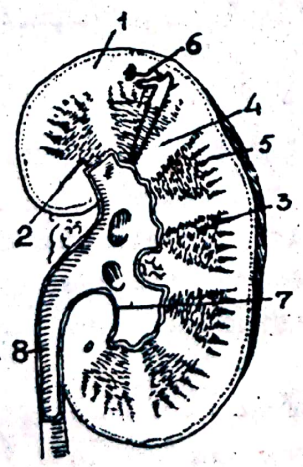

Fig.217 - Structura corticalei şi medularei renale.

1=corticala renală,
2=medulara renală,
3=piramidele lui Malpighi,
4=coloanele lui Berthin,
5=piramidele lui Ferrein,
6=nefronul,
7=pelvisul renal,
8=ureterul.

2. Medulara renală (medulla renis) se găseşte în profunzime; are o coloraţie roşietică şi se caracterizează prin prezenţa unor formaţiuni de aspect conic, cu baza îndreptată spre

corticală şi vîrful orientat spre sinusul renal, denumite piramidele renale (piramides renales) ale lui Malpighi, în număr de 7-14, cu aspect striat pe secţiune; vîrful lor poartă numele de papilele renale (papillae renalis), care proemină în sinusul renal. Spaţiile cuprinse între papilele renale sînt ocupate de prelungiri ale substanţei corticale, denumite coloanele lui Berthin.

Organizatea segmentară a rinichilor. Aceste organe sînt constituite din reunirea unor segmente mici, numite lobii renali (lobi renales); fiecare din aceste formaţiuni au, din punct de vedere morfologic şi funcţional, aceeaşi valoare ca organul în întregime, fiind reprezentat de o piramidă renală a lui Malpighi, împreună cu porţiunea din substanţa corticală corespondentă acesteia.

La rîndul lor, lobii renali sînt alcătuiţi din lobuli corticali (lobuli corticales), corespunzători fiecare, unei piramide a lui Ferreim, împreună cu tot ţesutul învecinat din corticală; se consideră că pentru fiecare lob renal există cîte 500 de lobuli corticali. Lobulii renali sînt şi ei formaţi din numeroase elemente, denumite nefroni.

Nefronul este unitatea histologică şi fiziologică a rinichiului, cît şi elementul fundamental al lobulului cortical; el poate fi considerat ca un rinichi în miniatură; numărul nefronilor este - aproximativ - jumătate de milion, pentru fiecare rinichi. Nefronul are o lungime de 5-6 cm şi un calibru neregulat (15-300 microni). In alcătuirea unui nefron intră două elemente distincte: corpusculul renal şi tubul urinifer.

a. Corpusculii renali (corpuscula renis) se găsesc situaţi în corticala renală, alcătuiţi din capsula glomerulară a lui Bowman şi dintr-o reţea de capilare arteriale, care formează glomerulul renal.

Capsula renală prezintă două segmente: - o foiţă reflectată pe suprafaţa ghemului vascular şi o foiţă parietală, între care se delimitează un spaţiu, denumit sinusul urinar (fig.218). La nivelul polului vascular al glomerulului, foiţa parietală se continuă cu foiţa reflectată, iar la polul urinar al glomerulului, foiţa parietală se continuă cu epiteliul tubului contorsionat.

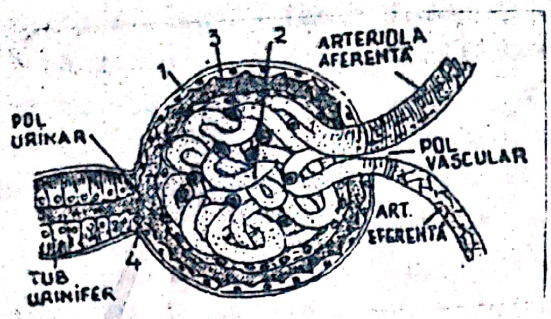

Fig.218 - Corpusculul renal.
1=capsula renală Bowman,
2=glomerulul arterial,
3=sinusul urinar,
4=polul urinar,

b. Tubii renali (tubuli renales) sau uriniferi pornesc de la polul urinar al corpusculului renal şi sînt formaţi din mai multe segmente, care se continuă unul cu altul: tubul contrunat, tubul lui Schachowa, ansa lui Henle şi piesa intermediară care se deschide în tubul drept, iar acesta în tubii colectori, ce ajung la nivelul papilei renale, unde se află 12-15 orificii, care constituie aria ciuruită (area cribrosa).

Vascularizaţia rinichilor

Vascularizaţia rinichilor prezintă un interes considerabil atît din punct de vedere anatomic cît şi funcţional; vasele rinichiului asigură nu numai vitalitatea organului ci şi funcţionalitatea sa.

Arterele renale iau naştere din aorta abdominală, la nivelul primei vertebre lombare; de obicei, artera renală este unică, mai lungă la dreapta (3-5 cm), trece posterior de vena cavă inferioară şi mai scurtă la stînga (2-3 cm). Se pot găsi şi 2-3 artere renale, care pătrund - de obicei - la nivelul extremităţilor superioare sau inferioare, artere cunoscute şi sub numele de artere polare.

Înainte de a pătrunde prin hilul renal, arterele renale dau următoarele ramuri colaterale (fig.219): - artera suprarenală inferioară, - ramuri ganglionare pentru nodulii limfatici lombari, - artera ureterală superioară şi - arterele capsuleadipoase.

Ajunsă în hil, artera renală se împarte în două ramuri principale: anterioară sau prepielică, posterioară sau retropielică, care are calibru mai mic. Cele două artere - prepielică şi retropielică - asigură vascularizaţia unei zone a parenchimului renal; se descrie astfel o zonă vasculară anterioară prepielică şi altă zonă vasculară retropielică; linia de separare între ele trece la

2-3 mm îndărătul marginii convexe a rinichiului (linia lui Hyrtl).

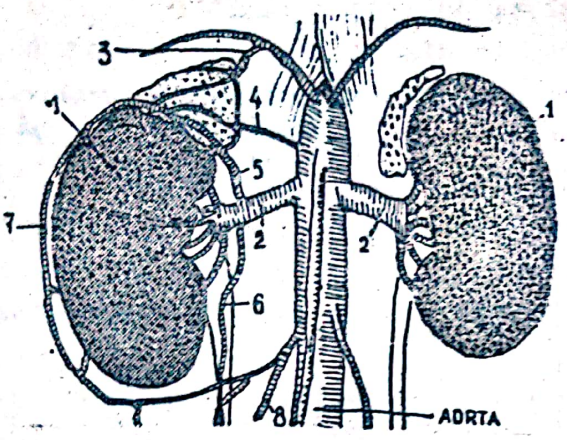

Fig.219 - Distribuţia arterei renale.

1=rinichiul,
2=artera renală,
3=artera suprarenală superioară,
4=artera suprarenală mijlocie,
5=artera suprarenală inferioară,
6=artera ureterală superioară,
7=arcul arterial extrarenal,
8=arteră genitală.

O noţiune de dată recentă, cu valoare chirurgicală, e constituie teoria segmentară a rinichiului; fiecare ramură arterială se distribuie unui segment renal, fără anastomoze cu arterele segmentare învecinate, individualizîndu-se următoarele artere segmentare: polară superioară, prepielică superioară, prepielică inferioară, retropielică şi polară inferioară, care se distribuie la segmentele respective (fig.220).

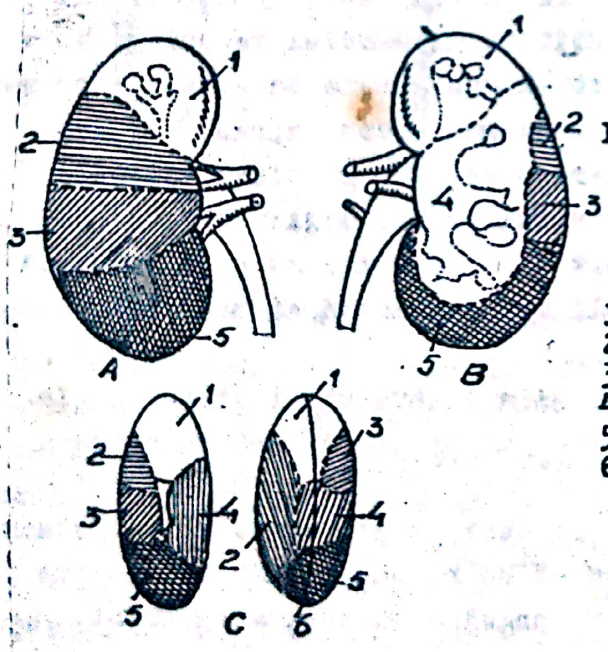

Fig.220 - Segmentele renale.

A=rinichiul drept privit ant.
B=rinichiul drept văzut post.
C=rinichiul drept privit pe marginea sa laterală.

1=segmentul polar superior,
2=segmentul prepielic superior,
3=segmentul prepielic inferior,
4=segmentul retropielic,
5=segmentul polar inferior,
6=linia lui Hyrtl.

Arterele care iau naştere din trunchiurile segmentare descrise pătrund în parenchimul renal şi se continuă cu arterele interlobare renale, situîndu-se între piramidele lui Malpighi (fig. 221).

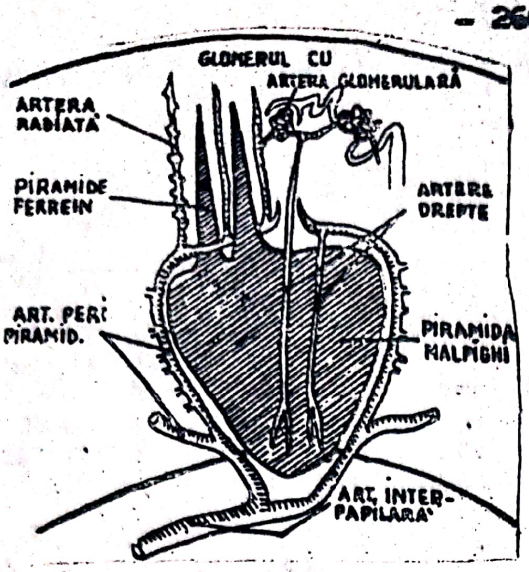

Fig.221 - Distribuţia arterelor în medulara şi corticala renală.

Fiecare piramidă medulară este astfel înconjurată de 5-6 artere interlobare, a căror ramuri alcătuiesc - prin anastomoză - arterele arcuate, de la baza piramidelor medulare; din acestea iau naştere ramuri arteriale pentru piramidele lui Malpighi cît şi arterele interlobulare sau arterele radiate corticale, ce se plasează între piramidele lui Ferrein.

Din arterele radiate nasc ramuri foarte scurte, denumite arterele glomerulare aferente, care pătrund în corpusculul lui Malpighi, se capilarizează, constituie glomerulul vascular, după care părăsesc formaţiunea respectivă sub numele de arteră eferentă. Calibrul arterelor eferente este mai redus, aproape de două ori decît al arterelor glomerulare aferente; în plus, arterele eferente nu au fibre musculare în tunica lor mijlocie.

De menţionat faptul că arterele eferente se capilarizează din nou la nivelul tubilor renali din corticală şi medulară, continuîndu-se cu capilare venoase.

Din descrierea nefronului şi a distribuţiei arteriale în parenchimul renal, rezultă că nefronul prezintă două segmente morfofuncţionale bine distincte:

- Corpusculul renal, constituit din capsula lui Bowman şi glomerulul vascular, reprezentat de reţeaua admirabilă, este adaptat pentru filtrarea plasmei sanguine şi obţinerea urinii primare.

- Tubul urinifer, alcătuit din succesiunea segmentelor descrise şi înconjurat de reţeaua capilară peritubulară arteriovenoasă, are rol în reabsorbţia şi secreţia tubulară, procese

care duc la formarea urinii definitive.

Venele renale colecteazã sîngele, care provine din două rețele venoase: renală și perirenală.

a. Rețeaua venoasă renală ia naștere din venele arcuate sau suprapiramidale, situate la limita dintre zona corticală și cea medulară, care primesc sîngele de la venele stelate, pornite din zona subcapsulară (stelele lui Verheiyn) de la piramidele lui Ferrein și de la venele ascendente medulare, care drenează sîngele venos din piramidele lui Malpighi (fig.222).

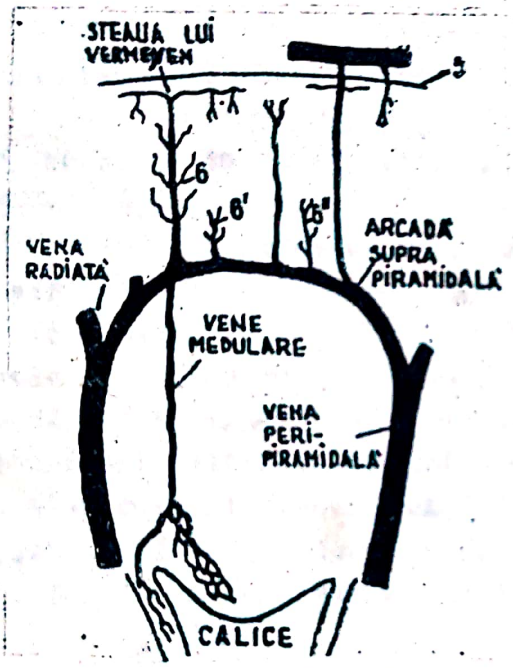

Fig.222 - Drenajul venos al rinichiului.

De la venele arcuate pleacă - spre sinusul renal - venele interlobare sau peripiramidale care pătrunzînd în sinusul renal, formează venele pre- și retropielice; acestea se vor uni și - din confluența lor - rezultă vena renală dreaptă și stîngă, plasate anterior de artera renală și de pelvisul renal respectiv.

b. Rețeaua venoasă perirenală este reprezentată de venele capsuloadipoase care formează o arcadă renoxerenală, dispusă pe marginea laterală a rinichiului; această rețea are anastomoze multiple cu rețeaua venoasă renală cît și cu rețelele venoase ale organelor vecine: - la nivelul fasciei lui Toldt cu venele suprarenale inferioare, cu venele ureterale superioare, cu venele

lombare chiar şi cu originea venelor azigos, cît şi cu venele posterioare, care merg în lungul nervului toracoabdominal, iliohipogastric şi iliogenital. Datorită acestor legături, în cazul obliterării venei renale, sîngele venos din rinichi poate fi dirijat în reţeaua venoasă perirenală şi, de aici, în circulaţia venoasă generală.

Vena renală dreaptă este mai scurtă (3-4 cm), pe cînd vena renală stîngă este mai lungă (8-9 cm); ea primeşte - perpendicular - venele genitală şi suprarenală stîngă, trece pe sub muşchiul lui Treitz şi prin pensă arterială aorticomezenterică; ambele vene renale se varsă în vena cavă inferioară.

Limfaticele rinichiului se organizează în două reţele: superficială şi profundă.

a. Reţeaua superficială, descrisă de Mascagni, este fină şi plasată imediat sub capsula fibroasă proprie a rinichiului, drenează limfa în nodulii lombaortici.

b. Reţeaua profundă, descrisă de Ludwig, începe la nivelul glomerulilor renali şi urmează acelaşi traiect ca şi vasele sanguine; ea este tributară nodulilor situaţi pe flancul stîng al aortei (pentru limfaticele renale stîngi) şi nodulilor situaţi înaintea venei cave şi înapoia ei, pe pilierul drept al diafragmului (pentru limfaticele renale drepte). Limfaticele rinichilor comunică şi ele cu cele ale organelor învecinate: testiculului sau ale ovarului, glandelor suprarenale, ureterului şi chiar ale ficatului.

Inervaţia rinichilor este vegetativă; nervii provin din plexul solar, din nervul splanhnic mic şi inferior, elemente care ajung la plexul aorticorenal; de aici pleacă filete care pătrund în parenchimul renal, pe traiectul vaselor şi se dispun într-un grup anterior şi altul posterior.

CAILE EXCRETORII

Compartimentul excretor primeşte lichidul secretat de rinichi şi îl conduce în afara organismului; el este foarte lung, complex şi se compune din: calice, pelvisul renal, ureter, vezica urinară şi uretră.

A. Calicele renale (calices renales) reprezintă primul compartiment al căilor excretorii; sînt organe tubulare, situate în sinusul renal şi, după formă cît şi dimensiuni, ele se împart în două categorii: calicele renale mici şi mari.

1. Calicele renale mici (calices renales minores) sau secundare au formă cilindroidă, se găsesc în sinusul renal, în număr de 7-14; ele se inseră cu extremitatea lor periferică în jurul papilelor renale (în şanţul peripapilar, denumit fornix), iar extremităţile lor centrale confluează mai multe la un loc, pentru a forma:

2. Calicele renale mari (calices renales majores) sau primare, în număr de trei: - calicele superior este oblic descendent şi are o lungime de 1-3 cm; - calicele mijlociu este orizontal şi mai scurt, iar - calicele inferior este orizontal sau uşor ascendent şi are numai 1-2 cm (fig.223).

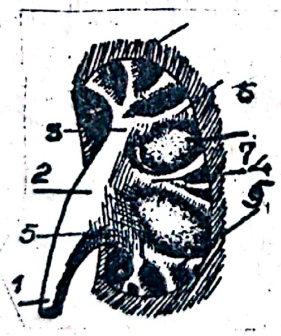

Fig.223 - Calicele mici şi mari.
1=ureterul,
2=pelvisul renal,
3=calicele major superior,
4=calicele major mijlociu,
5=calicele major inferior,
6=calicele mici,
7=parenchimul renal.

Calicele mici şi mari se întind între fornix şi pelvisul renal, plasîndu-se în sinusul renal, înconjurate de ţesut celulo-gâsos, vase sanguine, limfatice şi filete nervoase.

B. Pelvisul renal (pelvis renalis) sau bazinetul renal este o formaţiune cavitară, de formă triunghiulară, cu baza orientată lateral, iar vîrful - ieşind prin hilul renal - îndreptat medial şi inferior; el se termină cu o porţiune îngustată, denumită co-

letul ureterului. Jumătate sau ceva mai mult din pelvisul renal se găseşte intrarenal (în sinusul renal), iar restul se află extrarenal.

Pelvisul renal este un rezervor mic de urină, apărut o dată cu poziţia verticală bipedă; are o înălţime de 10 mm, o lărgime de 20 mm şi o capacitate fiziologică de 5-6 cm^3. Forma pelvisului renal este variabilă, în funcţie de dispoziţia calicelor mari care se unesc pentru a-i da naştere; astfel, s-au descris pelvisuri renale ramificate, ampulare etc.

Raporturile pelvisului renal sînt deosebite, în funcţie de situaţia sa intra- sau extrarenală (fig.224).

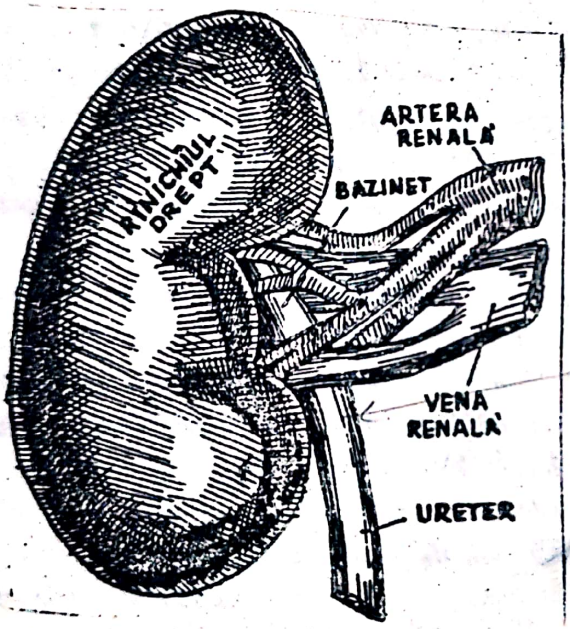

Fig.224 - Rinichiul drept şi pedicului renal.

- In porţiunea intrarenală, pelvisul renal are raporturi: - ventral cu majoritatea vaselor renale, iar - dorsal, cu ţesutul renal şi cu vasele retropielice.

- In porţiunea extrarenală, pelvisul renal are - anterior, raporturi cu vasele renale, fascia prerenală şi cu peritoneul parietal posterior (la dreapta, pelvisul renal vine în raport şi cu porţiunea descendentă a duodenului, de care este separat prin fascia lui Treitz dreaptă.

Pe faţa posterioară a pelvisului renal, se găsesc vasele retropielice numai în partea superioară, lîngă marginea hilului renal, situaţie anatomică care permite secţiunea pelvisului renal

pe fața sa posterioară (pielotomia posterioară) pentru evacuarea colecțiilor purulente sau extragerea calculilor urinari. Tot posterior, pelvisul renal mai are raporturi cu lama retrorenală a lui Zuckerkandl, grăsimea pararenală a lui Gerota, marginea laterală a mușchiului psoas și vîrful primei apofize costiforme lombare; la distanță variabilă - atît la dreapta cît și la stînga, trebuie ținut cont de raportul pelvisului renal cu vena cavă inferioară și cu aorta abdominală.

In structura pelvisului renal intră o tunică conjunctivă, una musculară și alta mucoasă. Vascularizația și inervația pelvisului renal este identică cu cea a rinichilor.

C. Ureterul (ureter) este un conduct musculomembranos care se întinde de la extremitatea inferioară a pelvisului renal, pînă la vezica urinară; în traiectul său, îl găsim parcurgînd - succesiv - regiunea lombară, partea medială a regiunii iliace și apoi pelvisul osos, motiv pentru care se descrie ureterului două porțiuni: abdominală și pelvină.

Lungimea ureterului este de 25-30 cm; calibrul său nu este uniform, prezintă - de-a lungul său - trei îngustări:

- strîmtoarea inițială sau superioară se află la originea ureterului, denumită și coletul ureterului;
- strîmtoarea mijlocie se află la locul de încrucișare a ureterului cu vasele iliace (strîmtoarea iliacă);
- strîmtoarea inferioară se găsește la deschiderea ureterului în vezică, motiv pentru care se numește strîmtoarea vezicală.

Intre aceste strîmtori, ureterul are un calibru mai larg, astfel încît, privit în ansamblu, el se prezintă ca fiind format din suprapunerea a două dilatații: - fusul abdominal și - fusul pelvin, separate între ele prin strîmtoarea mijlocie sau iliacă.

Ureterul nu are un traiect rectilin; el prezintă curburi, atît în sens frontal cît și în cel sagital: - ureterul abdominal prezintă o curbură cu convexitatea orientată medial și anterior, astfel încît cele două uretere - drept și stîng - tind să se apropie unul de altul în regiunea lombară; la nivelul vaselor iliace, ureterul fiind ridicat de acestea, descrie o curbură cu convexitatea anterioară; - ureterul pelvin se comportă diferit la

cele două sexe: - la bărbat, ureterul pelvin descrie o curbă cu concavitatea superioară, medială şi anterioară, iar - la femeie, ureterul pelvin descrie o curbură dublă: prima convexă lateral, iar a doua la nivelul încrucişării cu artera uterină.(fig.225).

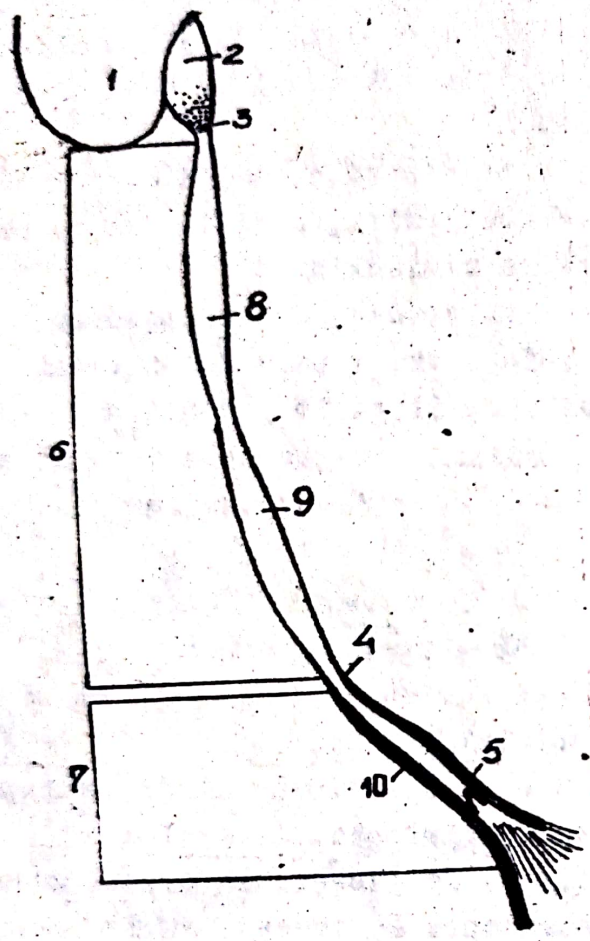

Fig.225 - Traiectul şi segmentele ureterului.

1=rinichiul drept,
2=pelvisul renal,
3=strîmtoarea superioară,
4=strîmtoarea mijlocie,
5=strîmtoarea inferioară,
6=fusul abdominal,
7=fusul pelvin,
8=porţiunea abdominală,
9=porţiunea iliacă,
10=porţiunea pelvină.

Raporturile ureterului abdominal sînt diferite, în funcţie de cele două segmente ale sale:

1. Ureterul lombar este cuprins între strîmtoarea superioară şi creasta iliacă, prezintă următoarele raporturi (fig. 226):

- Anterior, ureterul lombar este acoperit de peritoneul parietal posterior, de care aderă prin fascia viscerală, care îi formează - la acest nivel - un canal fibros; prin intermediul peritoneului parietal posterior, ureterul lombar are raporturi diferite de partea dreaptă faţă de cea stîngă:

- de partea dreaptă, planul pancreatico-duodenal are rapert cu ureterul prin intermediul fasciei lui Treitz

dreaptă; inferior de duoden, ureterul lombar vine în raport cu peritoneul parietal posterior, dublat de fascia lui Toldt dreaptă, elemente între care se află artera iliobicecoapendicocolică;

- de partea stîngă, ureterul lombar este separat de peritoneul parietal posterior, prin fascia lui Toldt stîngă; în partea superioară, înaintea ureterului, se află artera colică stîngă superioară.

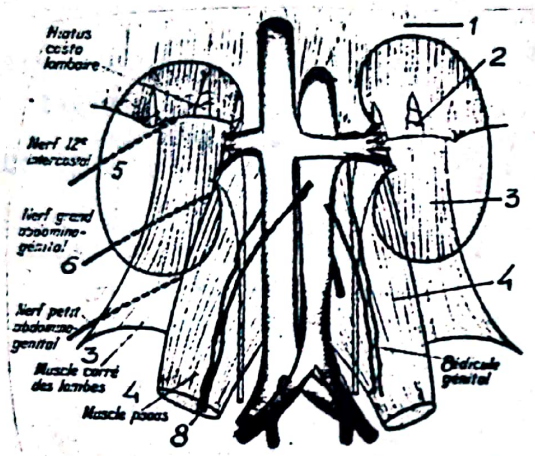

Fig.226 - Raporturile ureterului lombar.

1=muşchiul diafragm,
2=hiatusul costodiafragmatic,
3=muşchiul pătratul lombelor,
4=muşchiul psoas,
5=nervul toracoabdominal,
6=rinichii,
7=nervul ilioinghinal,
8=vasele genitale.

- Posterior, ureterul lombar se sprijină pe muşchiul psoas, posterior de care se află procesele costiforme ale vertebrelor lombare, faţă de care, ureterul coboară la 1 cm - medial - de vîrful lor. In grosimea muşchiului psoas se află ramurile plexului lombar, dintre care cele mai apropiate ureterului sînt nervul femural cutanat lateral şi genitofemuralul, care trec posterior de ureterul lombar.

- Medial, de partea dreaptă, ureterul lombar are raport cu vena cavă inferioară şi cu lanţul simpatic laterovertebral drept; de partea stîngă, ureterul vine în raport cu flancul stîng al aortei abdominale şi cu arcul vascular al lui Treitz.

- Lateral, în partea superioară (subhilară), ureterul lombar are raport cu polul inferior al rinichiului, de care este legat prin ligamentul renoureteral al lui Navaro; inferior de rinichi, ureterul vine în raport - lateral - cu colonul (la dreapta, raportul este apropiat de colonul ascendent, iar la stînga, raportul este mai îndepărtat de colonul descendent). De ambele părţi, ureterul lombar vine în raport cu vasele genitale; acestea se află iniţial - medial - de ureter, îl încrucişează anterior şi trec - lateral de el.

2. Ureterul iliac încrucişează vasele iliace, conform legii lui Luschka, după care - la dreapta - ureterul încrucişează artera iliacă externă la 1 cm de originea ei, iar - de partea stîngă ureterul încrucişează artera iliacă comună la 1,5 cm deasupra bifurcării sale (fig.227).

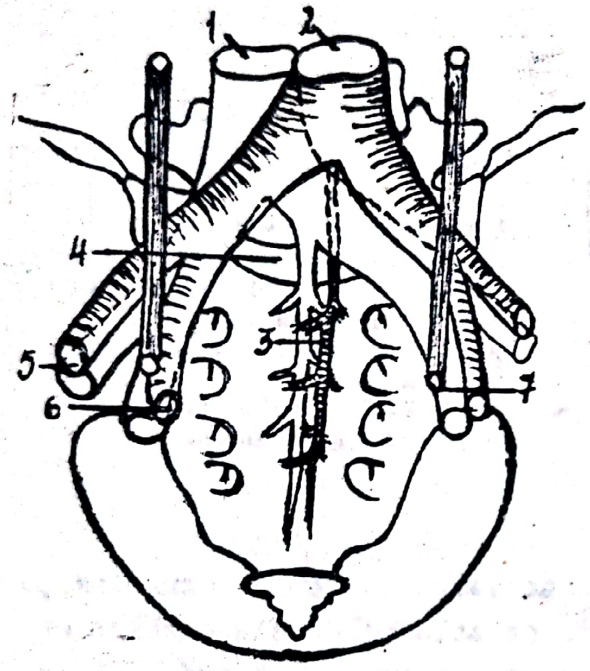

Fig.227 - Legea lui Luschka.
1=vena cavă inferioară,
2=aorta abdominală,
3=artera sacrată mijlocie,
4=promontoriul,
5=vasele iliace externe,
6=vasele iliace interne,
7=ureterul pelvin.

Legea lui Luschka se explică prin două fapte: rinichiul stîng este situat mai sus decît rinichiul drept şi artera iliacă comună stîngă este mai scurtă decît cea de partea dreaptă. Trebuie precizat faptul că această regulă nu are nimic absolut, putîndu-se întîlni mari variaţii de traiect şi raporte, în această privinţă.

- Anterior, ureterul iliac este acoperit de peritoneul parietal; - la dreapta se află şi terminarea rădăcinii mezenterului (cînd apendicele vermiform este lung, el poate încrucişa - anterior - ureterul iliac), - la stînga, ureterul iliac este acoperit de peritoneul parietal posterior şi de rădăcina secundară (oblică) a mezocolonului sigmoid, nivel la care, ureterul se găseşte pe marginea superioară a fosetei sigmoidiene.

De menţionat faptul că ureterul iliac este cel mai apropiat de peretele anterolateral abdominal, fapt care permite de a fi palpat.

- Posterior, ureterul iliac corespunde aripioarelor sacrate.

- Lateral, ureterul iliac vine în raport cu vasele genitale, iar

- Medial, se află promontoriul şi spaţiul termino-aortic, unde este situat plexul hipogastric superior şi nodulii limfatici promonterieni (fig.228).

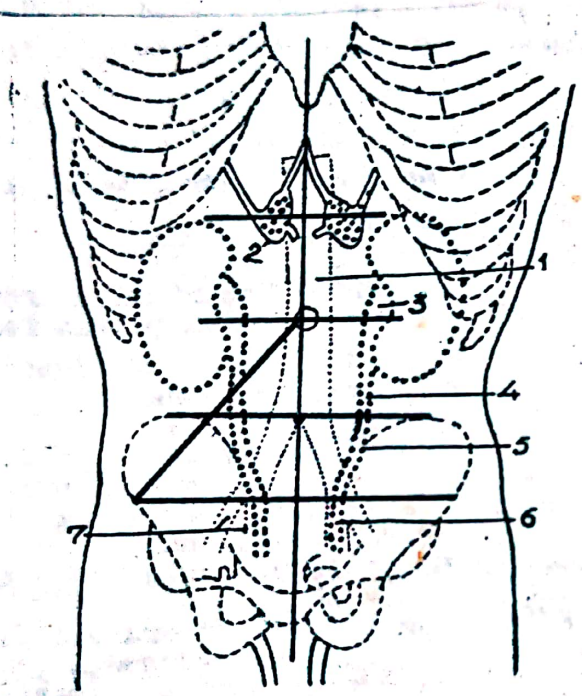

Fig.228 - Raporturile ureterului lombar şi iliac.

1=aorta abdominală,
2=ganglionii semilunari,
3=pelvisul renal,
4=ureterul lombar,
5=ureterul iliac,
6=ureterul pelvin,
7=vasele iliace interne.

Raporturile ureterului pelvin trebuie studiate separat - la cele două sexe:

La bărbat, ureterul pelvin prezintă un segment inițial, mai apropiat de peretele lateral al pelvisului osos, numit porţiunea parietală şi un segment care se apropie de viscerele pelvisului, numit porţiunea viscerală.

Porţiunea parietală a ureterului pelvin coboară sub peritoneul parietal, care o acoperă anterior şi medial; în partea laterală, la oarecare distanţă, se află peretele lateral al pelvisului osos, posterior se plasează artera iliacă internă inferior de care se găseşte vena iliacă internă; tot la acest nivel se află nervul obturator, artera obturatorie, ombilicala şi genitovezicala. Medial ureterului şi la distanţă de acesta, se situează rectul pelvin.

Porţiunea viscerală se apropie de veziculele se-

minale şi de vezica urinară; în vecinătatea lor, ureterul este încrucişat de artera genitovezicală, după care coboară posterior bazei vezicii urinare, unde vine în raport cu veziculele seminale (trecînd anterior treimii superioare a feţei lor anterioare); pe un plan superior, la o oarecare distanţă, ureterul pelvin este încrucişat de ductul deferent, după care pătrunde în peretele vezicii urinare, pe care îl străbate, pentru a se deschide în interiorul ei.

La femeie, ureterul pelvin are raporturi cu ligamentul larg al uterului, motiv pentru care i se descriu trei porţiuni (fig.229).

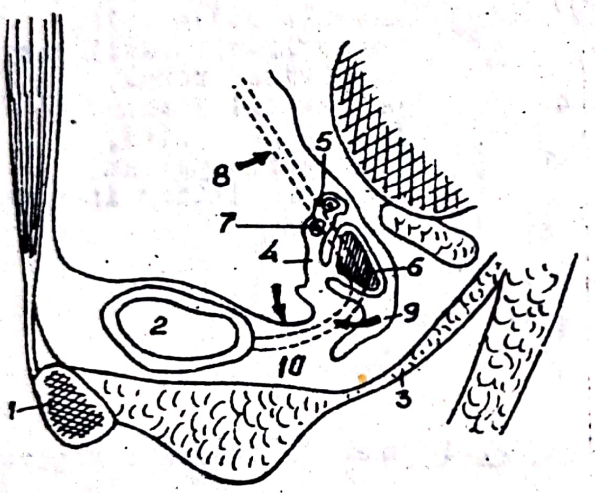

Fig.229 - Raporturile ureterului pelvin feminin.

1=simfiza pubiană,
2=vezica urinară,
3=planşeul pelvin,
4=ligamentul larg al uterului,
5=aripioara superioară cu trompa uteriană,
6=aripioara posterioară cu ovarul,
7=aripioara anterioară cu ligamentul rotund,
8=porţiunea postligamentară,
9=porţiunea subligamentară,
10=porţiunea preligamentară a ureterului pelvin feminin.

Porţiunea postligamentară este parietală; la acest nivel, ureterul pelvin are raporturi asemănătoare cu cele descrise la bărbat, în plus, trebuie menţionat faptul că ureterul pelvin feminin constituie latura posterioară a gropiţei ovariene a lui Krause.

Porţiunea subligamentară este viscerală, deoarece ureterul pelvin pătrunde în baza ligamentului larg, nivel la care este încrucişat - anterior - de artera uteriană şi vena uteriană superficială (pediculul preureteral), iar - posterior - de vasele cervicovaginale, vena uteriană profundă şi artera vaginală lungă (pediculul retroureteral).

Porţiunea preligamentară, situată anterior bazei ligamentului larg, are o lungime de 10-20 mm; această porţiune se

aşează pe faţa anterioară a vaginului, raport care explică posibilitatea apariţiei fistulelor ureterovaginale.

Structura ureterului este reprezentată de prezenţa a trei tunici: - tunica externă sau conjunctivă; - tunica medie este musculară, alcătuită din fibre netede, circulare şi longitudinale, ultimile fiind dispuse într-o bandă longitudinală exterioară şi alta interioară; - tunica internă este mucoasă, care se continuă - superior - cu mucoasa pelvisului renal, iar - inferior cu cea a vezicii urinare.

Vascularizaţia ureterului

Arterele provin din trei surse:

- Artera ureterală superioară are originea în ramul prepielic al arterei renale; ea este cea mai constantă arteră şi coboară pe faţa anterioară a ureterului, pînă aproape de încrucişarea cu vasele genitale.

- Artera ureterală mijlocie provine fie din aortă, fie din arterele iliace comune sau iliaca internă; foarte rar se pot desprinde ramuri ureterale şi din arterele genitale.

- Artera ureterală inferioară are originea în artera vezicogenitală la bărbat şi în artera uterină la femeie.

In vecinătatea ureterului, aceste artere se anastomozează, formînd în jurul său şi în grosimea pereţilor un plex arterial periureteral.

Venele, în mod obişnuit, sînt satelitele arterelor respective; ele se varsă în vena cavă inferioară, în venele iliace şi în venele genitale.

Limfaticele ureterului se împart în trei grupe:

- cele provenite din 1/3 superioară se drenează în nodulii limfatici lombaortici superiori;

- cele provenite din 1/3 mijlocie merg la nodulii limfatici lombaortici şi iliaci;

- cele provenite din 1/3 inferioară a ureterului se îndreaptă către nodulii limfatici iliaci interni.

Toate elementele vasculare ureterale sînt conţinute într-o lamă fibroconjunctivă, denumită mezoureter.

Inervaţia ureterului este asigurată de filete vegetative, provenite din plexul aorticorenal, spermatic şi hipogastric.

D. Vezica urinară (vesica urinaria) este [illegible] membranos, intermediar între uretere şi uretră, în [illegible] urina se depozitează între două micţiuni.

Anatomie generală

Generalităţi. Vezica urinară este un organ cavitar, ovoidal care prezintă: - vîrful vezicii (apex vesicae), corpul vezicii (corpus vesicae), fundul vezicii sau baza (fundus vesicae) şi colul sau gîtul (cervix vesicae) (fig.230).

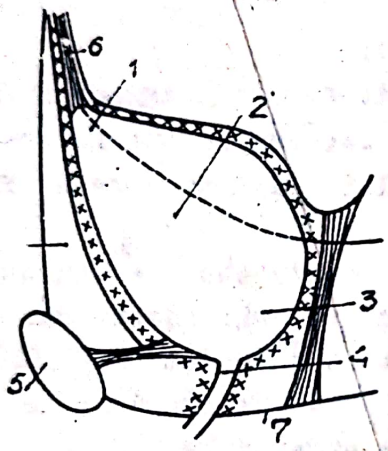

Fig.230 - Segmentele vezicii urinare.

1=vîrful vezicii,
2=corpul vezicii,
3=fundul vezicii,
4=colul vezicii,
5=simfiza pubiană,
6=peretele abdominal anterior,
7=planşeul pelvin.

Date filo- şi ontogenetice. Iniţial, eliminarea urinii în mediul exterior era îndeplinită de cloacă; ulterior, aceasta s-a compartimentat în sinusul urogenital şi compartimentul rectoanal. Vezica urinară se edifică, în scară filogenetică, din dublu material: entoblastic, provenit din cloacă şi - mezoblastic, din porţiunea terminală a canalului lui Wolff. Originea wolfiană a vezicii urinare explică de ce segmentul inferior al vezicii urinare este sensibil la excitaţiile hormonale şi de ce acesta va prezenta manifestă patologice deosebite de partea superioară a vezicii, care are origine entoblastică.

Anatomie descriptivă

Situaţie. Vezica urinară este un organ pelvin, aşezată în partea anterioară a spaţiului pelvisubperitoneal, superior planşeului pelvin, posterior simfizei pubiene şi anterior aparatului genital, care îl separă de rect (fig.231).

Loja vezicală este spaţiul ocupat de vezica urinară, delimitat: - anterior, de simfiza pubiană şi ligamentele pubevezicale;

- posterior, organele genitale şi lamele fibroase paragenitale;
- lateral, muşchiul obturator intern şi muşchiul levator anal;
- superior, peritoneul parietal, cu cele două fundburi de sac prevezical şi vezicogenital, iar - inferior, planşeul pelvin şi organele infravezicale la bărbat (fig.231).

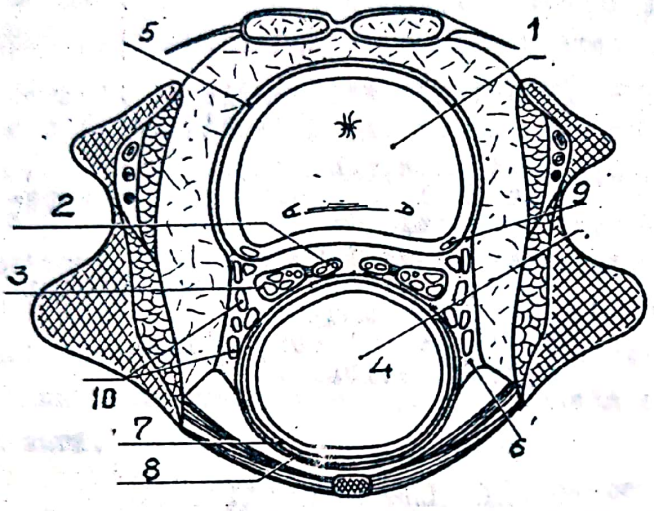

Fig.231 - Loja vezicală.
1=vezica urinară,
2=ductul deferent,
3=vezicula seminală,
4=rectul,
5=fascia ombilicoprevezicală,
6=fascia prostatoperitoneală,
7=fascia retrorectală,
8=fascia presacrată,
9=ureterul pelvin,
10=plexul venos perivezical.

Forma vezicii urinare variază după cantitatea de urină conţinută: vezica goală are aspect de cupă, cu concavitatea superior (sau de pungă cu pereţii turtiţi, apropiaţi unul de altul); vezica plină are formă ovoidală, cu polul său mai puţin voluminos orientat anterosuperior şi cu baza sa dirijată posteroinferior.

Dimensiuni: cînd vezica este plină are: - diametrul vertical 10 cm, - diametrul transversal 9 cm, - diametrul anteroposterior 7 cm, iar capacitatea este de 250-300 ml.

Mijloacele de fixare a vezicii urinare, în loja sa, sînt multiple:

- Uracul (urachus) reprezintă restul supravezical al veziculei alantoide; este un cordon fibros, întins de la vîrful vezicii la cicatricea ombilicală, cu rol de suspendare a vezicii la peretele abdominal anterolateral.

- Ligamentul ombilical medial drept şi stîng reprezintă cordoanele fibroase ale arterelor ombilicale.

- Ligamentele anterioare sau pubovezicale, în număr

de două, pornesc de la colul vezicei la faţa posterioară a simfizei pubiene, în alcătuirea cărora intră fibre conjunctive şi musculare; ele conţin numeroase vene şi constituie legături elastice şi dinamice, fapt care permite deplasarea simultană a colului vezical cu celelalte organe pelvine în timpul contenţiei fiziologice sau a micţiunii (fig.232).

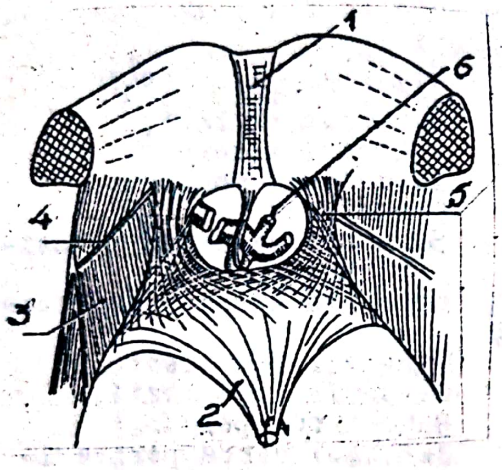

Fig.232 - Mijloacele de fixare ale vezicii urinare.

1=simfiza pubiană,
2=uracul şi fascia ombilicopre-vezicală,
3=muşchiul levator anal,
4=arcul tendinos al muşchiului levator anal,
5=ligamentul pubovezical,
6=venă genitală.

- Ligamentele posterioare sau vezicogenitale sînt formaţii conjunctivomusculare care fac legătura între fundul vezicii urinare şi organele genitale interne.

- Teaca viscerală vezicală sau alantoidiană a fost comparată de Grégoire cu o plasă de minge; este conjunctivofibromusculară, înveleşte vezica urinară şi o fixează la planşeul pelvin şi la ombilic. Are formă conică, cu vîrful la ombilic, iar baza la vezica urinară şi conţine atît vezica urinară cît şi uracul (fig.233).

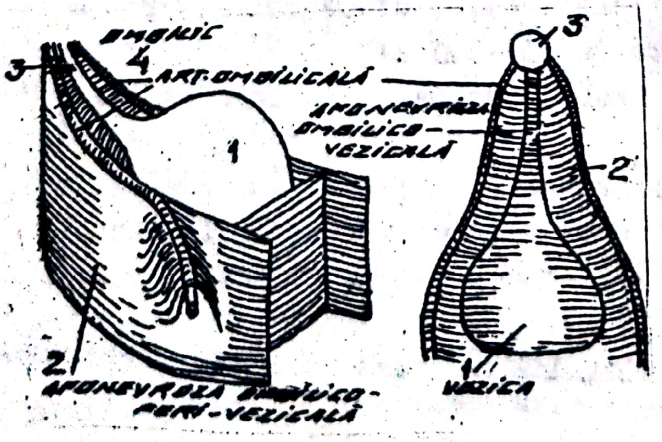

Fig.233 - Teaca viscerală vezicală.

1=vezica urinară,
2=teaca viscerală vezicală,
3=uracul,
4=arterele ombilicale.

Teaca visceralã vezicalã prezintã douã lame, unite în partea lor superioarã, îndepãrtate în partea lor inferioarã, pentru a înconjura vezica urinarã (fig.230): - lama posterioarã a tecii viscerale este subţire şi dubleazã peritoneul care acoperã vezica urinarã; - lama anterioarã, cunoscutã şi sub numele de aponevroza ombilicoprevezicalã, este mai densã, în formã de jumãtate de cornet, cu concavitatea posterioarã. Vîrful ei se gãseşte la ombilic, iar baza este inferioarã şi concavã; pe marginile sale laterale se aflã cordoanele fibroase ale arterei ombilicale.

- Aripioarele vezicale reprezintã dependenţe ale tecilor hipogastrice, fiind expansiuni celuloconjunctive, organizate de-a lungul vaselor vezicale; aceste elemente (supra- şi subureterale) ancoreazã şi menţin cu supleţe feţele laterale ale vezicii urinare, la pereţii laterali pelvini.

- Planşeul pelvin constituie mijlocul de fixare cel mai important, prin aderenţele fibroelastice dense care se realizeazã între vezica urinarã şi fascia diafragmaticã pelvinã superioarã.

- Peritoneul pelvin acoperã - parţial - vezica urinarã pe faţa sa superioarã şi lateral.

La sexul feminin, baza vezicii urinare se sprijinã pe vagin şi - indirect - pe centrul tendinos al perineului. Privite în ansamblu, mijloacele de fixare ale vezicii urinare sînt dominate de elementele de susţinere ale feţei sale anterioare şi cele ale jonţiunii ureterovezicale.

Conformaţie exterioarã şi raporturi. Vezica urinarã are raport cu organele pelvine, prin intermediul lojei vezicale, umplutã cu un ţesut celular lax, care îi permite mişcãri de umplere şi de golire, cînd vezica urinarã este plinã, ea prezintã patru feţe:

- Faţa anterioarã vine în raport cu faţa posterioarã a simfizei pubiene, cu ligamentele pubovezicale, cu inserţiile obturatorului intern şi ale levatorului anal, atunci cînd vezica este goalã. Cînd vezica urinarã este plinã, faţa sa anterioarã vine în raport cu peretele abdominal anterior, prin intermediul fasciei ombilicoprevezicale şi a spaţiului lui Retzius, loc unde se pot forma hematoamele infectate, în urma rupturilor vezicii urinare. Faţa anterioarã a vezicii urinare este faţa chirurgicalã, deoarece

- la acest nivel - se execută cistotomiile, în vederea efectuării intervenţiilor chirurgicale în interiorul vezicii urinare.

- Faţa posterioară a vezicii urinare priveşte superior şi posterior; este parţial acoperită de peritoneu, prin intermediul căruia vine în raport cu organele din cavitatea peritoneală: ansele ileale, colonul pelvin, uterul la femeie. Zona neacoperită de peritoneu din faţa posterioară are raporturi diferite la cele două sexe: - la sexul masculin, este în raport cu veziculele seminale, ductele deferente şi cu rectul pelvin subperitoneal; - la sexul feminin vine în raport cu colul uterin şi cu faţa anterioară a vaginului (fig.234).

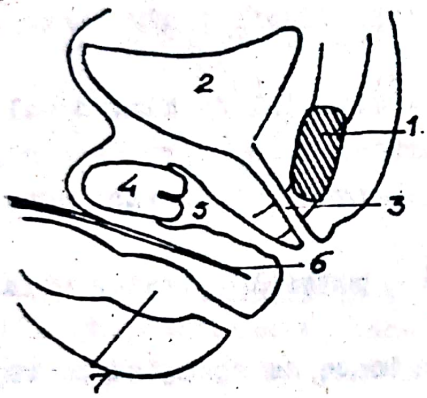

Fig.234 - Raporturile feţei posterioare a vezicii urinare - la sexul feminin.
1=simfiza pubiană,
2=vezica urinară,
3=uretra feminină,
4=uterul,
5=vaginul,
6=septul rectovaginal,
7=rectul.

- Feţele laterale sînt acoperite - parţial - de peritoneu în partea superioară şi vin în contact cu cordoanele arterelor ombilicale şi cu ductele deferente - la bărbat, în partea lor inferioară.(fig.235).

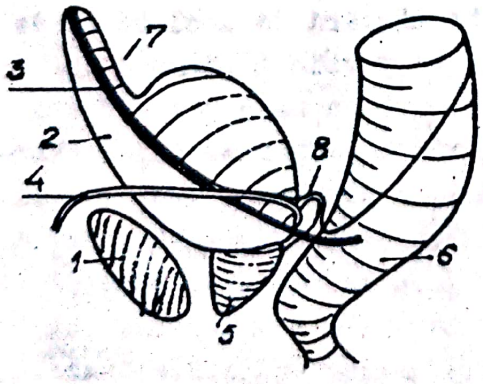

Fig.235 - Raporturile feţelor laterale ale vezicii urinare.
1=simfiza pubiană,
2=vezica urinară,
3=artera ombilicovezicală,
4=ductul deferent,
5=prostata,
6=rectul,
7=fundul de sac prevezical,
8=fundul de sac vezicogenitorectal.

- Vîrful vezicii urinare are raport cu peritoneul şi cu uracului care îl fixează la ombilic.

- Baza vezicii urinare cît şi colul vezical au raporturi diferite: - la sexul feminin, cu faţa anterioară a vaginului, pe care se sprijină, - iar la bărbat, cu baza prostatei, cu veziculele seminale şi cu triunghiul interdeferenţial (fig.236).

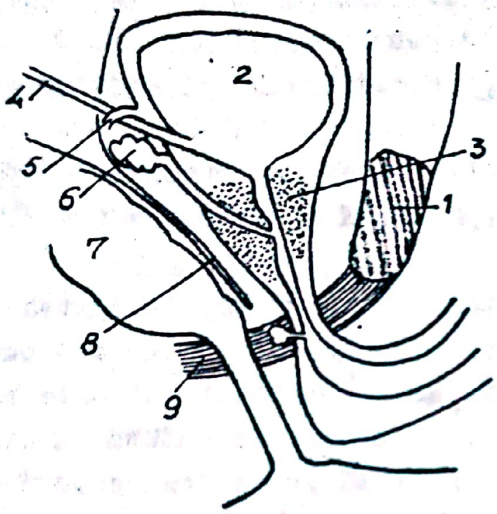

Fig.236 - Raporturile bazei vezicii urinare - la bărbat.

1=simfiza pubiană,
2=vezica urinară,
3=prostata,
4=ureterul,
5=ductul deferent,
6=veziculele seminale,
7=rectul,
8=fascia prostatoperitoneală,
9=diafragmul urogenital.

Anatomie morfofuncţională

Vezica urinară este un organ cavitar, a cărui pereţi sînt alcătuiţi din patru tunici:

- Tunica externă este reprezentată de seroasa peritoneală şi de teaca viscerală vezicală; peritoneul parietal nu acoperă vezica urinară în întregime, ci numai o porţiune din peretele anterior, o parte din peretele posterior şi partea superioară a feţelor laterale.

- Tunica musculară este alcătuită din fibre netede, dispuse în trei straturi:

- stratul superficial este constituit din fibre longitudinale; o parte din aceste fibre trec anterior de colul vezical, pătrund în ligamentele pubovezicale, realizînd muşchiul pubovezical (M.pubovesicalis); o altă parte din fibrele stratului superficial se îndreaptă posterior de colul vezical, unde se împarte în două fascicule care trec anterior de sfincterul vezical şi posterior trigonului vezical;

- stratul mijlociu este format din fibre circulare

care se continuă cu fibrele muşchiului sfincter neted al vezicii;

- stratul intern este format din fibre plexiforme. Acest strat este neted la copil, devine neregulat la bătrîni, la care realizează vezica cu coloane şi celule; o parte din aceste fibre pătrund în colul vezical şi apoi spre uretră, realizînd - posterior - o proeminenţă, numită uvula vezicală, iar pe părţile laterale, aceste fibre se continuă cu frîul verului montanal.

- Tunica submucoasă este laxă şi permite decolarea mucoasei, fiind mai densă la nivelul trigonului vezical.

- Mucoasa vezicii urinare prezintă un epiteliu de tip urinar şi un corion.

Conformaţie interioară. Aspectul interior al vezicii urinare reproduce forma sa exterioară şi prezintă trei orificii (fig. 237):

- Orificiul uretral este median, plasat în partea anterioară a vezicii urinare, reprezentînd - în mod obişnuit - punctul cel mai decliv, în poziţie verticală; acest orificiu mai este cunoscut şi sub numele de colul vezical, cu toate că nu există la acest nivel o depresiune infundibuliformă, care să justifice această denumire. In mod normal, orificiul ureteral are formă rotunjită, în absenţa modificărilor patologice.

- Orificiile ureterale sînt posterolaterale, plasate la 3 cm de orificiul uretral şi la 9 mm de linia mediană, aspectul lor este oblic, dar poate îmbrăca forme diferite.

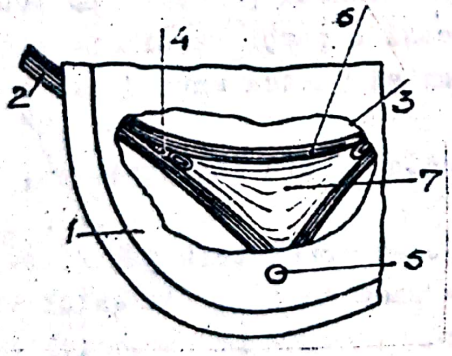

Fig.237 - Conformaţia interioară a vezicii urinare.
1=vezica urinară,
2=ureterul,
3=mucoasa vezicală,
4=orificiile ureterale,
5=colul vezical,
6=muşchiul interureteral,
7=trigonul vezical

Trigonul vezical este spaţiul cuprins între cele trei orificii. Posterior, el este limitat de un pliu transversal, care reuneşte cele două orificii ureterale, motiv pentru care poartă numele de interureteral. Prezenţa acestuia se datoreşte existenţei

mușchiului interureteral, dedesubtul mucoasei de la acest nivel. Pe părțile laterale, trigonul vezical este delimitat de două ridicături mai puțin evidente, denumite pliurile ureterouretrale, determinate de ridicarea mucoasei de către fibrele longitudinale ale vezicii urinare.

Posterior trigonului vezical, baza vezicii prezintă o ușoară depresiune care este numită, în clinică, bas-fond-ul vezical. Depresiunea respectivă este situată îndărătul pliului interureteral; la persoanele de sex masculin în vîrstă, o dată cu creșterea în volum a prostatei, trigonul vezical se ascensionează, iar bas-fond-ul vezical se adîncește. Aici, se colectează fie urină sau pot să staționeze calculii vezicali.

Vascularizația vezicii urinare

Arterele provin din multiple surse (fig.238):

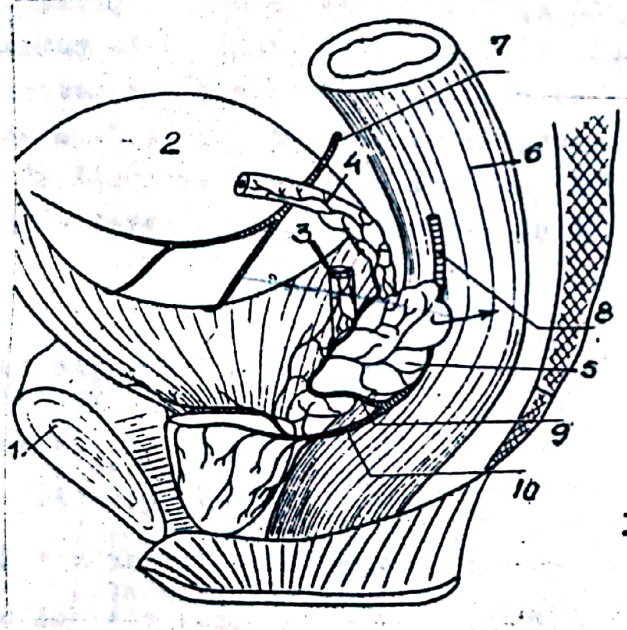

Fig.238 - Vascularizație arterială a vezicii urinare.

1=simfiza pubiană,
2=vezica urinară,
3=ureterul,
4=ductul deferent,
5=vezicule seminale,
6=rectul,
7=artera vezicală superioară,
8=artera genitovezicală,
9=artera vezicală posterioară,
10=artera vezicală inferioară.

-artera ombilicală dă naștere la artera vezicală superioară;

- artera iliacă internă trimite artera genitovezicală care va furniza artera vezicală inferioară;

- artera rectală mijlocie dă naștere la vezicala posterioară și

- artera pudendală internă trimite către vezica artera vezicală anterioară, ce trece prin fasciculele ligamentului pubovezical.

Toate arterele vezicale dau naştere la trei reţele: perimusculară, submucoasă şi subepitelială, ultima este vizibilă la examenul citoscopic.

Venele anterioare se îndreaptă către plexul venos al lui Santerini; cele posterioare şi laterale în plexurile vezicogenitale. Aceste vene au anastomoze multiple cu venele organelor vecine şi cu plexurile venoase profunde ale pelvisului.

Limfaticele vezicii urinare se drenează în mai multe direcţii: - cele anterioare către nodulii retropubieni, - cele laterale la nodulii hipogastrici, iar cele posterioare la nodulii presacrali.

Inervaţia vezicii urinare. Organ sensibil şi contractil, vezica urinară este prevăzută cu două sfinctere pentru reţinerea urinii, motiv pentru care are o inervaţie complexă: nervii vezicali provin din plexul hipogastric, care primeşte nervii presacrali şi simpatici sacrali, dar posedă şi fibre senzitive, de la primul şi al doilea nerv lombar şi de la ramurile anterioare ale nervilor sacrali II, III şi IV. Nervii ajung la vezica urinară pe faţa sa posterolaterală, de unde pătrund în teaca viscerală vezicală şi se distribuie atît musculaturii cît şi submucoasei şi mucoasei (fig. 239).

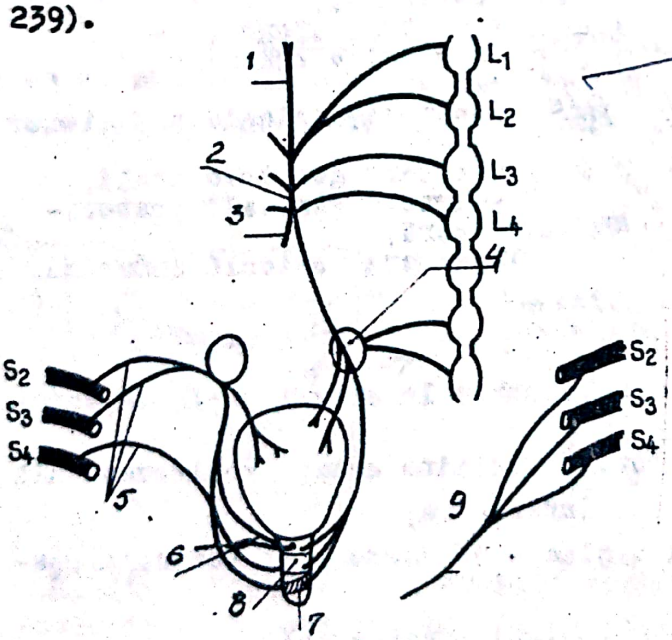

Fig.239 - Inervaţia vezicii urinare.
1=plexul mezenterie inf.,
2=nervii presacrali,
3=plexul hipogastric superior,
4=plexul hipogastric inf.,
5=nervii erectari,
6=sfincterul vezical neted,
7=sfincterul vezical striat,
8=uretra,
9=nervul pudendal.

Sistemul nervos vegetativ simpatic relaxează musculatura pereţilor vezicali şi contractă sfincterul neted, iar parasimpaticul are acţiune inversă; sfincterul vezical striat are inervaţie somatică, provenită din nervul pudendal.

E. Uretra (urethra) este canalul excretor al urinii, din vezică la exterior. La sexul masculin, uretra - în porţiunea situată după deschiderea canalelor ejaculatoare - devine un conduct mixt urogenital.

Dezvoltarea uretrei este complexă şi diferenţiată, în funcţie de cele două sexe. Porţiunea inferioară a sinusului urogenital se transformă într-un canal, care va alcătui uretra feminină în totalitate, iar la sexul masculin, numai uretra prostatică. Canalul lui Wolff se dilată în porţiunea sa inferioară, juxtacloacală şi formează cornele urogenitale, care dau naştere segmentului din peretele vezical (trigonul vezical), în care se deschid ureterele, cît şi uretrei prostatice. Dezvoltarea segmentului spongios şi glandular al uretrei masculine are loc o dată cu dezvoltarea organelor genitale externe.

Uretra masculină începe la colul vezical şi se termină la meatul uretral (fig.240)

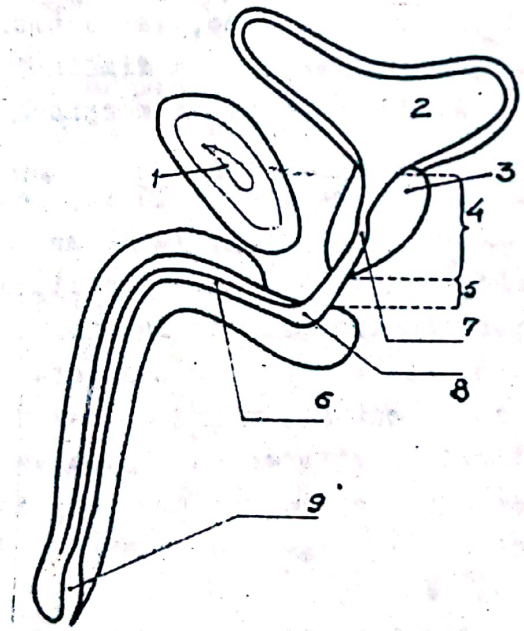

Fig.240 - Uretra masculină.
1=simfiza pubiană,
2=vezica urinară,
3=prostata,
4=uretra prostatică,
5=uretra membranoasă,
6=uretra spongioasă,
7=colicului seminal,
8=dilataţia bulbară,
9=fosета navicular.

Uretrei masculine i se descrie patru porţiuni: prostatică, membranoasă, spongioasă şi peniană.

Direcţia uretrei masculine este variabilă: în stare obişnuită, prezintă o porţiune oblică, aproape verticală, la nivelul prostatei şi a traversării spaţiului perineal profund, descriind o

curbură largă cu concavitatea spre simfiza pubiană; pătrunde apoi în corpul spongios, se îndreaptă anterosuperior, formează unghiul subpubian, după care pătrunde în penis; - după aceea se încurbează inferior, alcătuind unghiul prepubian, cînd penisul este în repaus, sau - se îndreaptă anterior şi superior, dacă penisul este în erecţie.

Din punct de vedere al mobilităţii, uretra masculină prezintă de-a lungul traiectului său două segmente: - uretra fixă, reprezentată de uretra prostatică, membranoasă şi spongioasă şi - uretra mobilă, formată de uretra peniană. Cu toate acestea, uretra fixă prezintă o uşoară mobilitate, însă legăturile sale cu prostata, cu diafragma urogenitală şi cu pubisul prin ligamentul suspensor al penisului, îi asigură o stabilitate suficientă, care nu poate fi modificată decît prin tracţiuni pe penis sau redresarea uretrei cu ajutorul instrumentelor speciale.

Situaţia uretrei masculine, în raport cu pubisul: - colul vezicii urinare şi porţiunea iniţială a uretrei se găsesc plasate la trei centimetri posterior de mijlocul simfizei pubiene; - unghiul prepubian este plasat anterior simfizei pubiene, la nivelul unui plan orizontal ce trece prin marginea inferioară a simfizei, iar - curbura uretrei fixe se află la 15 mm inferior de marginea inferioară a simfizei.

Lungimea uretrei masculine este - în medie - de 16 cm, repartizat pe segmentele sale: 3o mm uretra prostatică, 1o-12 mm uretra membranoasă şi 12 cm uretra spongioasă şi peniană; dimensiunile uretrei peniene sînt crescute în raport cu erecţia; la bătrîni, uretra prostatică creşte în lungime, o dată cu mărirea prostatei.

Diametrul uretrei masculine este variabil, avînd - în medie 6-7 mm; prezintă însă patru porţiuni mai îngustate: colul vezical, porţiunea membranoasă, porţiunea spongioasă şi meatul uretral; între aceste segmente strîmtorate se află trei segmente dilatate: dilataţia prostatică, bulbară şi naviculară.

Forma uretrei masculine este variabilă, aşa cum se constată pe secţiunile seriate: - în regiunea prostatică, uretra are aspectul unei potcoave cu concavitatea orientată posteroinferior; la nivelul uretrei bulbare, forma sa este de fantă transversală; - în porţiunea peniană are aspectul literei T inversat, iar - la nivelul meatului şi în porţiunea glandului penian are formă de fantă verticală (fig.241)



Fig.241 - Forma uretrei masculine.
A=uretra prostatică,
B=uretra bulbară,
C=uretra peniană,
D=uretra glandică.

Uretra masculină prezintă, structural, o tunică interioară mucoasă cu un epiteliu cilindric aşezat pe un corion şi un ţes ~ spongios, precum şi o pătură musculară, alcătuită din fibre longitudinale la exterior şi fibre musculare netede la interior.

Conformaţie interioară: controlul instrumental al aspectului interior al uretrei masculine indică:

- La nivelul glandului penian, la 15 mm de meatul uretral, pe peretele superior al uretrei se găseşte un buzunar al mucoasei, cu deschidere anterioară, delimitat de un repliu, cu marginea liberă concavă orientată anterior, numit valvula lui Guérin.

- La nivelul uretrei spongioase se află pliuri mucoase longitudinale, care dispar în timpul micţiunii; pe peretele dorsal şi lateral se găsesc o serie de orificii prin care se pătrunde în nişte mici înfundături, denumite după dimensiuni, foramina şi foraminula ale lui Morgagni: - foramina reprezintă orificiile aşezate pe linia mediană şi dorsală, - pe cînd foraminula sînt orificiile mai mici, dispersate pe faţa dorsală şi laterală ale uretrei spongioase.

- La nivelul fundului de sac bulbar, de o parte şi de alta a liniei mediane, pe faţa inferioară a uretrei, se găsesc două orificii prin care se deschid canalele glandelor bulbouretrale ale lui Mery-Cowper.

- La nivelul uretrei prostatice, pe peretele posterior se găseşte pe linia mediană o ridicătură ovalară, alungită în lungul canalului, denumită colicului seminal (colliculus seminalis) sau verum montanum, de 12-15 mm lungime şi 3 mm înălţime, care

prezintă la extremitatea sa vezicală două pliuri, denumite frînurile verului, datorită musculaturii longitudinale şi - la extremitatea inferioară se prelungeşte cu o mică creastă pînă la uretra membranoasă, numită creasta uretrală (fig.242).

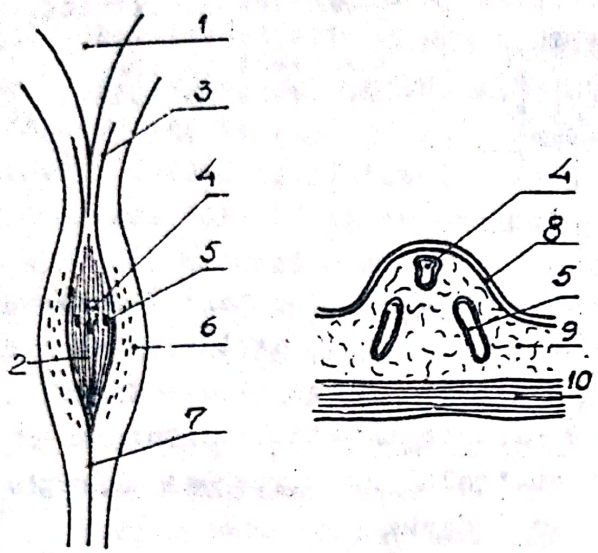

Fig.242 - Aspectul interior al uretrei prostatice.

1=trigonul vezical,
2=coliculul seminal,
3=frînurile verului,
4=orificiul utriculei prostatice,
5=orificiile ductelor ejaculatorii,
6=şanţurile laterale ale verului,
7=creasta uretrală,
8=mucoasa uretrei prostatice,
9=ţesut cavernos,
10=musculatura uretrei prostatice.

Pe convexitatea colicululuı seminal se află orificiul utriculei prostatice (utriculus prostaticus), un divertieul care pătrunde posterosuperior în grosimea glandei; existenţa acestui divertieul se datorează persistenţei extremităţii inferioare a canalelor lui Müller sudate pe linia mediană, formaţie echivalentă cu vaginul sexului feminin. De o parte şi de alta a colicululuı seminal se află orificiile canalelor ejaculatoare, în număr de două; tot lateral colicululuı seminal se găsesc două şanţuri unde se deschid canalele glandelor prostatice.

Raporturile uretrei prostatice: uretra se găseşte mai aproape de faţa anterioară a acestui organ, fiind înconjurată, în vecinătatea veziciı urinare de fibre musculare netede, care alcătuiesc sfincterul neted al uretrei, fibre dispuse în formă de sere, avînd o înălţime de 1 cm. Sfincterul neted este o continuare a fibrelor circulare netede ale veziciı urinare, care se continuă în partea ei inferioară cu pătura musculară circulară a uretrei.

Raporturile uretrei membranoase: uretra este cuprinsă între cele două foiţe ale diafragmei urogenitale, înconjurată de fibrele sfincterului striat, care îmbracă forma circulară şi separă - anterior - uretra de vena dorsală profundă a penisului şi de plexul lui Santerini, iar - posterior - de muşchiul transvers profund al perineului şi de glandele bulbouretrale (fig.243).

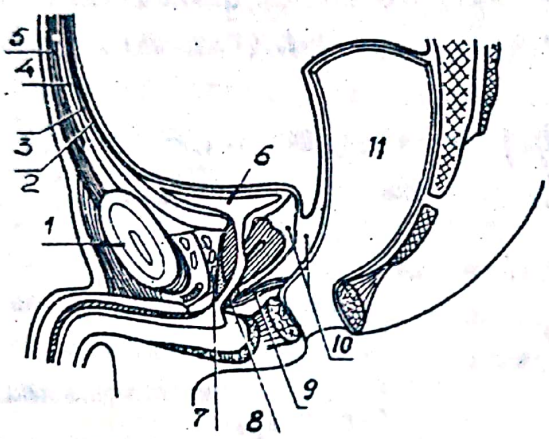

Fig.243 - Raporturile uretrei prostatice şi membranoase.

1=simfiza pubiană,
2=uracul,
3=fascia ombilicoprevezicală,
4=fascia transversală,
5=linia albă,
6=vezica urinară,
7=lama preprostatică,
8=diafragma urogenitală,
9=muşchiul rectouretral,
10=fascia prostatoperitoneală,
11=rectul.

Raporturile uretrei spongioase şi penisne: dedesubtul uretrei membranoase, canalul excretor pătrunde în corpul spongios al uretrei, care îi formează o teacă completă, prin intermediul căreia, uretra vine în raport cu corpii cavernoşi şi cu vasele şi nervii penisului.

Arterele uretrei provin din arterele prostatice, din arterele rectale inferioare, bulbare şi vezicale inferioare - în porţiunea sa membranoasă, iar - pentru uretra spongioasă ramuri arteriale din artera bulbară, bulbouretrală şi dorsala penisului.

Venele uretrei se varsă fie în vena dorsală profundă a penisului, sau în plexul venos al lui Santerini şi în plexurile seminale.

Limfaticele uretrei merg la nodulii inghinali şi iliaci externi pentru uretra spongioasă, precum şi la nodulii iliaci interni şi comuni, pentru uretra membranoasă şi prostatică.

Nervii uretrei provin din plexul hipogastric, din nervul bulbouretral şi din nervul dorsal al penisului.

Uretra feminină este ultimul segment al căilor excreterii feminine, care face legătura dintre vezica urinară şi mediul extern, având rolul - exclusiv - de a elimina urina; ea reprezintă deci porţiunea supramentanală a uretrei masculine, fiind echivalentul uretrei prestatice şi membranoase.

Uretra feminină se află dedesubtul vezicii urinare, posterior de simfiza pubiană, traversează diafragma urogenitală şi se plasează anterior de vagin, pe care se aplică (fig.244).

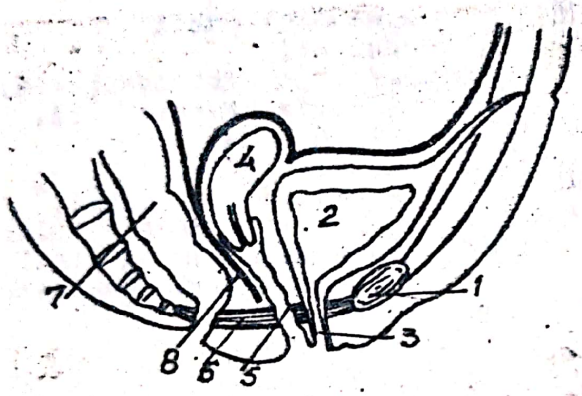

Fig.244 - Situaţia şi raporturile uretrei feminine.

1=simfiza pubiană,
2=vezica urinară,
3=uretra feminină,
4=uterul,
5=vaginul,
6=diafragma urogenitală,
7=rectul,
8=septul rectovaginal.

Formă şi dimensiuni: uretra feminină are aspectul unui segment cilindric, fusiform, uşor dilatat în partea sa mijlocie; lungimea ei este în medie de 3e-4e mm; creşte în timpul sarcinii, când vezica urinară se abdominalizează; în stare de golire, calibrul uretrei feminine este de 7-8 mm, dar ea este extensibilă, mai ales în partea sa mijlocie, iar orificiul său inferior este cel mai puţin dilatabil.

Originea uretrei feminine corespunde colului vezical, care are formă circulară, plasat la 2-3 cm posterior de simfiza pubiană; de aici se îndreaptă oblic anteroinferior, aproape paralelă cu traiectul vaginului, descriind astfel o curbură uşoară cu concavitatea anterosuperioară.

Terminarea uretrei feminine se află la orificiul uretral extern, denumit şi meatul urinar, plasat la 2 cm posterior de glandul clitoridian şi imediat anterior de tuberculul vaginal. Meatul uretral are diametrul de 3-4 mm şi e formă variabilă: fantă longitudinală, rotunjită sau chiar stelată, cu marginile uşor proeminente, formînd o ridicătură, denumită papila uretrală.

Uretra feminină este fixă, menţinută prin conexiuni cu vaginul şi perineul: anterior, uretra feminină este fixată la pubis

prin ligamentele pubouretrale, - lateral, uretra feminină este cuprinsă în teaca viscerală, iar - posterior, uretra feminină este fixată de peretele vaginal anterior, în cele 2/3 inferioare ale sale, printr-o lamă conjunctivă și musculară.

Raporturile uretrei feminine: din punct de vedere topografic, uretra feminină prezintă două segmente, separate de diafragmul pelvin:

a. Segmentul pelvin reprezintă 4/5 din lungimea ei totală; la acest nivel, uretra este încunjurată de sfincterul neted și de cel striat, plasat pe partea sa anterioară și laterală, lipsind pe fața sa posterioară, spre vagin.

b. Segmentul perineal corespunde 1/5 inferioare a uretrei, fiind unit intim de peretele anterior al vaginului, printr-un țesut conjunctivomuscular, cunoscut sub numele de septul uretrovaginal (fig.245). Inferior diafragmului urogenital, uretra feminină are raporturi cu corpii cavernoși ai clitorisului și cu bulbii spongioși.

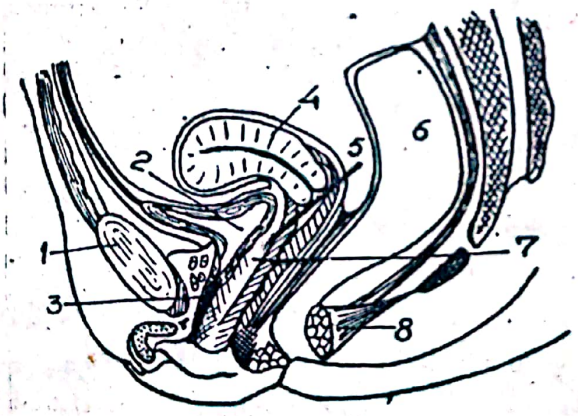

Fig.245 - Raporturile uretrei feminine.
1=simfiza pubiană,
2=vezica urinară,
3=uretra feminină,
4=uterul,
5=vaginul,
6=rectul,
7=septul uretrovaginal,
8=diafragmul urogenital.

Structural, peretele uretrei feminine, gros de 3-4 mm, este alcătuit din două tunici.

Tunica mucoasă se găsește situată la interior, este subțire, constituită dintr-un epiteliu stratificat prismatic și un corion conjunctivovascular, în care se constată o rețea venoasă densă și bogată, care ia aspectul unui corp erectil. Această mucoasă prezintă și ea diverticuli, denumiți lacunele uretrale ale lui Morgagni și - câteodată - veritabile glande mici de tip prostatic, cunoscute sub numele de glandele uretrale.

Tunica musculară este alcătuită din fibre netede, longitudinale la interior si circulare la exterior, ultimile constituind, la partea superioară a uretrei - sfincterul neted.

Arterele uretrei feminine: segmentul pelvin primeşte ramuri din arterele vaginale mijlocii şi inferioare, pe cînd segmentul perineal este vascularizat de ramul uretral al arterei pudendale interne.

Venele uretrei sînt numeroase; ele se drenează - pentru segmentul pelvin în plexul lui Santorini si - pentru segmentul perineal în venele bulbare si cavernoase.

Limfaticele uretrei feminine se drenează fie în nodulii hipogastrici, sau în cei inghinali.

Nervii provin din ramura perineală a nervului pudendal intern; se admite si participarea plexului hipogastric inferior la inervaţia sfincterului striat uretral.

ORGANELE GENITALE
(Organa genitalia)

Sînt organele care asigură funcţia de reproducere şi imprimă dimorfismul sexual al corpului uman, motiv pentru care se numesc şi organele sexuale.

Criteriile determinării sexuale. Noţiunea de sex este complexă; ea cuprinde, din punct de vedere morfologic, mai multe aspecte care, toate împreună, definesc termenul de SEX:

1. Sexul genetic este reprezentat de patrimoniul cromozomic, stabilit încă din momentul fecundării: 44 + xy = sex masculin; 44 + xx = sex feminin; formula cromozomială odată stabilită va fi moştenită de toate celulele corpului de acelaşi sex.

2. Sexul gonadic defineşte glanda sexuală respectivă: testicolul pentru sexul masculin şi ovarul pentru sexul feminin, cu rolul de maturare a celulelor germinale.

3. Sexul gonoforic exprimă existenţa căilor genitale interne, cu rol în transportul gameţilor expulzaţi de gonade: - la sexul masculin, sexul gonoforic este reprezentat de căile sperma-

tice, pe cînd - la sexul feminin, de canalul tubouterovaginal.

4. Sexul perineal, denumit şi sexul genital extern sau al stării civile, este atestat de aspectul organelor genitale externe.

Din cele arătate mai sus, reiese că organele genitale pot fi împărţite în două categorii: organele genitale masculine şi feminine; la rîndul lor, ele se pot clasifica în: glande genitale (gonade) şi căile genitale care, se împart şi ele în interne (gonoforul) şi externe.

Dezvoltarea organelor genitale. Aparatul urinar şi genital al vertebratelor au legături strînse anatomofuncţionale, atît în timpul dezvoltării lor embriologice, cît şi în morfologia lor definitivă. Pe acest fond comun embriologic şi morfologic apar o serie de dispozitive noi, variabile după specii, care urmează în evoluţia lor embriologică etapele precedente, dar care trec apoi la etape complexe anatomice şi funcţionale. Cunoaşterea acestor faze este importantă, deoarece permite urmărirea cu uşurinţă a dezvoltării ontogenetice a organelor genitale şi dă posibilitatea de interpretare justă a malformaţiilor care pot surveni în cursul evoluţiei (de cele mai multe,ori,acestea reprezintă orprirea evoluţiei într-un anumit stadiu al ontogenezei.

Dezvoltarea filogenetică a organelor genitale prezintă o serie de caracteristici pentru fiecare component în parte:

a. Gameţii sînt prezenţi în scara animală, cu particularităţi caracteristice speciilor respective.

b. Gonadele sînt prezente la toate mamiferele; unisexualitatea este regula prezenţei acestor organe. Dezvoltarea gonadelor este concomitentă cu a aparatului urinar, de la care împrumută o serie de materiale. Morfogeneza gonadelor are origine dublă: din epitaliul celomic şi din mezonefros; formarea lor are loc în dreptul somitelor T_6 - L_2, după care migrează diferenţiat, realizînd procesul de caudalizare (ovarul se opreşte în polvis, pe cînd testiculul străbate peretele abdominal anterolateral şi se exteriorizează, plasîndu-se în interiorul unor învelişuri).

c. Gonoforul prezintă o mare diversitate morfologică la mamifere, datorită diferenţierii sexuale şi funcţionale; el evoluează o dată cu etapele de dezvoltare ale aparatului urinar:

- pronefrosul cu canalul lui Wolff, care are o funcţie urogenitală; - mezonefrosul cu două canale juxtapuse: - canalul lui Wolff cu funcţie de spermiduct şi - canalul lui Müller, cu funcţie de oviduct, însă fără legături cu mezonefrosul şi - metanefrosul cu cele trei canale: - ureterul prezent la ambele sexe, - canalul lui Wolff cu funcţie de semiduct la sexul masculin şi - canalul lui Müller, cu rol de oviduct la sexul feminin.

d. Organele genitale externe se caracterizează, în evoluţia filogenetică prin deschiderea canalelor urogenitale în cloacă, care se compartimentează în sinusul urogenital şi în canalul rectoanal, fapt care duce la evoluţia diferită a sinusului urogenital, la cele două sexe. In evoluţia filogenetică, se constată că orificiile distale ale canalelor urogenitale sînt prevăzute cu organe copulatorii, diferenţiate, pe baza evoluţiei tuberculului genital.

Dezvoltarea ontogenetică a organelor genitale este complexă şi rezumă, în linii mari, etapele parcurse în filogenie:

a. Gameţii apar în aria extraembrionară, de unde migrează către eminenţa genitală a mezonefrosului, între a 3-a şi a 6-a săptămînă a vieţii embrionare (fig.246)

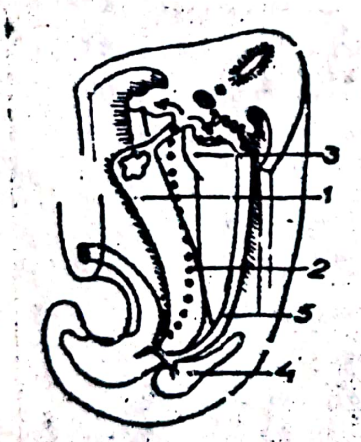

Fig.246 - Migrarea gameţilor.
1-intestinul primitiv şi mezoul său dorsal,
2-migrarea gameţilor,
3-eminenţa genitală,
4-blastemul metanefrogen,
5-canalul lui Wolff.

b. Genadele au o evoluţie ontogenetică complexă; fenomenele care se succed în acest proces au fost grupate în două etape: nediferenţiată şi diferenţiată.

Etapa nediferenţiată este concomitentă cu evoluţia mezonefrosului (a se vedea pag.251); pe faţa sa anteromedială

apare o proeminenţă ovoidală, determinată de proliferarea epiteliului celomic şi migrarea gonocitelor în această zonă, denumită eminenţa genitală sau progonada, care este legată de corpul lui Wolff prin mezoul gonadic. La nivelul viitoarei gonade, epiteliul celomic proliferează şi dă naştere cordoanelor sexuale, care vor fi colonizate de gonocite; în această etapă se distind două categorii de cordoane: - unele scurte şi groase, denumite cordoane corticale şi - altele lungi şi subţiri care pătrund în corpul eminenţei genitale, numite cordoane medulare; acestea sînt onduiate şi se anastomozează între ele, alcătuind un dispozitiv în reţea (fig.247).

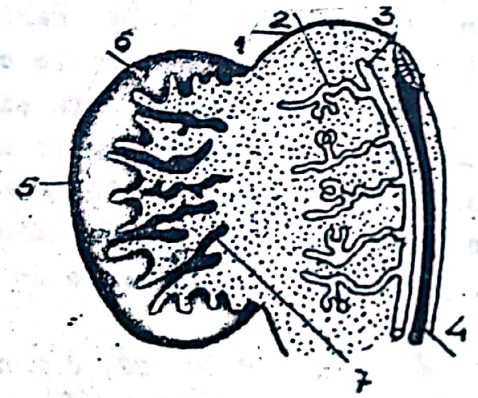

Fig.247 - Etapa nediferenţiată a dezvoltării gonadei.
1=corpul lui Wolff,
2=canalicule mezonefrotice,
3=canalul lui Wolff,
4=canalul lui Müller,
5=eminenţa genitală,
6=cordoanele sexualeccorticale,
7=cordoanele sexuale medulare.

La nivelul viitoarei gonade apar o serie de conducte celulare fine din epiteliul canalelor mezonefrotice, care anastomozîndu-se între ele, alcătuiesc o reţea, denumită reteblastem, de unde vor porni o serie de cordoane drepte şi scurte care intră în legătură cu cordoanele sexuale medulare, realizînd legătura sau joncţiunea urogenitală, care marchează sfîrşitul etapei nediferenţiate (fig.248).

Etapa diferenţiată prezintă unele caractere comune pentru cele două gonade, însă diferenţierea sexuală se realizează prin predominenţa unei categorii de cordoane sexuale asupra celeilalte, sub influenţa unor substanţe, cu proprietăţi hormonale: - medularină pentru viitorul testicul şi - corticină pentru viitorul ovar. De remarcat este şi faptul că prezenţa gameţilor nu este necesară pentru diferenţierea gonadelor.

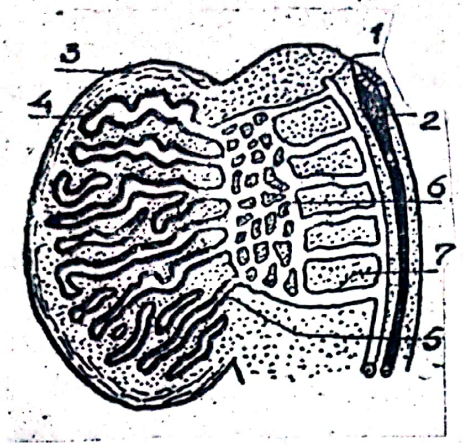

Fig.248 - Terminarea etapei nediferenţiate.

1=canalul lui Wolff,
2=canalul lui Müller,
3=învelişul genadei,
4=cordoane sexuale corticale şi medulare,
5=cordoane drepte şi scurte,
6=joncţiunea uregenitală,
7=legătura cu canalului lui Wolff.

Morfogeneza testicului. La om, etapa diferenţiată a genadei masculine începe în a 7-a săptămînă de viaţă embrionară, fiind caracterizată prin evoluţia cordoanelor sexuale medulare, pe de o parte, şi formarea legăturilor cu elementele care persistă din mezonefros, pe de altă parte, prin persistenţa şi evoluţia joncţiunii uregenitale. Cordoanele sexuale medulare se desprind de epiteliul germinativ, devin libere şi evoluează spre tubii seminiferi, care conţin, în interiorul lor, o serie de celule mai mari, denumite gonocite, iar la periferie o altă serie de celule care vor da naştere celulelor lui Sertoli.

Începînd cu a 10-a săptămînă de viaţă embrionară, din masa elementelor mezenchimale din jurul cordoanelor sexuale, încep să apară şi să se diferenţieze grupuri de celule, care vor constitui glanda interstiţială a genadei masculine a lui Leydig, cu rol endocrin. După eliberarea cordoanelor sexuale şi individualizarea lor, elementele mezenchimale interpuse între epiteliul germinativ şi cordoanele sexuale, se condensează şi alcătuiesc albugineea.

Cordoanele sexuale medulare, devenite tubi seminiferi, stabilesc între timp, legături definitive cu reteblastemul prin canalicule drepte şi scurte, alcătuind reţeaua lui Haller (rete testis). Mezonefrosul involuează, dar persistă joncţiunea uregenitală şi canalele excretorii, care vor servi, de aici înainte, la eliminarea spermatozoizilor; din ele vor lua naştere: ductele eferente, epididimul şi ductul deferent.

La sfîrşitul lunii a 3-a de viaţă intrauterină, începe migrarea testiculului (descensus testis) spre sacii scrotali; polul caudal al mezonefrosului era legat de regiunea inghinală prin me-

zeul inghinal, care devine gubernaculul testicululuí (gubernaculum testis) sau ligamentul testicular inferior, după coborîrea genadei masculine. In timpul coborîrii, gubernaculul testicular se scurtează-prin retracţie-şi ajută la migrarea testicululuí pînă în burse. La coborîrea testicululuí contribuie şi creşterea rapidă a regiunii lombosacrate a fătului, care antrenează şi seroasa peritoneală, ce formează - la început - gropiţa vaginală şi apoi canalul peritoneovaginal, care însoţeşte elementele funicululuí spermatic pînă în burse (fig.249).

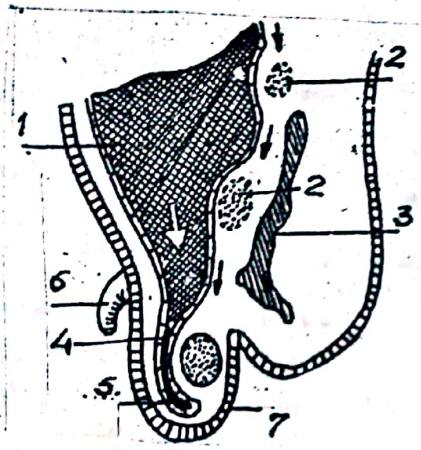

Fig.249 - Coborîrea testicululuí.
1=cavitatea peritoneală,
2=coborîrea testicululuí,
3=osul iliac,
4=canalul peritoneovaginal,
5=vaginala testicululuí,
6=penisul,
7=sacul scrotal.

Cînd migrarea testicululuí s-a terminat, canalul peritoneovaginal se îngustează cu ajutorul ineleler lui Ramonède, se obliterează şi rămîne ca un vestigiu, cunoscut sub numele de ligamentul lui Clequet, cuprins în interiorul funicululuí spermatic. In migrarea sa, testicului se poate opri din drum, situaţie numită ectopie testiculară, care poate fi: abdominală, inghinală sau funiculară. In cazul cînd canalul peritoneovaginal nu se închide, se realizează o comunicare între cavitatea peritoneală şi seroasa vaginală, situaţie care produce hernia congenitală şi hidrocelul comunicant; în caz de închidere parţială a canalului peritoneovaginal între două inele ale lui Ramonède învecinate, apar chistele funicululuí spermatic.

Morfogeneza ovarului este mai simplă dar mai tardivă, caracterizată prin persistenţa cordoanelor corticale, colonizate de ovocite. Cordoanele sexuale corticale iniţiale sînt înlocuite de o serie nouă de cordoane, denumite ale lui Valentin-Pflüger, edificate tot pe seama epiteliului germinativ. Aceste

cordoane pătrund în zona corticală a ovarului şi - sub influenţa cortecinei - se fragmentează în formaţii multiple, denumite ovisaci sau foliculii primordiali, care conţin în centru o celulă germinativă, înconjurată la periferie de celule mici epiteliale. In această perioadă, cordoanele sexuale medulare, împreună cu elementele canaliculare ale mezonefrosului fac joncţiunea şi constituie reţeaua ovarului (rete ovarii). Această joncţiune urogenitală se izolează de corticală şi de canalul lui Wolff şi suferă un proces de involuţie (fig.250).

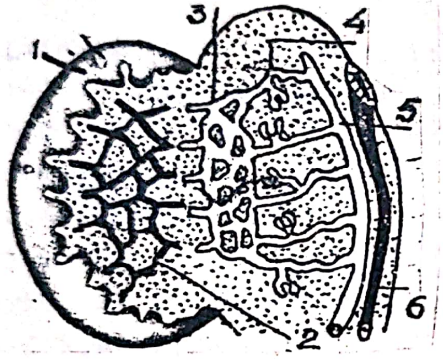

Fig.250 - Morfogeneza ovarului.
1=cordoane sexuale corticale,
2=cordoane sexuale medulare involuate,
3=rete blastemul,
4=canalicule mezonefrotice,
5=canalul lui Wolff,
6=canalul lui Müller.

După a treia lună de viaţă intrauterină, ovarul îşi schimbă şi el sediul din regiunea lombară, datorită creşterii accentuate a corpului la acest nivel; are loc migrarea ovarului, care se face numai pînă în pelvis. Ligamentul inghinal al corpului lui Wolff este preluat de ovar şi devine ligamentul rotund, care coboară cu capătul său periferic - prin canalul lui Nück - pînă la labiile mari; capătul său central se fixează la uter şi la polul inferior al ovarului, alcătuind ligamentul uteroovarian.

c. Gonoforul are o evoluţie ontogenetică complexă, nediferenţiată în primele faze de evoluţie, urmată de etapa diferenţiată la cele două sexe.

Etapa nediferenţiată corespunde fazei nediferenţiate a morfogenezei gonadelor; ea se caracterizează prin apariţia şi persistenţa celor două canale ataşate mezonefrosului: canalul lui Wolff şi canalul lui Müller: - canalul lui Wolff se deschide în partea inferioară separat în cloacă, pe cînd canalele lui Müller se fuzionează în partea lor inferioară şi se deschid în cloacă printr-un canal comun (fig.251).

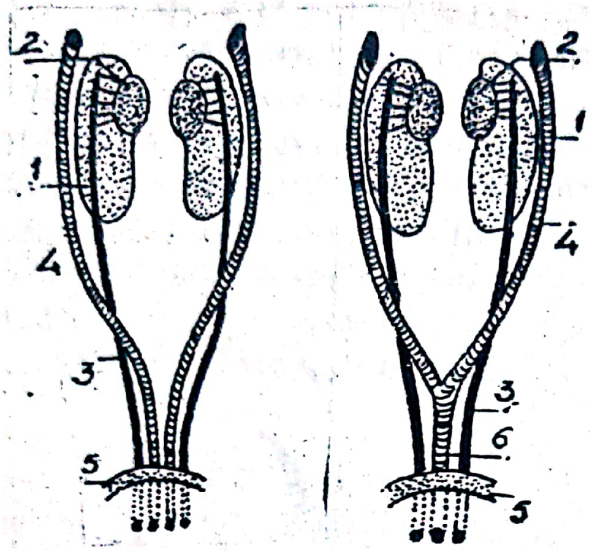

Fig.251 - Etapa nediferenţiată a gonoforului.
1=mezonefrosul,
2=gonada,
3=canalele lui Wolff,
4=canalele lui Müller,
5=cloaca,
6=canalul uterovaginal.

Morfogeneza gonoforului masculin se caracterizează prin persistenţa canalului lui Wolff, sub influenţa hormonilor fetali testiculari şi prin regresia canalului lui Müller. Canalul lui Wolff are o evoluţie diferenţiată în raport cu poziţia gonadei: - porţiunea supragenitală suferă un proces de atrofie, care duce la persistenţa unui rest embrionar, numit hidatidă pediculată; - porţiunea genitală a canalului lui Wolff dă naştere ductelor eferente şi epididimului; - porţiunea subgenitală a canalului lui Wolff formează ductul deferent, ampula diferenţială, vezicula seminală şi canalul ejaculator. De menţionat faptul că porţiunea subgenitală a mezonefrosului formează şi o serie de resturi embrionare, ataşate cozii epididimului, numite ductele aberante ale lui Haller şi organul lui Giraldès (fig.252).

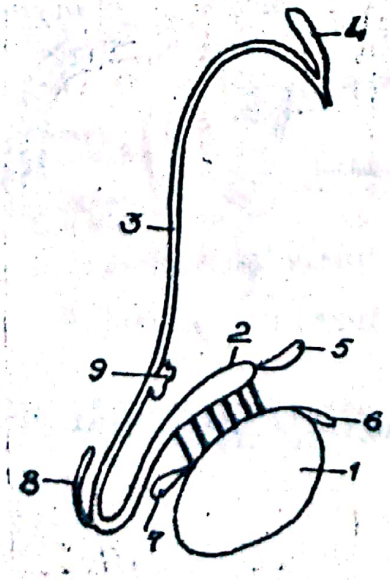

Fig.252 - Morfogeneza gonoforului masculin.
1=testiculul,
2=epididimul,
3=ductul deferent,
4=vezicula seminală,
5=hidatida pediculată,
6=hidatida sesilă,
7=vas aberant,
8=vas aberant Haller,
9=organul lui Giraldès.

La sexul masculin, canalele lui Müller se atrofiază, rămîne doar porţiunea sa cranială, din care ia naştere hidatida sesilă, ataşată testicului şi porţiunea sa caudală din care se constituie o formaţie, situată la nivelul uretrei prostatice, în verul montanal, denumită utricula prostatică, corespunzătoare vaginului (fig.253).

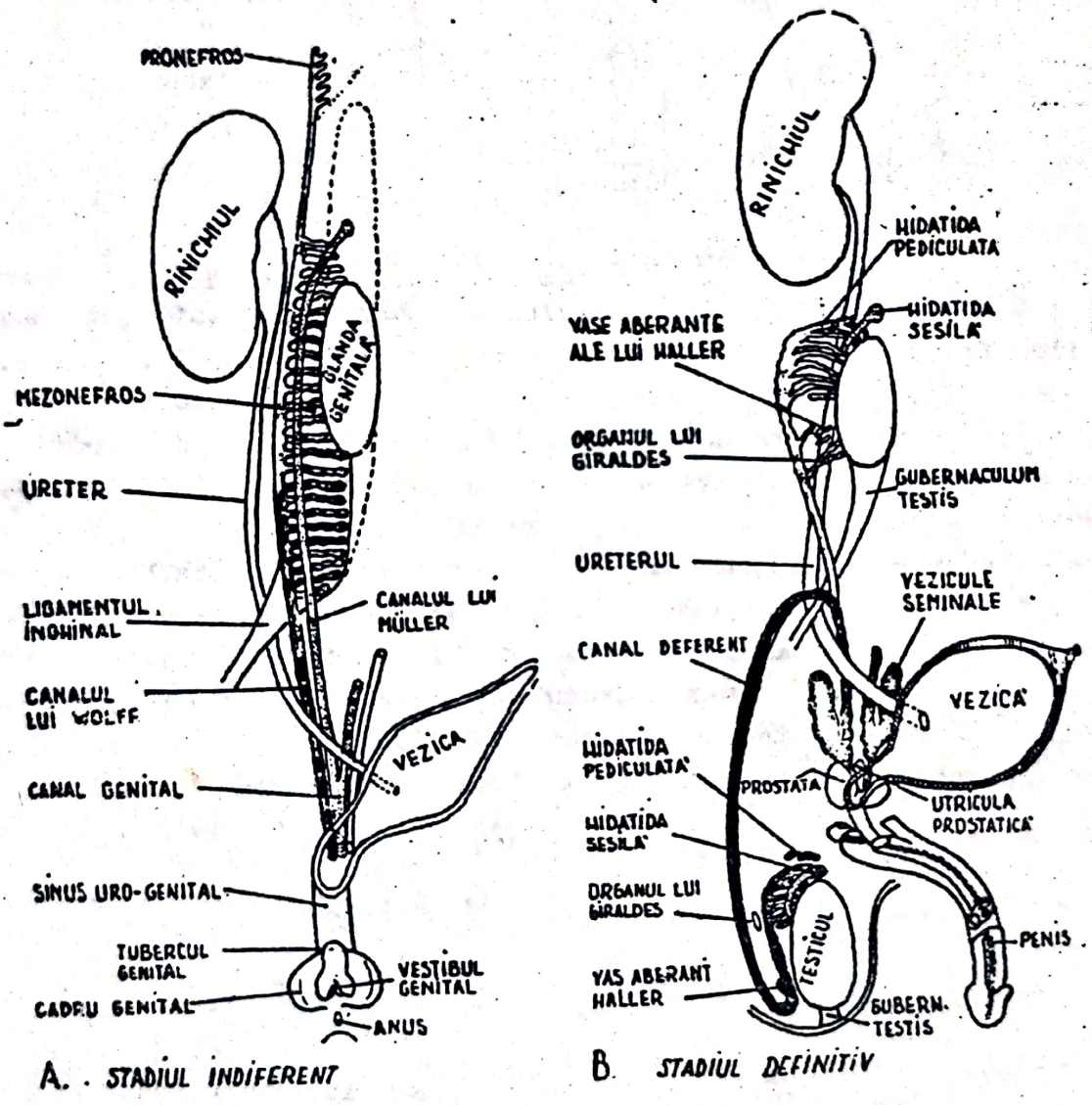

Fig.253 - Dezvoltarea embriologică a aparatului genital masculin.

Morfogeneza gonoforului feminin se caracterizează prin persistenţa canalelor lui Müller şi regresia canalelor lui Wolff. De remarcat faptul că diferenţierea gonoforului feminin nu este sub influenţa hormonilor ovarieni fetali.

Partea superioară a canalului lui Müller este mai largă şi comunică cu cavitatea peritoneală; din această extremitate va lua naştere pavilionul tubei uterine; din porţiunea situată dedesubtul extremităţii superioare a canalului lui Müller, se formează tuba uterină de partea respectivă, iar porţiunea inferioară a sa constituie canalul uterovaginal (fig.254).

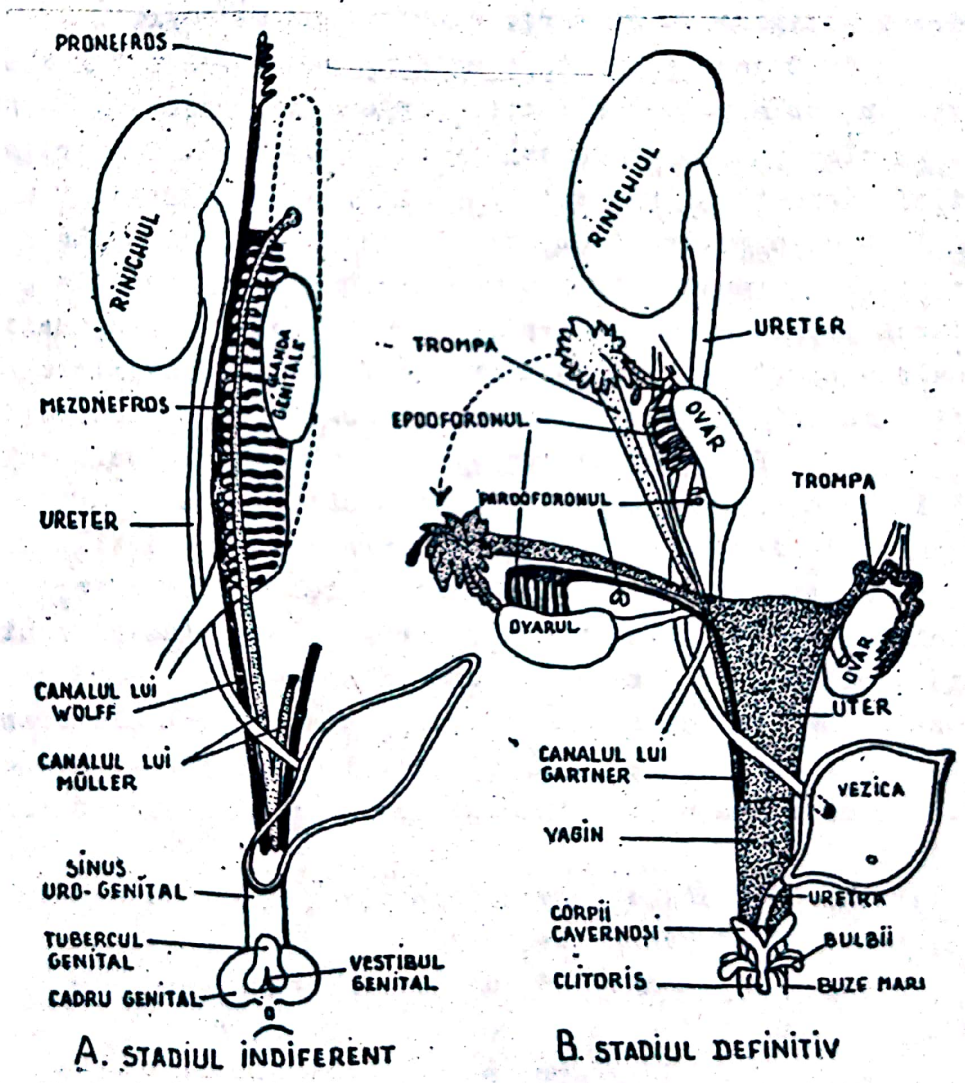

Fig.254 - Dezvoltarea embriologică a aparatului genital feminin.

La nivelul canalului uterovaginal poate să persiste septul despărţitor între cele două canale, realizînd o serie de malformaţii congenitale (uter bidelf, uter dublu, uter septat etc.).

Canalul şi corpul lui Wolff suferă un proces de atrofie parţială, din ele rămînînd resturi embrionare: hidatida pediculată, ataşată pavilionului tubei uterine, epooforul sau organul lui Rosenmüller, provenit din segmentul juxtagenital al mezonefrosului, paraoforul, situat între tuba uterină şi uter, precum şi canalul lui Gărtner, provenit din porţiunea terminală a canalului lui Wolff.

O dată cu migrarea ovarului, mezoul corpului lui Wolff va da naştere ligamentelor largi, iar mezoul genital va forma aripioara posterioară a ligamentului larg, denumită şi mezovarul.

d. Organele genitale externe se dezvoltă din cloacă, teritoriu cu dublă potenţialitate: partea sa ventrală este urogenitală, pe cînd partea sa dorsală este rectoanală. Compartimentul urogenital, denumit şi sinusul urogenital este astupat - în partea sa caudală - de o membrană obturantă, în jurul căreia, în a 3-5-a lună de viaţă intrauterină, iau naştere organele genitale externe. Dezvoltarea lor este concomitentă şi cu organizarea regiunii subombilicale a peretelui anterolateral abdominal, dezvoltare care se efectuează tot în două etape: nediferenţiată şi diferenţiată.

Etapa nediferenţiată. Membrana cloacală este împărţită în două componente: - în partea anterioară se află membrana urogenitală, iar în partea posterioară membrana anală. La extremitatea anterioară a membranei urogenitale, spre sfîrşitul săptămînii a 6-a, ectoblastul precloacal şi mezoblastul ventral formează o ridicătură, denumită tuberculul genital, care creşte în direcţie ventrală şi va da naştere penisului sau clitorisului Pe faţa inferioară a tuberculului genital apare şanţul urogenital, căptuşit de membrana urogenitală şi delimitat de plicile urogenitale (fig.255).

Lateral de plicile urogenitale îşi fac apariţia alte proeminenţe, constituind cadrul genital.

Etapa diferenţiată a organelor genitale externe se desfăşoară sub influenţa hormonilor sexuali fetali.

Morfogeneza organelor genitale externe masculine. Tuberculul genital creşte mult în volum şi se transformă

în penis; pe faţa sa inferioară îşi face apariţia o lamă epitelială, numită lama uretrală, care va edifica uretra penianã.

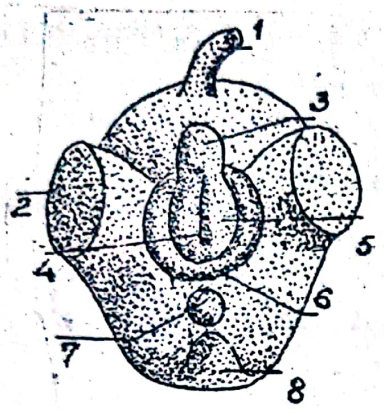

Fig.255 - Etapa nediferenţiată a morfogenezei organelor genitale externe.

1=cordonul ombilical,
2=membrele inferioare,
3=tuberculul genital,
4=fanta urogenitală,
5=plicele urogenitale,
6=cadrul genital,
7=membrana anală,
8=mugurele caudal.

Plicele urogenitale se apropie şi dau naştere unui canal care creşte de la nivelul fantei urogenitale (unde se formează uretra membranoasă) la extremitatea anterioară, unde ajunge în jurul săptămînii a 14-a. La nivelul glandului penian, uretra este continuată de un segment care ia naştere dintr-un mugure epitelial, alcătuind uretra glandică; continuarea uretrei peniene cu uretra glandică determină apariţia unei dilataţii, denumită foseta naviculară şi a unei formaţii, numită valvula lui Guérin. Cutele genitale se apropie şi completează uretra spongioasă; pe faţa inferioară a penisului rămîne după sutura lor, rafeul median penian.

Lipsa de sudură a plicilor genitale determină apariţia malformaţiilor de deschidere a uretrei la nivele diferite: - dacă deschiderea se face pe faţa ventrală a penisului, malformaţia se numeşte hipospadias, cu sediul perineal, penian sau glandular; - nesudarea pe faţa dorsală a penisului produce epispadias, malformaţie de gravitate deosebită, deoarece se însoţeşte şi de incontinenţă urinară.

<u>Morfogeneza organelor genitale externe feminine</u>. Tuberculul genital are o dezvoltare redusă şi dă naştere clitorisului. Membrana urogenitală dispare şi apare şanţul urogenital, care va persista şi va da naştere vestibulului vaginal.

Din marginile şanţului urogenital se dezvoltă cutele genitale care se transformă în labiile mici; cadrul genital va da naştere labiilor mari.

ORGANELE GENITALE MASCULINE
(Organa genitalia masculina)

Constituie aparatul genital masculin, alcătuit din gonadă, căile spermatice şi organele genitale externe.

TESTICULUL
(Testis)

Este glanda sexuală masculină cu rol în maturizarea spermatoizilor şi în secreţia testosteronului; împreună cu epididimul, alcătuieşte complexul epididimotesticular.

Anatomie generală

Generalităţi. Testiculul este un organ pereche care prezintă două feţe, două margini şi două extremităţi: - faţa medială (facies medialis); - faţa laterală (facies lateralis); - marginea anterioară (margo anterior); - marginea posterioară (margo posterior); - extremitatea superioară (extremitas superior) şi - extremitatea inferioară (extremitas inferior).

Date filo şi ontogenetice (descrise la pag.298).

Anatomie descriptivă

Situaţie. Testiculii sînt plasaţi în burse, dependinţe ale perineului anterior, situaţie pe care o capătă după coborîrea lor completă.

Formă şi dimensiuni. Gonadele masculine au formă ovoidală, cu lungimea de 4o-5o mm, lărgimea de 25 mm şi o grosime de 3o mm; greutatea lor este de 18-2o g fiecare.

Culoarea testiculelor este albă-sidefie, datorită învelişului său exterior, denumit albuginee.

Consistenţa gonadei masculine este fermă.

Mijloacele de fixare sînt reprezentate de funiculul spermatic, de tunicile sale de înveliş şi de ligamentul scrotal.

Conformaţie exterioară şi raporturi

a. Extremitatea superioară este mai voluminoasă şi vine în raport cu capul epididimului.

b. Extremitatea inferioară este mai mică şi are raport cu coada epididimului, nivel la care se găseşte şi liga-

mentul scrotal, rest din gubernaculum testis, care solidarizează testiculul de tunicile sale de înveliş.

c. Marginea anterioară este netedă, rotunjită, liberă, în raport cu seroasa vaginală.

d. Marginea posterioară este în raport cu corpul epididimului, cu care are legături strînse de aderenţă.

e. Faţa medială prezintă raport de continuare cu marginea corespunzătoare a epididimului şi cu vasele sanguine.

f. Faţa laterală vine în raport cu seroasa vaginală care formează, între testicul şi epididim, un fund de sac, numit sinusul epididimar sau epididimotesticular (fig.256).

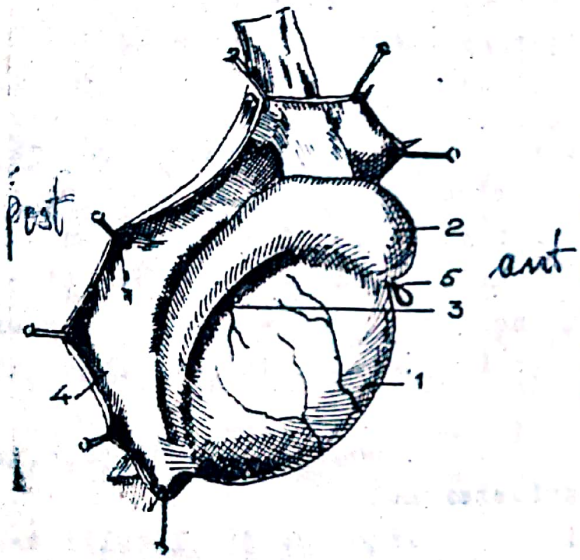

Fig.256 - Faţa laterală a testiculului.
1=testiculul,
2=epididimul,
3=sinusul epididimotesticular,
4=foiţa vaginală parietală,
5=hidatida sesilă.

Anatomie morfofuncţională

Testiculii sînt organe parenchimatoase, cu structură glandulară, adaptată pentru funcţia externă cît şi pentru cea internă. La exterior, gonada masculină prezintă un înveliş, denumit albugineea (tunica albuginea), iar la interior - parenchimul testicular (parenchyma testis) (fig.257).

Albugineea este un înveliş alb sidefiu, gros, lucios şi puţin elastic; în partea posterioară, prezintă o îngroşare, numită mediastinul testicular (mediastinum testis) sau corpul lui Highmore, de la care pornesc, către periferia testiculului, septurile testiculului (septula testis) care împart parenchimul în 200-250 lobuli testiculari (lobuli testis). Conţinutul fiecărui lobul testicular

este reprezentat de 1-3 tubi seminiferi contorţi (tubuli seminiferi contorti) sau canalele seminifere şi de ţesutul interstiţial.

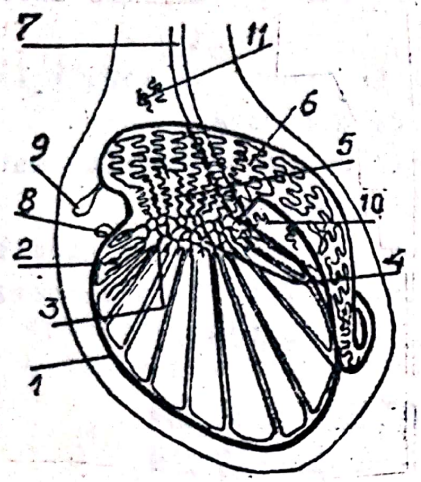

Fig.257 - Structura testicului.

1=albugineea,
2=tubii seminiferi contorţi,
3=tubii drepţi,
4=rete testis,
5=ductele eferente,
6=epididimul,
7=ductul deferent,
8=hidatida sesilă,
9=hidatida pediculată,
10=vasele aberante,
11=organul lui Giraldès.

Tubii seminiferi contorţi reprezintă componenta exocrină a testicului; fiecare tub are lungimea de 0,9 m, ceea ce face ca lungimea totală a tubilor seminiferi contorţi - pentru un testicul să fie de 800 m. Interiorul tubilor seminiferi contorţi este ocupat de celulele sexuale masculine, în diferite etape ale spermatogenezei, iar pereţii tubilor sînt alcătuiţi din celulele lui Sertoli.

Tesutul interstiţial reprezintă componenta endocrină a testicului, cu rol în secreţia testosteronului.

Tubii seminiferi contorţi, la ieşirea lor din lobulii testiculari, se continuă cu tubii seminiferi drepţi (tubuli seminiferi recti) care, după un scurt traiect, ajung în reţeaua testiculară (rete testis) sau a lui Haller. Calea spermatică este reprezentată în continuare de ductele eferente testiculare (ductuli efferentes testis) sau conurile eferente testiculare, care se deschid în segmentul următor al căii spermatice.

EPIDIDIMUL
(Epididymis)

Este o componentă a căilor spermatice, plasată pe marginea posterioară a testicului, în continuarea ductelor eferente testiculare.

Anatomie generală

Generalităţi. Epididimul este o formaţiune de aspect neregulat, care prezintă: - capul epididimului (caput epididymis); - corpul epididimului (corpus epididymis) şi - coada epididimului (cauda epididymis).

Date ontogenetice. Epididimul are origine embriologică în partea juxtatesticulară a canalului lui Wolff, care se uneşte cu testicului seminal, formîndu-i canalele excretorii; extremitatea superioară a canalului Wolff poate persista sub numele de apendicele epididimar (appendix epididymis) sau hidatida pediculată.

Anatomie descriptivă

Situaţie. Epididimul este situat de-a lungul marginii posterioare şi - ca şi acesta, este plasat în interiorul tunicilor care învelesc testicului şi funiculul spermatic.

Formă şi dimensiuni. Epididimul are formă de virgulă, cu marea extremitate orientată anterosuperior, cu o lungime de 5 cm şi o grosime medie de 10-12 mm.

Culoarea este diferită de albul sidefiu al albugineei testiculare, prezentînd o tentă alb-rozie.

Consistenţa epididimului este moale, elastică şi depresibilă, contrastînd cu cea a testicului.

Trebuie de amintit faptul că în cei 5 cm cît are epididimul, se află 5-6 m de canal epididimar, întortochiat şi aglutinat (fig. 257).

Mijloacele de fixare. Ca şi testicului, epididimul este menţinut în poziţie de funiculul spermatic, de tunicile acestuia şi ale testicului, cît şi prin cele două ligamente epididimare - superior şi inferior - care îl solidarizează la testicul.

Conformaţie exterioară şi raporturi

Epididimul, avînd formă de virgulă, prezintă raporturi diferite, la cele 3 segmente ale sale (fig.258):

- Capul epididimului este aşezat deasupra extremităţii superioare a testicului, în raport cu mediastinul testicular şi cu ductele eferente ale testicului, fiind legat prin ligamentul epididimar superior.

- Corpul epididimului este triunghiular pe secţiune, aderent de marginea posterioară a testicului, separat de aceasta

- în partea laterală - prin sinusul epididimotesticular.

- Coada epididimului ajunge la extremitatea inferioară a testiculului, de care este legată prin ligamentul epididimar inferior; de la acest nivel, calea spermatică se recurbează, devine ascendentă şi se continuă cu ductul deferent.

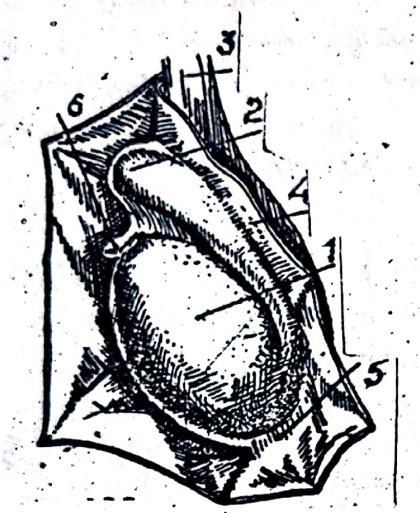

Fig.258 - Raporturile epididimului.
1=faţa laterală a testiculului,
2=epididimul,
3=funiculul spermatic,
4=vaginala testiculului,
5=ligamentul scrotal,
6=hidatida sesilă.

Anatomie morfofuncţională

Epididimul este înconjurat - la exterior - de o capsulă conjunctivă, care se află în continuitate cu albugineea testiculară, dar este mai puţin groasă decît aceasta; la interior, se află canalul epididimar cu numeroase sinuozităţi, unite între ele, printr-un ţesut celular dens.

Vascularizaţia şi inervaţia complexului epididimotesticular

1. Arterele. Circulaţia arterială a complexului epididimotesticular este asigurată de o arteră principală şi două artere accesorii (fig.259).

a. Artera testiculară sau spermatică (A.testicularis) este un ram colateral al aortei abdominale. Locul său de emergenţă se află sub originea arterelor renale, fapt care confirmă dezvoltarea embrionară a gonadei în regiunea respectivă. Artera testiculară are un traiect descendent, îndărătul peritoneului parietal posterior, încrucişează - anterior - ureterul de aceeaşi parte, trece lateral de acesta, ajunge în fosa iliacă internă respectivă, unde trece înaintea vaselor iliace externe, se situează pe marginea medială a muşchiului psoas, lîngă nervul genito-femural.

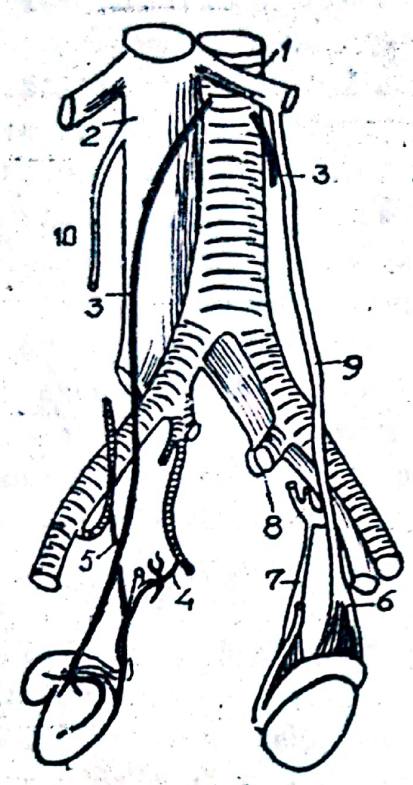

Fig.259 - Vascularizaţia complexului epididimotesticular.

1=aorta abdominală,
2=vena cavă inferioară,
3=arterele genitale,
4=artera veziculo-deferenţială,
5=artera funiculară,
6=pachetul venos spermatic anterior,
7=pachetul venos spermatic posterior,
8=vena iliacă internă,
9=vena spermatică stîngă,
10=vena spermatică dreaptă.

Artera testiculară pătrunde în canalul inghinal, intră în alcătuirea componentelor funiculului spermatic, pătrunde cu acesta în burse şi ajunge la partea medială a epididimului, mai aproape de capul său, după care se termină pe marginea posterioară a testiculului. In traiectul său, artera testiculară dă o serie de ramuri colaterale pentru capsula adipoasă a rinichiului, ramuri ureterale şi epididimare. Aproape de extremitatea inferioară a gonadei, artera testiculară se termină prin bifurcare:

- ramul medial urcă pe faţa medială şi marginea inferioară a testiculului, unde se anastomozează cu ramul anterior din artera epididimară anterioară;

- ramul lateral este mai mic decît cel medial, merge pe faţa corespunzătoare a gonadei, pînă la capul epididimului. Ramurile terminale sfîrşesc prin numeroase ramuri, plasate sub albuginea testiculului, de unde pătrund în parenchimul testicular.

b. <u>Artera deferenţială</u> este un ram colateral al arterei vezicale inferioare; se alipeşte ductului deferent şi îl însoţeşte pînă la epididim, unde se anastomozează cu ramuri din artera testiculară.

c. <u>Artera funiculară</u> se desprinde din artera epigastri-

că inferioară profundă, se alătură funiculului spermatic, merge de-a lungul său pînă la coada epididimului, unde se anastomozează cu arcada arterială dintre artera testiculară şi deferenţială.

2. Venele îşi au originea în capilarele testiculare, prin venele scurte care converg către mediastinul testicular, numite venele centrale. Alte vene merg la periferia lobulilor pe albuginee, sînt venele periferice care ajung la mediastinul testicular, unde se unesc cu cele centrale şi trec prin funiculul spermatic, spre marginea medială a epididimului.

In funiculul spermatic, venele se dispun în două pachete: - pachetul venos posterior este postdeferenţial şi merge la vena epigastrică inferioară profundă; - pachetul venos anterior este predeferenţial; este numit şi pachetul spermatic, care se varsă: - la dreapta în vena cavă inferioară, iar - la stînga în vena renală stîngă.

Terminarea pachetului venos spermatic stîng în vena renală stîngă explică dilatarea - frecventă - a acestor vene, denumită varicocel. La geneza acestei afecţiuni contribuie următoarele cauze: - vena spermatică stîngă se termină perpendicular în vena renală stîngă; - deasupra ei, în vena renală stîngă, ajunge vena suprarenală de aceeaşi parte, care are un curent contrariu venei spermatice stîngi şi o cantitate crescută de catecolamine; - vena renală stîngă trece printr-o pensă musculară dată de muşchiul lui Treitz şi printr-o pensă arterială, formată de aorta abdominală şi de artera mezenterică superioară.

3. Limfaticele iau naştere în lobulii testiculari printr-o reţea închisă. După poziţia lor, limfaticele sînt centrale şi periferice; ambele categorii ajung la mediastinul testicular, de unde se îndreaptă - alături de vene - spre ganglionii lomboaortici. Uneori, anumite limfatice pot ajunge la un ganglion situat la originea arterei iliace externe.

Nervii complexului testiculoepididimar provin din plexul spermatic situat la nivelul aortei abdominale şi din plexul deferenţial care se distribuie epididimului şi canalului deferent.

DUCTUL DEFERENT
(Ductus deferens)

Este porţiunea din căile spermatice care se întinde de la coada epididimului pînă la ductul ejaculator (fig.260).

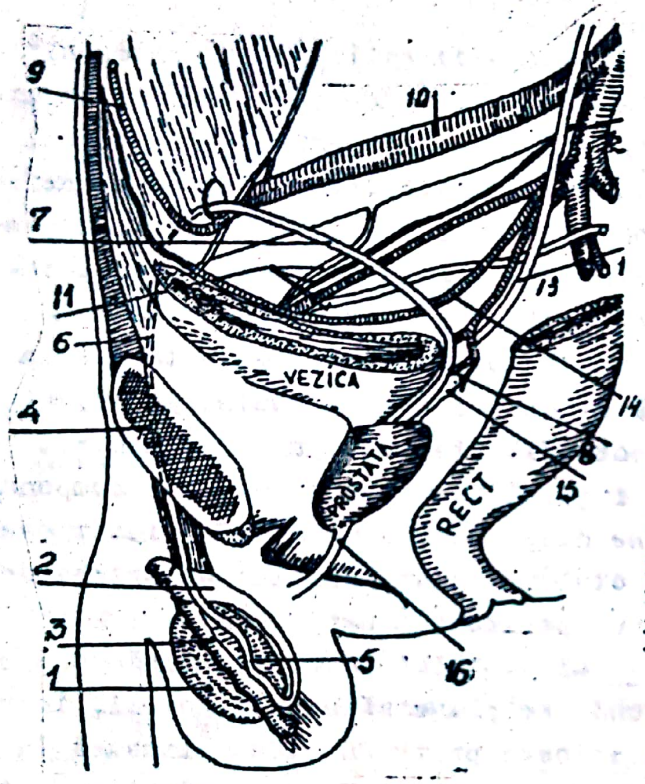

Fig.260 - Segmentele ductului deferent.
1=testiculul,
2=epididimul,
3=vaginala testiculară,
4=pubisul,
5=ductul deferent (segmentul epididimotesticular),
6=segmentul funicular,
7=segmentul pelvin,
8=segmentul retrovezical,
9=artera epigastrică,
10=artera iliacă externă,
11=pachetul obturator,
12=artera iliacă internă,
13=ureterul,
14=artera ombilicală,
15=veziculele seminale,
16=uretra.

Embriologic, ductul deferent ia naştere din porţiunea subgenitală a canalului lui Wolff.

Lungimea sa este de 40-45 cm iar diametrul măsoară - la exterior - 2 mm, pe cînd diametrul canalicular numai 0,5 mm.

Ductul deferent prezintă dilataţii în porţiunea iniţială, dar mai ales în cea terminală, unde poartă numele de ampula ductului deferent (ampulla ductus deferentis). In rest, el are un aspect regulat, o consistenţă fermă, ceea ce face ca la palpare să dea impresia unei mine de creion.

De-a lungul traiectului său, ductul deferent prezintă mai multe segmente:

1. Segmentul epididimotesticular se află pe partea

superomedială a epididimului, de la coada sa spre cap, pe o lungime de 2-3 cm; este fixat de epididim prin ţesut conjunctiv, pe unde trec ramuri din artera testiculară şi mici vene tributare plexului venos posterior.

2. Segmentul funicular este curpins în grosimea funiculului spermatic, între pachetul venos anterior şi artera testiculară - situate anterior şi pachetul venos posterior - plasat înapoia sa.

Funiculul spermatic (funiculus spermaticus) sau cordonul spermatic este o formaţiune cilindroidă, care se întinde de la extremitatea superioară a testicululi, pînă la orificiul inghinal profund. In componenţa sa intră următoarele elemente: ductul deferent, artera testiculară, deferenţială şi funiculară, pachetul venos testicular anterior şi posterior, ligamentul lui Cloquet, vase limfatice şi fibre nervoase somatice şi vegetative. Toate aceste elemente sînt cuprinse într-o teacă conjunctivă, denumită fascia spermatică internă, dependinţă a fasciei transversale, pe suprafaţa exterioară a căreia se fixează fibrele muşchiului cremaster.

La nivelul orificiului inginal profund, elementele componente ale funiculului spermatic se dispersează, în aşa fel încît acesta încetează să mai existe; ductul deferent, însoţit de artera deferenţială ajunge în pelvis, sub peritoneul parietal.

3. Segmentul pelvin al ductului deferent, după ce a părăsit orificiul inghinal profund, se plasează subperitoneal, încrucişează artera epigastrică inferioară profundă şi se situează în ţesutul interparietovisceral din spaţiul lui Bogros, nivel unde trece anterior de vasele iliace externe, de nodulii limfatici corespunzători şi de nervul genitofemural; se îndreaptă apoi oblic posteroinferior, pe faţa laterală a vezicii urinare, loc unde se întretaie cu cordonul arterei ombilicale şi descrie apoi o nouă curbură, trecînd pe deasupra ureterului.

4. Segmentul retrovezical înconjură marginea laterală a veziculei seminale, devine mai gros şi mai neregulat (ampula ductului deferent), se apropie de cel de partea opusă, delimitînd triunghiul interdeferenţial, cu vîrful - inferior - la prostată şi baza - superior - la vezica urinară (fig.261).

In ultimul segment, ductul deferent este subperitoneal, re-

trovezical, întecuit de fascia prostatoperitoneală a lui Denonvilliers.

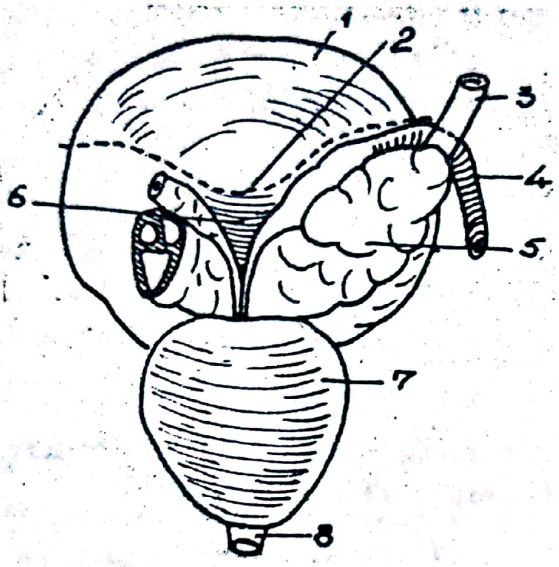

Fig.261 - Raporturile segmentului retrovezical al ductului deferent.
1=vezica urinară,
2=fundul de sac vezicogenito-rectal,
3=ureterul,
4=ductul deferent,
5=vezicula seminală,
6=triunghiul interdeferențial,
7=prostata,
8=uretra.

Structural, ductul deferent prezintă trei tunici:

- tunica adventice sau externă (tunica adventitia) este de natură conjunctivă;

- tunica musculară (tunica muscularis) este alcătuită din fibre musculare netede, dispuse într-un strat - longitudinal la exterior şi-circular la interior;

- tunica mucoasă (tunica mucosa) prezintă un epiteliu prismatic ciliat.

Datorită acestei structuri, ductul deferent este uşor recunoscut - la palpare - între elementele funiculului spermatic, prin consistenţa sa fermă şi aspectul de mină de creion.

Vascularizaţia şi inervaţia ductului deferent

1. Arterele provin din surse multiple: artera vezicală inferioară, testiculară, deferenţială şi funiculară; ultima găsindu-se pe suprafaţa exterioară a funiculului spermatic.

2. Venele sînt tributare plexului venos prostatic şi seminal.

3. Limfaticele se drenează în colectoarele tributare nodulilor iliaci externi.

Nervii provin din plexul hipogastric inferior.

Tunicile funiculului spermatic şi ale testiculului
(Tunicae funiculi spermatici et testis)

Testiculul, epididimul, ductul deferent cît şi porţiunea incipientă a funiculului spermatic sînt învelite de mai multe pături suprapuse, care constituie în totalitatea lor tunicile de înveliş sau bursele (fig.262).

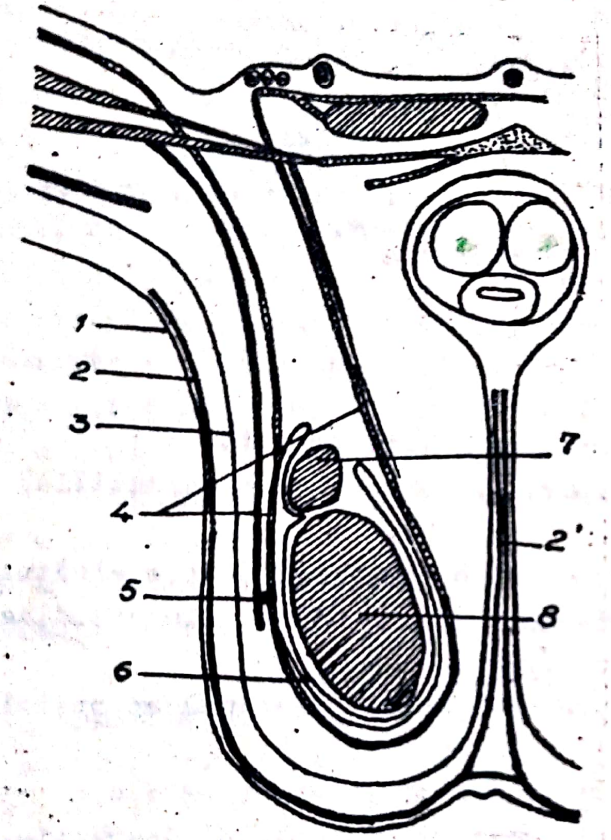

Fig.262 - Tunicile de înveliş.
1=scrotul,
2=dartosul,
2'=rafeul scrotal,
3=fascia spermatică externă,
4=M.cremaster,
5=fascia spermatică internă,
6=vaginala testiculară,
7=epididimul,
8=testiculul.

Tunicile funiculului spermatic şi ale testiculului nu sînt altceva decît elementele componente ale peretelui abdominal anterolateral, mobilizate o dată cu coborîrea testiculului. Ele se găsesc plasate inferior penisului şi regiunii pubiene şi anterior perineului anterior.

De la suprafaţă spre profunzime, se descriu următoarele tunici:

1. Scrotul (scrotum) sau pielea burselor este subţire, plisată transversal, cu peri rari şi lungi; prezintă pe linia mediană rafeul scrotal (raphe scroti), rezultat din unirea celor două margini ale cadrului genital.

2. Dartosul (tunica dartos) este un strat foarte subţire, alcătuit din fibre musculare netede, de culoare alb-rozie, aderente pe faţa profundă a pielii, fapt care explică modificarea scrotului la excitaţia termică prin frig sau la excitaţia mecanică. Dartosul formează - pe linia mediană, septul scrotal (septum scroti), cu dispoziţie verticală, care separă cele două compartimente ale burselor; în partea superioară, fibrele septului scrotal se dedublează şi se continuă cu ligamentul suspensor al penisului, iar în partea posterosuperioară, fibrele dartosului se continuă cu dartosul perineal şi cu ligamentul suspensor al scrotului.

3. Fascia spermatică externă (fascia spermatica externa) este o foiţă subţire, alcătuită din ţesut celular lax, care înlesneşte alunecarea planurilor superficiale pe cele profunde.

4. Muşchiul cremaster (M.cremaster) sau eritroideea este constituit din fibre musculare striate, de culoare roşie, dispuse în două fascicule: - medial care pleacă de la spina pubisului şi - lateral care porneşte de pe ligamentul inghinal, inferior de orificiul inghinal profund, avînd legături strînse cu muşchiul oblic intern.

5. Fascia spermatică internă (fascia spermatica interna) sau fibroasa alcătuieşte un sac de ţesut conjunctiv care învelşte testicului şi înconjură funiculul spermatic, fiind o continuare a fasciei transversale în canalul inghinal şi în burse (fig. 263).

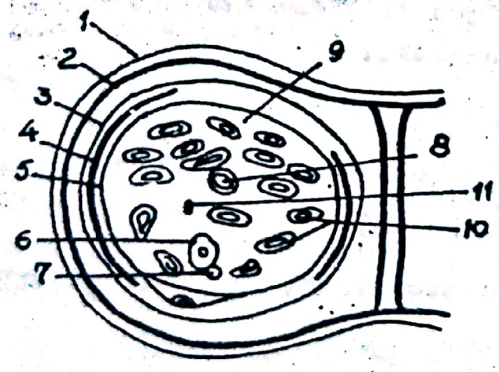

Fig.263 - Tunicile funiculului spermatic.
1=scrotul,
2=dartosul,
3=fascia spermatică externă,
4=muşchiul cremaster,
5=fascia spermatică internă,
6=ductul deferent,
7=artera deferenţială,
8=artera spermatică,
9=pachetul venos spermatic ant.,
10=pachetul venos spermatic post.,
11=ligamentul lui Cloquet.

6. Tunica vaginală a testicului (tunica vaginalis testis) este învelişul seros al testicului şi epididimului, pro-

venită din seroasa peritoneală, o dată cu coborîrea testiculului, prezentînd două foiţe:

- lamina sau foiţa parietală (lamina parietalis) este aderentă la fascia spermatică internă şi se răsfrînge la începutul funiculului spermatic;

- lamina sau foiţa viscerală (lamina visceralis) continuă foiţa parietală, se răsfrînge şi înveleşte - parţial - funiculul spermatic, epididimul şi testiculul; la nivelul ligamentului scrotal, testiculul nu este învelit de foiţa viscerală ca şi porţiunea unde aderă epididimul; între epididim şi testicul, pe partea laterală, se formează sinusul epididimotesticular.

Intre cele două foiţe ale seroasei vaginale se găseşte un spaţiu virtual, care poate deveni real în caz de acumulare a lichidelor (hidrocel) sau a sîngelui (hematocel).

Vascularizaţia şi inervaţia tunicilor de învelis

1. Arterele tunicilor funiculului spermatic ale testiculului sînt furnizate de artera femurală comună, prin ramurile sale pudendala externă superioară şi inferioară şi de artera pudendală internă, prin artera perineală superficială.

2. Venele se îndreaptă către venele pudendale externe - la vena femurală şi prin venele pudendale interne - la venele iliace interne.

3. Limfaticele se adună în colectoare superficiale care se îndreaptă spre nodulii superointerni limfatici inghinali.

Nervii provin din ramurile genitale ale nervilor genitofemural, iliohipogastric şi ilioinghinal.

VEZICULA SEMINALA
(Vesicula seminalis)

Reprezintă depozitul spermatozoizilor, maturaţi şi expulzaţi din testicule.

Anatomie generală

Veziculele seminale sînt două organe diverticulare, anexate căilor spermatice, derivate, împreună cu canalele ejaculatoare, din segmentul subureteral al canalului lui Wolff.

Anatomie descriptivă

Situaţie. Veziculele seminale se află între vezica urinară şi rect, deasupra prostatei, lateral de ampulele ductelor deferente; ele sînt cuprinse între foiţele fasciei prostatoperitoneale ale lui Denonvilliers, situaţie care se observă mai bine, înainte de a suferi procesul de alipire la vezica urinară (fig.264).

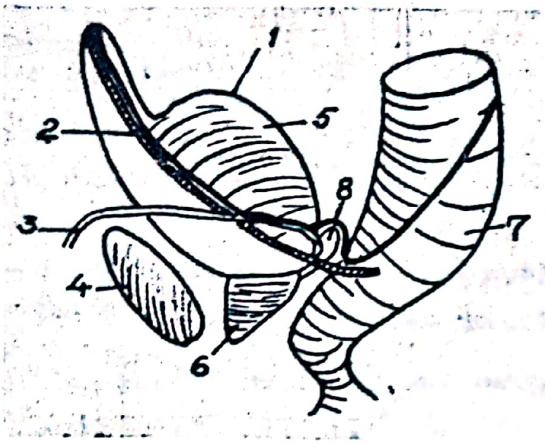

Fig.264 - Situaţia şi raporturile veziculei seminale.
1=peritoneul pelvin,
2=artera ombilicovezicală,
3=ductul deferent,
4=simfiza pubiană,
5=vezica urinară,
6=prostata,
7=rectul,
8=vezicula seminală.

Scheletotopic veziculele seminale se proiectează - posterior pe laturile coccigelui.

Formă şi dimensiuni. Veziculele seminale au formă de pară, cu extremitatea voluminoasă orientată superolateral; au o lungime de 5-6 cm, lărgime de 15 mm şi o grosime de 5 mm; capacitatea lor fiziologică este de 2 ml.

Mijloace de fixare sînt reprezentate de continuarea lor cu canalele ejaculatorii şi prin alipirea la rect şi sprijin pe baza prostatei.

Conformaţie exterioară şi raporturi. Veziculele seminale au aspect neregulat, boselat, prezentînd raporturi: - anterior, cu vezica urinară; - posterior, cu faţa anterioară a rectului pelvin subperitoneal; - inferior, cu baza prostatei, iar - superior, cu fundul de sac vezicorectal şi cu ductul deferent.

Anatomie morfofuncţională

Constituţia veziculelor seminale este asemănătoare cu a porţiunii ampulare a ductului deferent: - la periferie se află adventicea, sub care se găseşte musculara, iar la interior - mucoasa, prevăzută cu un epiteliu cilindric simplu; - pe secţiune, vezicu-

lele seminale se prezintă sub forma unui canal cu dilatataţii, la nivelul cărora se găsesc diverticule aglutinate.

Vascularizaţie şi inervaţie

1. Arterele veziculelor seminale provin din artera rectală mijlocie şi vezicala inferioară.

2. Venele se îndreaptă spre plexurile vezicale şi prostatice.

3. Limfaticele se drenează în nodulii iliaci interni şi externi.

Nervii sosesc de la plexul hipogastric inferior.

DUCTUL EJACULATOR
(Ductus ejaculaterius)

Ductele ejaculatorii sînt organe canaliculare infundibuliforme, care iau naştere din unirea veziculei seminale cu ampula ductului deferent; el se varsă în uretra prostatică, la nivelul verului montanal (fig.265). Se găsesc - aproape în întregime - în grosimea prostatei, îndreptate fiind oblic de sus în jos şi dindărăt înainte, între lobul pregenital şi retrogenital al prostatei.

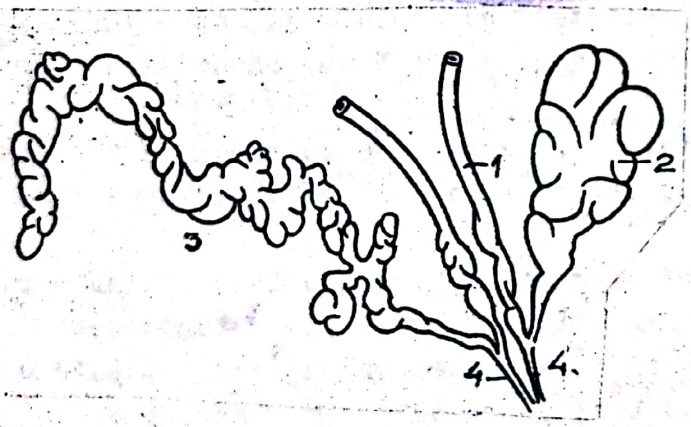

Fig.265 - Formarea ductului ejaculator.
1=ductul deferent,
2=vezicula seminală aglutinată,
3=vezicula seminală desfăşurată,
4=ductul ejaculator.

Ductele ejaculatorii au aceeaşi constituţie ca şi a ductelor deferente, pot însă prezenta o dilataţie numită, sinusul ductelor ejaculatorii. Vascularizaţia lor este ca şi cea a prostatei şi a veziculelor seminale. Inervaţia ductelor ejaculatorii este provenită din plexul hipogastric inferior.

PROSTATA
(Prostata)

Este o glandă anexă a organelor genitale masculine.

Anatomie generală

Generalităţi. Prostata este o glandă situată dedesubtul vezicii urinare; este importantă prin situaţia sa la încrucişarea căilor urinare (cars o traversează) cu căile spermatice (care se termină la acest nivel).

Date ontogenetice. Prostata ia naştere din proliferarea epiteliului uretrei prostatice, care se dezvoltă pe seama porţiunii inferioare a sinusului urogenital; mugurii epiteliali se dezvoltă şi înglobează porţiunile terminale ale canalelor lui Wolff, din care iau naştere ductele ejaculatorii, precum şi resturile segmentului caudal ale canalelor lui Müller, din care rezultă utricula prostatică.

Anatomie descriptivă

Situaţie. Prostata se află în partea anteroinferioară a pelvisului, sub vezica urinară, înainte şi dedesubtul căilor spermatice, anterior de rect şi deasupra diafragmului urogenital, ocupînd un spaţiu, numit loja prostatică, delimitată (fig.266):

- anterior, de simfiza pubiană şi de lama preuretroprostatică;
- posterior, fascia retrovezicală care o separă de rectul pelvin subperitoneal;
- lateral, fascia şi muşchiul obturator intern şi diafragmul pelvin cu fascia pelvină superioară, precum şi de părţile anterioare ale lamelor sacrorectogenitopubiene;
- superior ligamentele pubovezicale, colul şi trigonul vezical, iar
- inferior, diafragmul urogenital.

Forma. Prostata are aspectul unei castane sau a unui con, cu baza în sus, turtit anteroposterior.

Dimensiuni. Glanda are o lungime de 3-4 cm, o grosime de 2,5 cm şi o lărgime - la nivelul bazei - de 4 cm; se dezvoltă la pubertate şi poate căpăta dimensiuni mari, în special la persoanele în vîrstă.

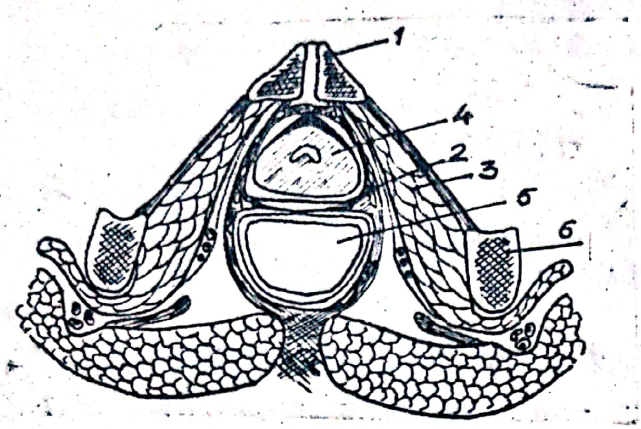

Fig.266 - Loja prostatică.
1=simfiza pubiană,
2=fascia retrovezicală,
3=fascia şi muşchiul obturator intern,
4=prostata cu uretra prostatică;
5=rectul pelvin,
6=ramurile ischiopubiene.

Culoare şi consistenţă. Prostata are o culoare alb-gălbuie, este netedă şi prezintă o consistenţă elastică.

Mijloacele de fixare. Prostata este un organ relativ fix, mobilitatea transversală este nulă; ea nu coboară, decît foarte puţin, în timpul umplerii vezicii urinare. Fixitatea ei se datorează formaţiilor fibroase care delimitează loja prostatică.

Conformaţie exterioară şi raporturi

Prostata prezintă, pentru descriere: o bază, un vîrf şi patru feţe: anterioară, posterioară şi două inferolaterale.

a. Baza prostatei (basis prostatae) este aderentă în partea anterioară de vezica urinară, la nivelul colului vezical, dar nu aderă însă la nivelul lobului pregenital (fig.267).

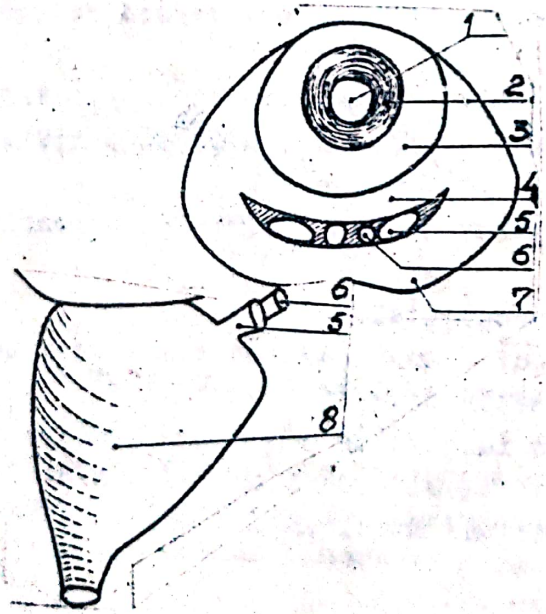

Fig.267 - Raporturile bazei prostatice.
1=uretra prostatică,
2=sfincterul neted,
3=zona de aderenţă vezicală,
4=comisura prespermatică,
5=vezicula seminală,
6=ductul deferent,
7=comisura retrospermatică,
8=sfincterul striat.

b. Vîrful prostatei (apex prostatae) ajunge la o,5 cm sub planul inferior al simfizei pubiene, la 2 cm îndărătul ei; vîrful prostatei are raport - inferior - cu diafragmul urogenital, nivel la care, sfincterul striat al uretrei este circular.

c. Faţa anterioară (facies anterior) vine în raport, sub ligamentele pubovezicale, cu fascia preuretroprostatică şi cu fibrele sfincterului striat al uretrei care, în partea superioară, sînt dispuse anterior şi lateral, iar inferior - circular; anterior fasciei preureteroprostatice se găseşte plexul venos al lui Santorini şi simfiza pubiană.

d. Faţa posterioară (facies posterior) are raport cu fascia prostatoperitonealã, care întecuieşte ductele deferente şi veziculele seminale, după care coboară pînă la muşchiul rectouretral; posterior acestei fascii există un spaţiu decolabil prerectal, după care urmează peretele anterior al rectului pelvin subperitoneal.(fig.268).

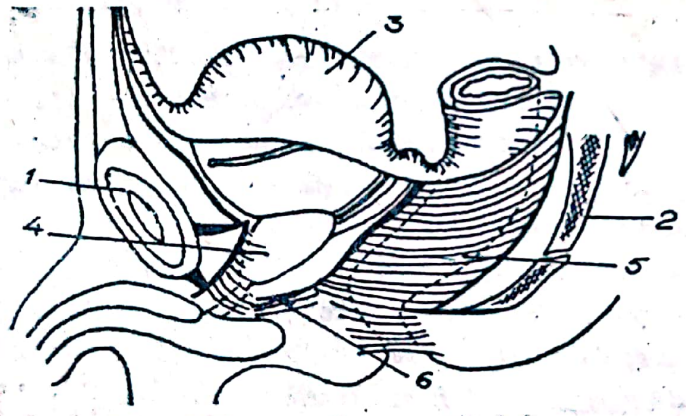

Fig.268 - Raporturile feţelor prostatice.
1=simfiza pubiană,
2=sacrococcigele,
3=vezica urinară,
4=prostata cu fascia preureteroprostatică,
5=rectul pelvin subperitoneal,
6=diafragma urogenitală.

e. Faţa inferolaterală (facies inferolateralis) are raport cu segmentul anterior al tecilor sacrorectogenitopubiene, cu plexurile venoase periprostatice şi cu fascia de învelis a muşchiului levator anal.

Anatomie morfofuncţională

Prostata are o structură glandulară, alcătuită la periferie dintr-o capsulă fibromusculoelastică proprie, iar în profunzime de parenchimul glandular, constituit din acini glandulari, dispuşi în lobi, uniţi între ei printr-o stromă fibroasă musculoelastică,

în care predomină fibrele musculare netede.

Prostata prezintă patru lobi: anterior, mijlociu şi doi laterali (fig.269).

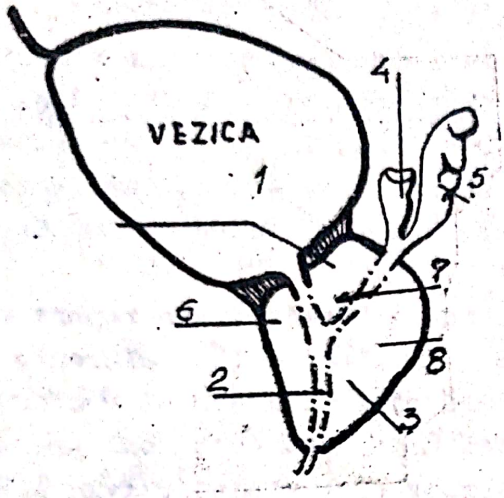

Fig.269 - Lobii prostatei.
1=vezica urinară,
2=uretra prostatică,
3=prostata,
4=ampula ductului deferent,
5=vezicula seminală,
6=lobul anterior prostatic,
7=lobul mijlociu prostatic,
8=lobii laterali prostatici.

a. Lobul anterior, numit şi preuretral, este format din glande periuretrale.

b. Lobul mijlociu este situat înaintea ductelor ejaculatorii, motiv pentru care mai este numit şi lobul prespermatic, împărţit de marginea inferioară a sfincterului neted într-un segment pericervicouretral, situat între sfincter şi uretră şi un segment posterior extrasfincterian.

c. Lobii laterali, în număr de doi, sînt situaţi îndărătul uretrei şi a ductelor ejaculatorii, alcătuind segmentul retrospermatic al prostatei; canalele de excreţie ale glandelor din lobii laterali se deschid în şanţurile lateromontanale, de la nivelul uretrei prostatice. Între lobul median şi lobii laterali trec ductele ejaculatorii, care se deschid la nivelul verului montanal.

De menţionat faptul că prostata este traversată de segmentul iniţial al uretrei masculine, motiv pentru care a fost numită uretra prostatică, care are o lungime de 3 cm, străbate prostata oblic fiind situată mai aproape de peretele anterior decît de peretele posterior; în partea inferioară a prostatei, la nivelul vîrfului său, uretra are poziţie centrală. La pătrunderea în prostată, uretra este încercuită de sfincterul neted, cu o grosime de 5-6 mm şi o lungime de 7-8 mm, situat deasupra porţiunii circulare a sfinc-

terului striat, care în partea superioară, se găseşte anterolateral.

Vascularizaţia şi inervaţia prostatei

1. Arterele prostatei provin din artera iliacă internă, prin arterele vezicale inferioare şi rectale mijlocii, care dau ramuri vezicoprostatice; ramurile arteriale pătrund în glandă, în special, prin unghiurile posterosuperioare (fig.270).

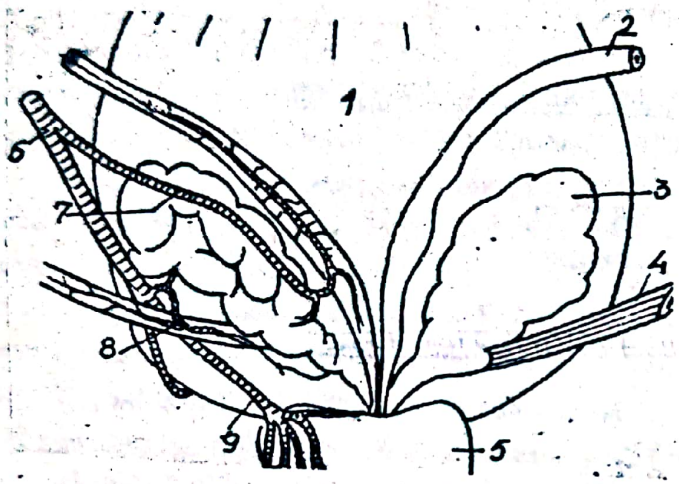

Fig.270 -

1=vezica urinară,
2=ductul deferent,
3=veziculele seminale,
4=ureterul visceral,
5=prostata,
6=A.vezico-genitală,
7=A.vezico-deferenţială,
8=A.ureterală inferioară,
9=A.prostatice.

2. Venele se adună şi formează bogate plexuri periprostatice, care comunică - anterior, cu venele uretrale, vezicale şi cu plexul lui Santorini, iar - posterior, cu venele rectale mijlocii; toate venele se îndreaptă spre venele iliace interne.

3. Limfaticele se adună într-o reţea bogată periglandulară care, prin numeroase colaterale, se drenează în ganglionii prevezicali, iliaci externi, iliaci interni şi presacraţi.

Nervii prostatei provin din plexul hipogastric inferior; - unii sînt senzitivi, alţii motori - pentru fibrele musculare şi secretorii - pentru glandele prostatice.

GLANDELE BULBOURETRALE
(Glandula bulbourethralis)

Sînt două formaţiuni glandulare, cunoscute şi sub numele de glandele lui Mery-Cowper, situate de fiecare parte a bulbului corpului spongios, în grosimea diafragmului urogenital, fie în muşchiul transvers profund, sau în partea posterioară a sfincterului striat al uretrei.

Glandele bulbouretrale au volumul unui sîmbure de cireaşă şi, de la polul lor anterior, pleacă cîte un canal excretor, oblic anteromedial, lung de 3-4 mm, foarte strîmt, care se deschide în dilataţia bulbară a uretrei; secreţia glandelor bulbouretrale este filantă şi constituie unul dintre elementele lichidului spermatic.

PARTILE GENITALE MASCULINE EXTERNE
(Partes genitales masculine externe)

PENISUL
(Penis)

Reprezintă organul copulaţiei la bărbat.

Anatomie generală

Generalităţi. Organul copulator masculin prezintă două părţi: - posterioară, perineală, fixă, orientată - ca şi ramurile ischiopubiene - oblic anteroposterior şi - anterioară, liberă sau penisul propriu-zis, alcătuit din corpul şi glandul penisului (fig. 271).

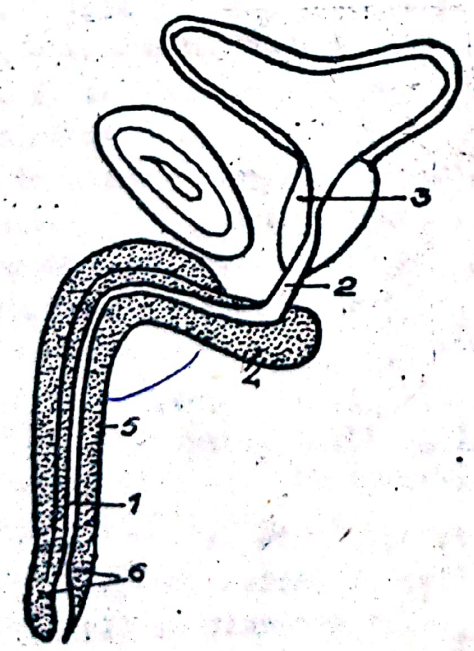

Fig.271 - Componentele penisului.

1=penisul,
2=uretra,
3=prostata,
4=rădăcina penisului,
5=corpul penisului,
6=glandul penian.

Datele entogenetice au fost descrise la pag.

Anatomie descriptivă

Situaţie. Penisul se află la partea anterioară a perineului, motiv pentru care această regiune se mai numeşte şi urogenitală.

Direcţie, formă şi dimensiuni. Partea anterioară sau liberă a penisului prezintă caractere diferite, după starea sa fiziologică:

- In stare de flaciditate, partea anterioară a penisului este moale, descendentă vertical; formează un unghi ascuţit cu perineul anterior, denumit unghiul penian; are forma unui cilindru turtit anteroposterior, cu o lungime de 8-lo cm şi o circumferinţă de 8-9 cm.

- In stare de erecţie, partea anterioară a penisului este turgescentă, mai lungă şi mai voluminoasă; ea prelungeşte direcţia porţiunii sale posterioare şi prezintă o uşoară curbură cu concavitatea, puţin accentuată, orientată dorsal; are formă prismatic triunghiulară, cu marginile rotunjite, cu o lungime de 14-15 cm şi o circumferinţă de lo-12 cm.

Mijloacele de fixare. Partea posterioară a penisului sau rădăcina sa constituie singura porţiune fixă, perineală, ancorată prin: - inserţia corpilor cavernoşi la ramurile ischiopubiene şi - ligamentul suspensor al penisului, care se inseră pe simfiza pubiană şi pe linia albă învecinată; este alcătuit dintr-o lamă mediosagitală care se fixează pe corpii cavernoşi şi din două lame laterale, care înconjoară corpii cavernoşi, ca o chingă subpubiană.

Conformaţie exterioară

Descriptiv, penisul prezintă o extremitate posterioară, un corp cu patru feţe şi o extremitate anterioară.

1. Extremitatea posterioară este în continuare cu rădăcina corpilor cavernoşi, fixată la simfiza pubiană prin ligamentul suspensor al penisului (fig.272).

2. Corpul penisului (corpus penis) constituie partea cea mai mare a porţiunii libere a penisului, care prezintă patru feţe:

- Faţa dorsală (dorsum penis) este uşor aplatizată şi corespunde feţelor superioare ale corpilor cavernoşi.

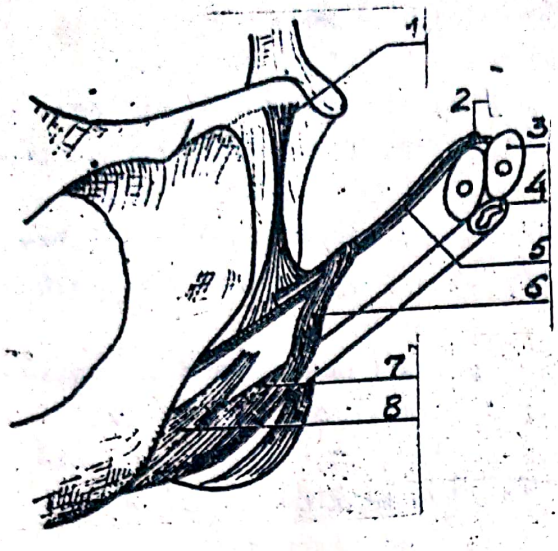

Fig.272 - Extremitatea posterioară a penisului.
1=ligamentul suspensor al penisului,
2=vena dorsală profundă a penisului,
3=corpii cavernoşi,
4=corpul spongios,
5=artera dorsală a penisului,
6=muşchiul lui Houston,
7=ms.bulbocavernos,
8=ms. ischiocavernos.

- Feţele laterale sînt rotunjite şi corespund tot corpilor cavernoşi.

- Faţa uretrală sau inferioară (facies urethralis) prezintă un rafeu median cutanat şi proeminenţa corpului spongios al uretrei (fig.273).

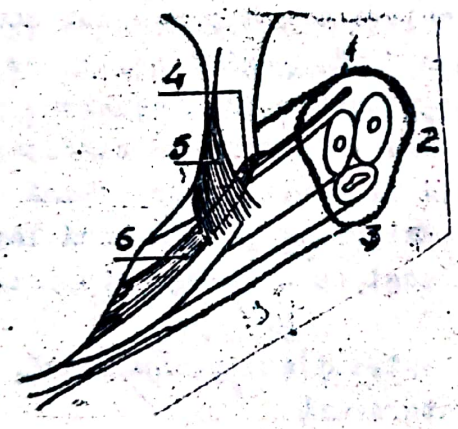

Fig.273 - Corpul penisului.
1=faţa dorsală a penisului,
2=feţele laterale,
3=faţa uretrală,
4=muşchiul lui Houston,
5=ligamentul suspensor al penisului,
6=muşchiul ischiocavernos.

3. Glandul penian (glans penis) constituie extremitatea anterioară a penisului, de aspectul unei umflături, de formă conică, care prezintă la vîrf un orificiu vertical, denumit meatul uretral. Glandul penian este limitat la baza sa de o ridicătură denumită coroana glandului (corona glandis), care este tăiată piezig pe seama marginii inferioare, separată de corpul penisului printr-o porţiune mai îngustată, numită colul glandului (collum glandis) sau şanţul balanoprepuţial, care se prelungeşte pe faţa

inferioară pînă la meatul uretral, sub forma a două şanţuri, separate între ele, printr-un repliu cutanat, cunoscut sub numele de frîul prepuţului (frenulum prepuţii).

De-a lungul celului glandului, învelişurile penisului formează un repliu cilindric, denumit prepuţul (preputium) care acoperă ca un manşon, glandul penian (fig.274). Prepuţul prezintă o bază care se continuă cu pielea corpului penian şi o extremitate anterioară care poate depăşi glandul, realizînd orificiul său anterior, nivel la care pielea îşi pierde aspectul său pînă la şanţul balanoprepuţial, unde se continuă cu învelişul glandului; în partea inferioară, prepuţul prezintă un repliu, numit frîul prepuţului; cînd orificiul este foarte strîmt, corespunde deformaţiei, numită fimoză.

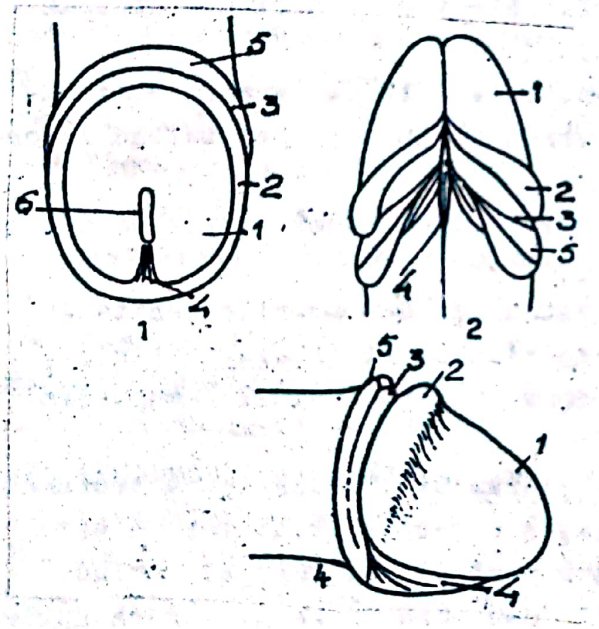

Fig.274 - Glandul penian.
1=glandul penian,
2=coroana glandului,
3=colul glandului,
4=frîul prepuţului,
5=prepuţul,
6=meatul urinar.

Anatomie morfofuncţională

Penisul este constituit din înveliş şi organe erectile:

Învelişurile penisului sînt reprezentate de:

1. Pielea este fină, mobilă, mai pigmentată şi plisată; pe faţa uretrală a penisului prezintă rafeul penisului (raphe penis)

2. Dartosul sau muşchiul peripenian este alcătuit din fibre netede circulare şi longitudinale, care căptuşesc faţa profundă a pielii.

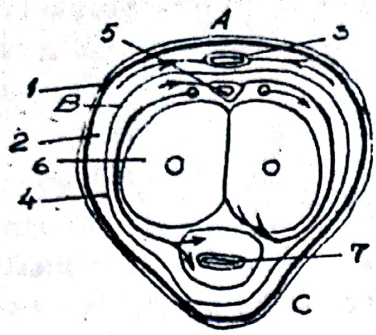

Fig.275 - Structura penisului.
A=faţa dorsală a penisului,
B=feţele laterale,
C=faţa uretrală.

1=pielea,
2=dartos,
3=vena dorsală superficială,
4=fascia penianã,
5=vena dorsală profundă,
6=corpii cavernoşi,
7=corpul spongios cu uretra penianã.

3. Fascia superficială a penisului (fascia penis superficialis) sau ţesutul celular subcutanat favorizează mobilizarea pielii şi dartosului, pe planurile profunde.

Arterele planurilor superficiale sînt ramuri din pudendala externă (ram din femurala comună).

Venele corespunzătoare sînt colectate de vena dorsală superficială a penisului, care se varsă în crosa venei safene interne.

Limfaticele se îndreaptă spre grupul superointern al ganglionilor inghinali.

Nervii superficiali sînt asiguraţi de ramurile genitale ale genitofemuralului, iliohipogastricului şi ilioinghinalului, precum şi de nervul perineal şi dorsal al penisului, ramuri din nervul pudendal intern.

4. Fascia profundă a penisului (fascia penis profunda) este o foiţă fibroasă care învelește organele erectile; ea este în continuarea fasciei perineale superficiale, care se întinde - anterior - pînă la baza glandului; deasupra ei se află vena dorsală superficială, iar sub ea, vena dorsală profundă, cu arterele şi nervii profunzi ai penisului.

Organele erectile sînt reprezentate de corpii cavernoşi şi corpul spongios al penisului:

1. Corpul cavernos al penisului (corpus cavernosum penis), în număr de 2, situaţi simetric, bilateral, au o lungime de 15 cm în stare de flaciditate şi 2o cm în stare de turgescenţă; fiecare corp cavernos prezintă: o extremitate posterioară sau rădăcină, o porţiune mijlocie şi o extremitate anterioară:

- Rădăcina corpilor cavernoşi are formă fusiformă, constituie originea acestor organe erectile, situată la nivelul ramurilor ischiopubiene, la care aderă în jumătatea lor anterioară. Feţele superioare ale rădăcinii corpilor cavernoşi aderă la periostul ramurilor ischiopubiene prin traotusuri conjunctive, iar feţele lor inferioare sînt întecuite de muşchii ischiocavernoşi. In partea anterioară, cele două rădăcini ale corpilor cavernoşi se apropie una de alta şi se unesc - între ele - printr-un ligament transversal, numit ligamentul intercrural.

- Porţiunile mijlocii ale corpilor cavernoşi se alătură şi alcătuiesc un corp unic median, care se întinde de la perineu, pînă la glandul penian; cu toate că cei doi corpi cavernoşi sînt alăturaţi, ei sînt despărţiţi printr-un sept incomplet, de aspectul unui pieptene, denumit septul pectinat, care permite comunicarea lacunelor sanguine dîntr-un corp în celălalt. In şanţul de pe faţa superioară, se află vena dorsală profundă, două artere dorsale şi nervii dorsali ai penisului. In şanţul de pe faţa inferioară se plasează corpul spongios al uretrei. Feţele laterale ale corpilor cavernoşi sînt convexe, brăzdate de vene ce merg din şanţul inferior la vena dorsală profundă.

- Extremitatea anterioară a corpilor cavernoşi se termină printr-un vîrf bont, prelungit - spre interiorul glandului - cu ligamentul anterior al corpilor cavernoşi.

Structural, corpii cavernoşi sînt alcătuiţi dintr-un înveliş conjunctive-elastic şi un sistem trabecular. Albugineea corpilor cavernoşi este învelişul conjunctive-elastic, cu o grosime de 1-2 mm, foarte rezistent şi extensibil, situat la periferie. Sistemul trabecular este alcătuit din prelungiri ale albugineei - spre interior - care formează şi septul pectinat; ele circumscriu mici cavităţi, numite areole sau caverne, neregulate, unite între ele şi acoperite de celule endoteliale (ar reprezenta capilare dilatate, în continuarea ramurilor arterelor helicine).

2. Corpul spongios al penisului (corpus spongiosum penis) este o formaţiune erectilă, aşezată în jurul uretrei, în şanţul inferior al corpilor cavernoşi, cu o lungime de 14-16 cm, ce poate fi împărţit în 3 segmente:

- Bulbul penisului (bulbus penis) sau bulbul spon-

gies este extremitatea posterioară sau perineală a corpului spongios penian, cu formă de pară, avînd lungimea de 3 cm şi lărgimea de 1,5-2 cm. Baza sa este orientată posterior şi inferior şi ocupă partea mijlocie a spaţiului perineal superficial. Prin baza sa, bulbul spongios corespunde centrului tendinos al perineului cît şi muşchilor transverşi superficiali; distanţa dintre baza bulbului spongios şi marginea anusului este cam de 12-15 mm (fig.276).

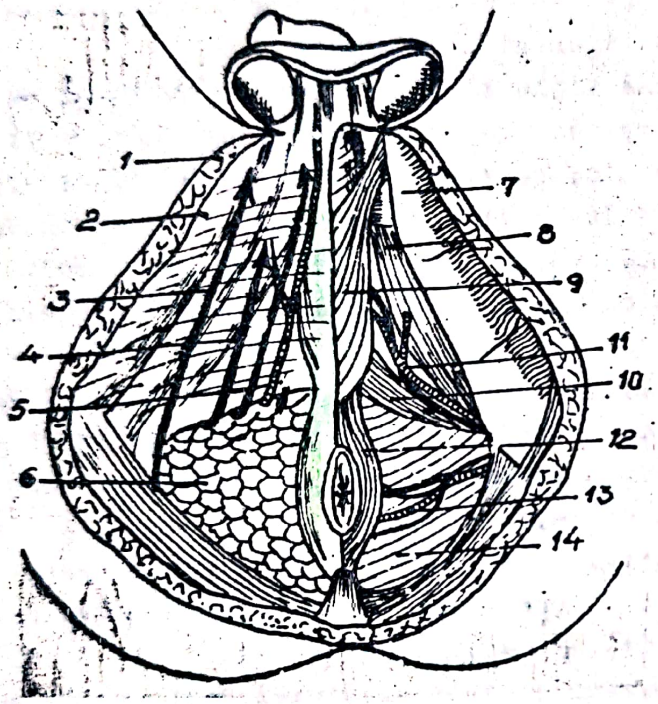

Fig.276 - Bulbul penisului.

1=pielea,
2=dartos,
3=N.perineal superficial,
4=N.perineal posterior,
5=A.perineală superficială,
6=fosele ischiorectale,
7=ramurile ischiopubiene,
8=corpul cavernos cu ms. ischiocavernos,
9=corpul spongios cu ms. bulbospongios,
10=ms.transvers superficial,
11=vasele şi nervii perineali profunzi,
12=sfincterul anal extern,
13=vasele rectale (hemoroidale) inferioare,
14=ms.gluteul mare.

Feţele sale laterale şi inferioară sînt învelite de muşchii bulbospongios, iar faţa superioară a bulbului spongios aderă la fascia diafragmatică inferioară, o adevărată foiţă suspensoare; prin intermediul căreia vine în raport cu muşchiul transvers profund perineal şi cu glandele bulbouretrale. Uretra membranoasă pătrunde oblic pe faţa superioară a bulbului spongios ca şi canalele glandelor bulbouretrale.

- Corpul corpului spongios are forma unui cilindru turtit, străbătut - în lungime - de uretră care este situată mai aproape de faţa superioară a corpului spongios.

- Glandul penisului (glans penis) reprezintă extremitatea anterioară a corpului spongios; în scobitura conică posterioară a căruia pătrund extremităţile anterioare conice ale corpilor cavernoşi.

Structural, corpul spongios prezintă la exterior un înveliş conjunctivo-elastic, denumit albugineea, mai subţire ca la corpul cavernos şi un conţinut spongios cu travee fine şi areole de dimensiuni mai reduse, decît la corpul cavernos.

Vascularizaţia şi inervaţie

1. Arterele organelor erectile provin din artera pudendală internă (fig.277):

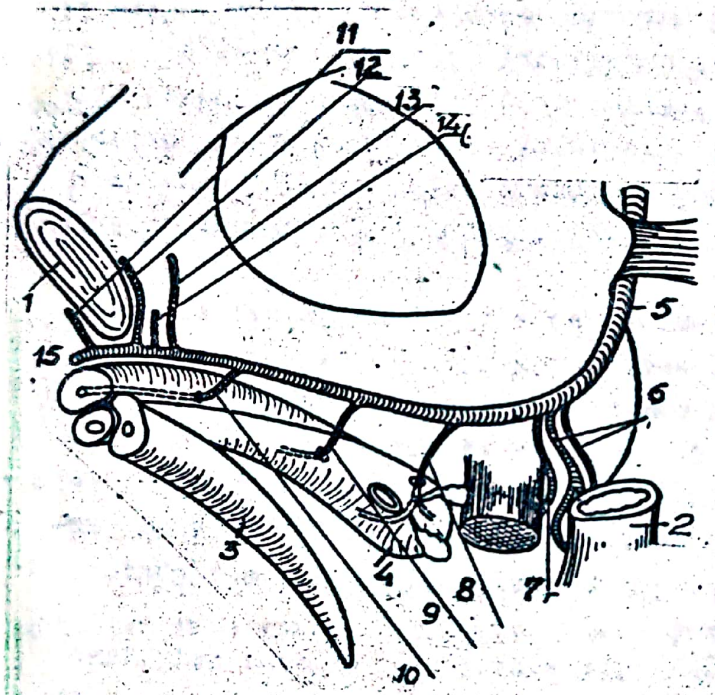

Fig.277 - Arterele organeler erectile.
1=simfiza pubiană,
2=rectul perineal,
3=corpii cavernoşi,
4=bulbul spongios,
5=A.pudendală internă,
6=A.rectală inferioară,
7=A.perineală superficială;
8=A.bulbară,
9=A.bulbouretrală,
10=A.cavernoasă,
11=A.presimfizară,
12=A.retrosimfizară,
13=A.vezicală anterioară,
14=A.grăsoasă,
15=A.dorsală a penisului.

- Corpii cavernoşi sînt irigaţi de arterele cavernoase; ele străbat diafragmul urogenital, ajung aproape de simfiză, unde fiecare ram pătrunde în corpul cavernos respectiv, nivel la care dă un ram recurent (posterior), ce se îndreaptă spre rădăcina corpului cavernos şi alt ram anterior, care parcurge corpul cavernos pînă la vîrf. Artera cavernoasă se situiază în centrul corpului cavernos şi dă ramuri flexuase, dispuse în vîrtej, numite arterele helicine, din care iau naştere ramuri nutritive, ce se capilarizează în trabeculele cavernoase şi ramuri funcţionale sau erectile, care se deschid în areole, unde formează - pe pereţii acestora - buchetele erectile. Ultimile au un caracter terminal şi prezintă o mică umflătură, ca un orificiu arterioareolar. In structura ultimilor ramificaţii arteriale intră o tunică musculară care, împreună

cu ţesutul elastic, menţin orificiul arteriocareolar închis în timpul stării de flaciditate şi se deschid cînd începe erecţia. Deschiderea acestor orificii se face prin excitarea nervilor erectili, concomitent cu compresiunea exercitată de muşchiul lui Houston asupra venelor sale profunde a penisului.

- Corpul spongios al penisului primeşte sîngele arterial de la artera bulbară şi artera bulbouretrală; prima ia naştere din artera pudendală internă; este scurtă, voluminoasă şi pătrunde în bulb prin faţa sa superioară, posterolateral de uretră. Ea dă un ram glandei bulbouretrale, după care vascularizează bulbul şi porţiunea posterioară a corpului spongios, cît şi porţiunea corespondentă a uretrei. Artera bulbouretrală, ram din pudendala internă, este un colateral mai subţire care se distribuie corpului spongios şi uretrei.

Artera dorsală a penisului, este ram terminal al arterei pudendale interne; ea traversează ligamentul suspensor al penisului, merge pe faţa dorsală a corpiler cavernoşi, sub fascia profundă a penisului, separată de omoloaga ei prin vena dorsală profundă a penisului. Ea se termină în coroana glandului penian; cele două artere se anastomozează aici, pe linia mediană, de unde pornesc ramuri balanice şi ramuri prepuţiale, dintre care trebuie amintită artera frîului prepuţial.

2. Venele organelor erectile provin din reţeaua nutritivă şi funcţională: - venele anterioare ale corpului cavernos merg cu venele glandului, iar cele posterioare se îndreaptă direct spre venele pudendale interne; - venele corpului spongios se îndreaptă spre vena dorsală profundă a penisului, fie direct sau prin şanţul inferior, de unde se formează 4-5 vene laterale, care înconjoară corpii cavernoşi, pentru a ajunge la vena dorsală profundă a penisului, avînd direcţii diferite: - cele anterioare spre glandul penian, unde alcătuiesc plexul venos retrobalanic, care ia parte la formarea venei dorsale profunde a penisului; - venele posterioare alcătuiesc venele spongioase în număr de 4-5 şi venele bulbare foarte groase şi multiple la originea lor, ele confluiază, după care se varsă în vena pudendală internă.

De menţionat faptul că între venele superficiale şi profunde ale penisului se găsesc anastomoze multiple, la nivelul şanţului balanoprepuţial precum şi la nivelul simfizei pubiene.

3. Limfaticele profunde pleacă de la glandul penian ajung pe faţa dorsală, lîngă vena dorsală profundă, alcătuiesc un plex presimfizar, de unde limfaticele merg la nodulii profunzi: unii se termină în nodulii inghinali profunzi şi iliaci externi retrocrurali, iar alţii ajung, prin canalul inghinal, la nodulii iliaci externi; se descriu şi limfatice care pot merge la nodulii prevezicali.

Nervii organelor erectile sînt filete senzitive şi motorii, provenite din nervul pudendal intern şi de la plexul vegetativ hipogastric inferior. Nervul dorsal al penisului continuă direcţia nervului pudendal intern şi ajunge pe faţa dorsală a penisului, lateral de artera corespunzătoare pînă la glandul penian; el dă ramuri colaterale pentru ţesutul cavernos al organelor erectile.

ORGANELE GENITALE FEMININE
(Organa genitala feminina)

Constituiesc aparatul genital feminin, alcătuit din gonadă, gonofor şi organele genitale externe.

OVARUL
(Ovarium)

Este glanda sexuală feminină cu rol în maturarea ovulelor şi în secreţia hormonilor sexuali; este singurul organ din cavitatea peritoneală, care nu este acoperit de foiţa seroasă viscerală peritoneală, situaţie care aminteşte de dispoziţia iniţială a gonadelor şi de calea de eliminare a gemeţilor, prin cavitatea celomică, la exterior.

Anatomie generală

Generalităţi. Ovarul este un organ pereche şi simetric care prezintă: extremitatea tubară (extremitas tubaria), extremitatea uterină (extremitas uterina), faţa medială (facies medialis), faţa laterală (facies lateralis), marginea mezovariană (margo mesovaricus), marginea liberă (margo liber) şi hilul ovarului (hilus ovarii).

Date filo şi ontogenetice au fost descrise la pag.299.

Anatomie descriptivă

Situaţie. Ovarul este un organ mobil, care prezintă o situaţie şi orientare variabilă; în general se poate afirma că el se găseşte în cavitatea abdomino-pelvină, în cavum retrouterin, fixat la faţa posterioară a ligamentului larg.

La nuligeste, ovarul se găseşte dedesubtul strîmtorii superioare, deasupra marginii superioare a muşchiului piriform, la nivelul peretelui lateral al pelvisului; axul său mare fiind aproape vertical.

La multigeste, ovarul coboară în cavitatea pelvină: axul său mare devine oblic inferomedial (fig.278).



Fig.278 - Poziţia ovarului.
1=ovarul,
2=tuba uterină,
3=uterul,
4=lig.rotund al uterului,
5=lig.uteroovarian,
6=lig.lomboovarian.

Clinic, ovarele se proiectează pe peretele abdominal anterolateral, la mijlocul liniei care uneşte simfiza pubiană cu spina iliacă anterosuperioară, loc unde poate fi comprimat, prin intermediul peretelui abdominal.

Formă şi dimensiuni. Ovarele au formă variată după vîrstă: - la făt, formă de ciupercă; - la fetiţe, cilindrică, - iar la adult, de migdală. Lungimea ovarelor este în medie de 19 mm la fetiţe şi de 25-30 mm la adult; lărgimea este de 15 mm, grosimea de 10 mm, iar greutatea de 2-3 g la fetiţă şi de 4-8 g la adult. La persoanele în vîrstă, dimensiunile şi greutatea ovarelor diminuă. Volum ovarelor este variabil după condiţiile fiziologice: creşte înaintea perioadei de ovulaţie, în timpul sarcinei şi diminuă după menopauză.

Culoarea ovarelor este alb-rozie; în a doua perioadă a ciclului sexual poate deveni albăstruie.

Consistenţa ovarelor este fermă la femeia în activitate genitală; această consistenţă creşte o dată cu vîrsta, astfel că, după menopauză, consistenţa ovarelor devine lemnoasă, din cauza procesului de scleroză care se instalează.

Mijloacele de fixare. Ovarul este un organ mobil, încît constatarea unui ovar imobil, poate fi considerată că organul respectiv este bolnav. Cu toată mobilitatea sa, ovarul este menţinut în poziţie prin patru ligamente (fig.279)

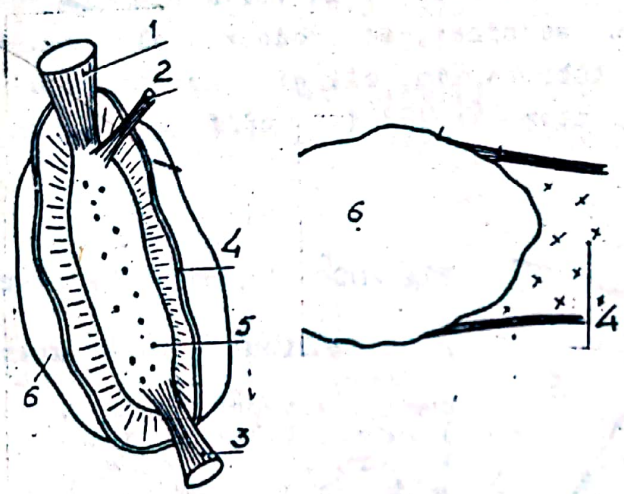

Fig.279 - Mijloacele de fixare ale ovarului.
1=lig.lomboovarian,
2=lig.tuboovarian,
3=lig.uteroovarian,
4=mezovarium,
5=hilul ovarului,
6=ovarul.

1. Ligamentul lomboovarian sau ligamentul suspensor al ovarului constituie cel mai eficace mijloc de fixare, format din fibre conjunctive şi musculare netede care înconjoară vasele ovariene, elemente ce ridică peritoneul parietal posterior, sub forma unui repliu, bine vizibil.

Ligamentul lomboovarian are un traiect oblic, în jos, înainte şi medial, sare peste vasele iliace externe şi ureterul iliac, pătrunde în pelvis şi, alcătuieşte pe o mică distanţă, marginea superioară a ligamentului larg; el este foarte elastic, se lasă destins la multipare, la care, ovarele coboară.

2. Ligamentul tuboovarian se întinde de la pavilionul trompei la polul superior al ovarului; pe marginile sale se inseră franjurile pavilionului trompei, astfel încît acest ansamblu constituie un franj mai important, al lui Richard, a cărui axă este ligamentul tuboovarian, cu rol de captaţie ce asigură contactul între ovar şi pavilionul trompei uterine.

3. Ligamentul uteroovarian este un cordon rotunjit, alcătuit din fibre conjunctive şi musculare netede de origine uterină, care se întinde de la unghiul uterului la extremitatea inferioară a ovarului.

4. Mezovarium este un mezou scurt care uneşte ovarul pe foiţa posterioară a ligamentului larg. Cele două foiţe ale mezoului se fixează pe buzele hilului ovarian, urmînd o linie, denumită linia lui Farre-Waldeyer. Mezovarul permite gonadei mişcări simple de basculare, o dată cu modificările de volum ale viscerelor abdominopelvine. In timpul sarcinei, se produce o alungire a ligamentului lomboovarian şi tuboovarian, cît şi o întindere a mezovarului, numai ligamentul uteroovarian îşi modifică foarte puţin lungimea.

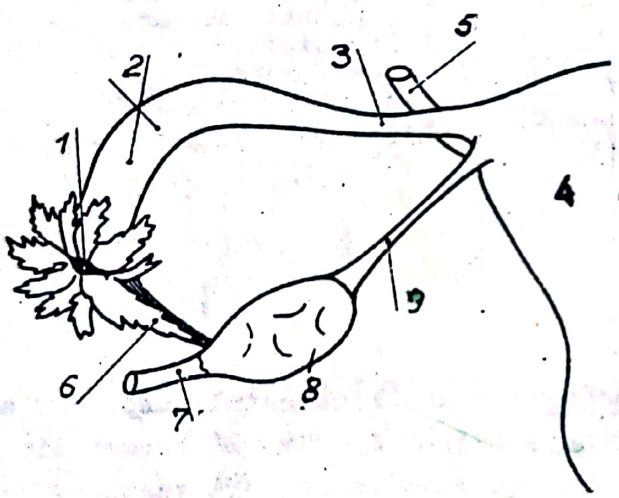

Fig.280 - Ligamentele ovarului.
1= Infundibulul tubei uterine,
2=ampula tubei uterine,
3=istmul tubei uterine,
4=uterul,
5=lig.rotund uterin,
6=franjul lui Richard,
7=lig.lomboovarian,
8=ovarul,
9=lig.uteroovarian.

Conformaţie exterioară şi raporturi. Ovarul are raporturi multiple: - anterior, cu ligamentul larg; - superior şi medial cu mezosalpinxul, prin intermediul căruia ovarul are raporturi cu organele învecinate.

Cînd mezosalpinxul este larg, el se răsfrînge posterior, împreună cu trompa uterină şi maschează ovarul, caz în care ovarul este învelit de mezosalpinx, care formează două fosete peritoneale: tuboovariană-medial şi ovaroparietală - lateral.

a. Extremitatea tubară sau polul superior este situată la nulipare la 1 cm dedesubtul vaselor iliace externe: o dată cu creşterea numărului sarcinelor, polul său superior se îndepărtează progresiv de aceste vase.

b. Extremitatea uterină sau polul inferior este fixat prin ligamentul uteroovarian de uter; la nulipare, extremitatea uterină are raport îndepărtat cu fundul de sac vaginal lateral, pe cînd la multipare are raport cu rectul şi fundul de sac vaginal posterior.

c. Faţa medială este convexă, priveşte spre uter, fiind acoperită de trompa uterină şi de mezosalpinx; are raport - fie direct sau - prin intermediul mezosalpinxului, cu ansele intestinului subţire, cu cecoapendicele - la dreapta şi cu colonul pelvin - la stînga.

d. Faţa laterală este tot convexă şi are raport cu peretele lateral al pelvisului (fig.281):

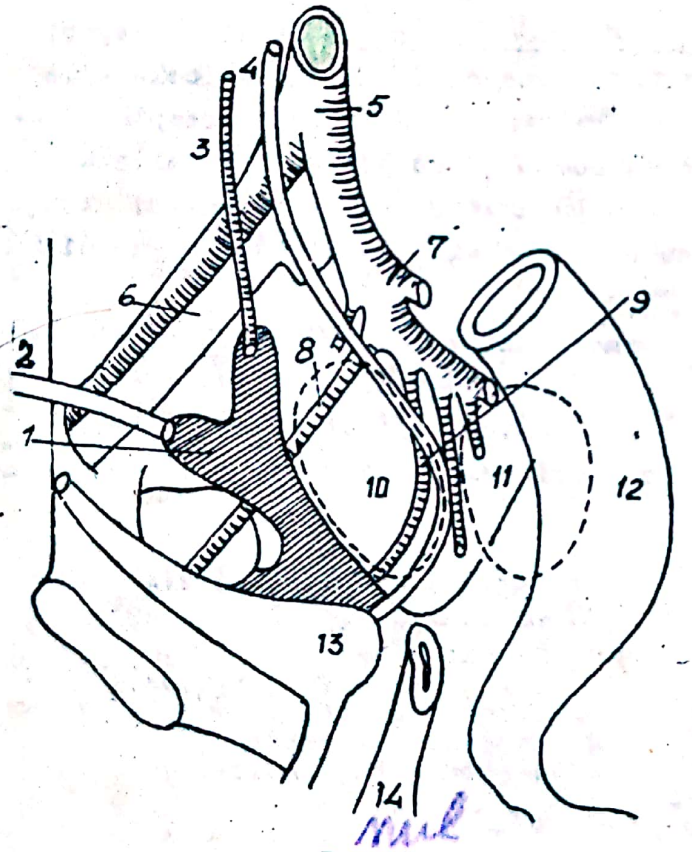

Fig.281 - Raporturile feţei laterale a ovarului.
1=lig. larg al uterului,
2=lig. rotund uterin,
3=lig. lomboovarian,
4=ureter,
5=A.iliacă comună,
6=vasele iliace externe,
7=A.iliacă internă,
8=A.obturatorie,
9=A.uterină,
10=foseta lui Krause,
11=foseta lui Claudius.
12=rectul,
13=vezica urinară,
14=vagin.

La multipare, ovarul corespunde fosetei ovariene a lui Krause, delimitată: - anterior de inserţia pelvină a ligamentului larg; - posterior de vasele iliace interne şi ureterul pelvin; - superior de vasele iliace externe care o separă de muşchiul psoas; - inferior de originea arterei ombilicale şi uterine;

în aria fosetei ovariene a lui Krause, sub peritoneul parietal pelvin, se află nervul şi vasele obturatorii, raport care poate explica durerile iradiate pe faţa medială a coapsei, la femeile cu suferinţe ovariene.

La multipare, faţa laterală a ovarului corespunde fosetei subovariene a lui Claudius, delimitată: - anterior de ureterul pelvin şi artera uterină; - posterior de marginea sacrului, iar-inferior de marginea superioară a muşchiului piriform.

e. Marginea mezovariană sau anterioară reprezintă hilul ovarului (hilus ovarii); ea este limitată de linia de inserţie a mezovarului, cunoscută sub numele de linia lui Farre-Waldeyer; între foiţele mezovarului trec vasele sanguine, limfaticele şi nervii ovarului.

f. Marginea liberă sau posterioară se află în raport cu trompa uterină, cu ansele intestinale, cu cecoapendicele - la dreapta şi cu colonul sigmoid - la stînga. În partea dreaptă, ovarul are raport - posterior - cu cecul şi cu peritoneul parietal posterior, îndărătul căruia se află ureterul, iar în partea stîngă are raport - anterior - cu mezocolonul sigmoid şi ansa sigmoidiană.

Anatomie morfofuncţională

Ovarul este un organ parenchimatos, cu structură glandulară polimorfă, posedînd elemente exo- şi endocrine. Secţiunea paralelă cu cele două feţe arată că, ovarul este acoperit de un epiteliu sub care se află două zone: una periferică = corticala şi alta centrală = medulara (fig.282).

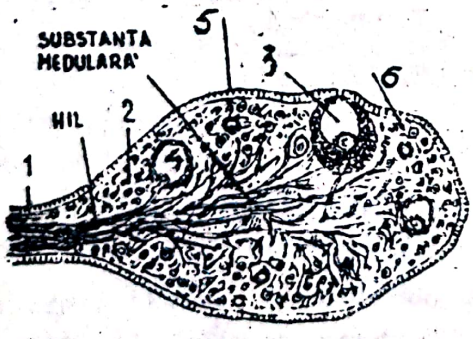

Fig.282 - Structura ovarului.
1=mezovarium,
2=ovarul,
3=foliculul lui De Graaf,
4=folicul cavitar,
5=epiteliul ovarian,
6=substanţa corticală.

1. Epiteliul ovarian este cubic şi se află la suprafaţa ovarului, astfel încît la periferia gonadei el se continuă

cu seroasa peritoneală, la nivelul liniei Farre-Waldeyer. Dedesubtul epiteliului ovarian, stroma subjacentă se condenseaza într-o lamă conjunctivă, descrisă sub numele de albuginee, ce oferă ovarului o protecţie deosebită.

2. Corticala ovarului este albă şi fermă, constituită dintr-o stromă în care se află multiple formaţii foliculare, în diferite stadii de ovulaţie.

3. Medulara ovarului este roşie, spongioasă, foarte vasculară, cu o importanţă fiziologică mai puţin marcată decît a corticalei; în medulară, printre fibrele conjunctive, elastice şi musculare netede se mai găsesc: resturi embrionare (rete ovarii şi resturi din cordoanele sexuale medulare) cît şi vase sanguine, limfatice şi filete nervoase.

Vascularizaţia şi inervaţia ovarului

1. Arterele provin din două surse:

a. Artera ovariană (A.ovarica) este ram din aorta abdominală, adesea de pe faţa sa anterioară, între arterele renale - superior şi artera mezenterică inferioară - inferior, în dreptul discului care separă L_2 de L_3. După ce părăseşte aorta, încrucişează - la dreapta - vena cavă inferioară, iar - la stînga - muşchiul psoas, trece înaintea ureterelor, coboară în ligamentul lombovarian, însoţeşte venele satelite, iar la nivelul strîmtorii superioare, încrucişează vasele iliace şi pătrunde în unghiul superoextern al ligamentului larg (fig.283).

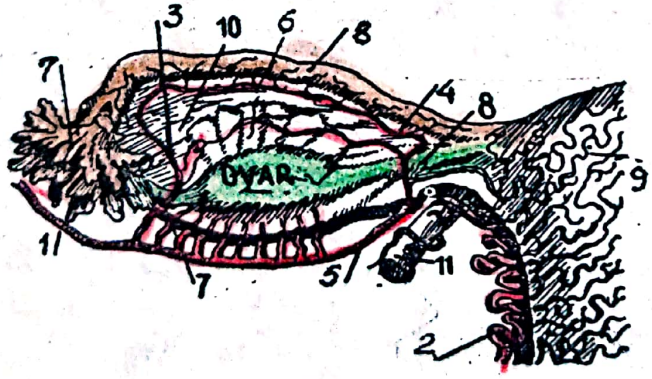

Fig.283 - Arterele ovarului.
1=A.ovariană,
2=A.uterină,
3=A.tubară externă,
4=A.tubară internă,
5=Arcada ovariană,
6=Arcada paratubară,
7=Pavilionul trompei,
8=Tuba uterină,
9=Uterul,
10=Arcada venoasă.

In traiectul său, furnizează ramuri pentru capsula adipoasă a rinichiului şi ramuri ureterale; ajunsă la extremitatea tubară a ovarului, artera ovariană se bifurcă în artera tubară şi în ramul ovarian extern.

b. Artera uterină (A.uterina) se termină în mod obişnuit, la nivelul cornului uterin, în trei ramuri, dintre care una este cu destinaţie ovariană, numită artera ovariană internă, care merge în lungul ligamentului uteroovarian şi ajunge la hilul ovarului. Aici, cel mai adesea, artera ovariană externă şi cea internă se anastomozează în plin canal, formînd o arcadă, din care pleacă ramuri ovariene ca dinţii unui pieptene, ce se distribuie parenchimului ovarian. De menţionat faptul că reţeaua arterială ovariană este variabilă în raport cu etapele fiziologice parcurse de gonada feminină.

2. Venele ovarului urmează un traiect analog - dar invers arterelor. Ele alcătuiesc o reţea densă care se adună într-un pachet plexiform, numit plexul pampiniform, ce se îndreaptă în două direcţii: - una ascendentă sub forma plexului periarterial, care se termină într-o venă ovariană cu vărsarea în vena cavă inferioară la dreapta şi în vena renală stîngă - la stînga; - alta descendentă care se îndreaptă spre venele uterine.

3. Limfaticele ovarului părăsesc gonada împreună cu vasele sanguine; ele formează un plex important la nivelul hilului ovarului, de unde pleacă 5-6 trunchiuri limfatice, împreună cu pachetul vascular, la ganglionii pre- şi lateroaortici, la stînga şi la ganglionii pre- şi laterocavi, la dreapta, şi direct spre cisterna limfatică a lui Pequet.

Nervii ovarului sînt vegetativi; ei provin, ca şi vasele sanguine, din două surse: plexul ovarian şi plexul hipogastric.

- Plexul ovarian ia naştere din două rădăcini: - una din ganglionul semilunar şi - alta din rădăcinile superioare ale nervului splanchnic pelvin; filetele nervoase sosesc la ovar, o dată cu vasele ovariene şi pătrund - prin hil - în parenchimul ovarian. Plexul ovarian conţine fibre senzitive, motorii pentru musculatura netedă şi vasculare; fibrele senzitive ajung în mielomerele toracolombare, fapt care indică locul unde s-a format gonada feminină, pe de o parte, iar pe de altă parte explică iradierea durerilor în regiunea lombară, în cazul diverselor afecţiuni salpingoovariene.

- Plexul hipogastric dă cîteva filete prin ramul său, nervul lateral al uterului, care merg în grosimea ligamentului

uterocovarian, pătrund în hilul organului şi se distribuie parenchimului ovarian. Si între cele două plexuri nervoase se realizează, ca şi la vasele sanguine, anastomoze nervoase, din care pornesc filete cu destinaţie intraovariană.

TUBA UTERINA
(Tuba uterina)

Este un conduct musculomembranos cu funcţie de oviduct, spermatozoideduct şi zigotoduct.

Anatomie generală

Generalităţi. Tubele uterine, numite şi trompele uterine ale lui Fallope, sînd două conducte, simetrice, dreaptă şi stîngă, care se dispun transversal între ovar şi uter.

Fiecare trompă uterină prezintă: orificiul abdominal al tubei uterine (ostium abdominale tubae uterinae), infundibulul tubei uterine sau pavilionul trompei (infundibulum tubae uterinae), ampula tubei uterine (ampulla tubae uterinae), istmul trompei uterine (isthmus tubae uterinae), porţiunea uterină sau interstiţială (pars uterina), orificiul uterin al tubei (ostium uterinum tubae) (fig.284).

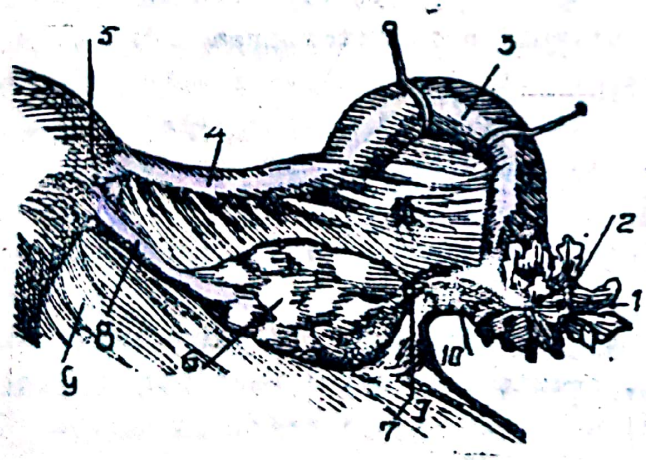

Fig.284 - Componentele tubei uterine.
1=orificiul abdominal tubar,
2=infundibulul tubei uterine,
3=ampula tubei uterine,
4=istmul tubei uterine,
5=porţiunea uterină,
6=ovarul,
7=lig.tuboovarian,
8=lig.uteroovarian,
9=lig. larg uterin,
10=franjul lui Richard.

Datele filo- şi ontogenetice sînt prezentate la pag. 303.

Anatomie descriptivă

Situaţie. Trompa uterină se află plasată în aripioara superioară a ligamentului larg, numită şi mezosalpinx.

Direcţie. Tubele uterine au o direcţie - în general - transversală, de la uter la extremitatea uterină a ovarului, după care urcă aproape vertical de-a lungul marginii anterioare a ovarului, se încurbează şi ajung pe marginea liberă a gonadei (fig.285).

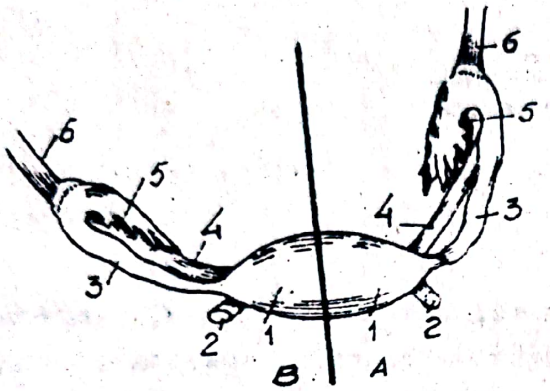

Fig.285 - Direcţia tubelor uterine.
A= la nulipare,
B= la multipare.
1=uterul,
2=lig.rotund,
3=tuba uterină,
4=lig.uterocovarian,
5=ovarul,
6=lig.lombocovarian.

Forma lor este asemănătoare unei trompete, cu extremitatea uterină îngustată, iar cea ovariană lărgită; este netedă la exterior, fiind acoperită de peritoneul ligamentului larg.

Dimensiuni. Trompele au o lungime de 12-14 cm, cu un diametru, care variază între 8-9 mm, în porţiunea ampulară şi 2 mm în porţiunea uterină.

Mijloacele de fixare. Trompele uterine sînt menţinute în poziţie de continuarea lor cu uterul, prin întecuirea între cele două foiţe ale ligamentului larg, cît şi prin ligamentele tuboovariene; din această cauză, extremitatea uterină este relativ fixă, pe cînd extremitatea ovariană, se deplasează o dată cu gonada.

Conformaţie exterioară şi raporturi

Trompa uterină, de-a lungul traiectului ei, prezintă următoarele segmente:

1. Infundibulul tubei uterine (infundibulum tubae uterinae) sau pavilionul trompei, prezintă aspectul unei pîlnii, dotată cu o mobilitate crescută; datorită formei sale, pavilionul tubei prezintă două suprafeţe şi o bază:

- Suprafaţa exterioară se continuă cu cea a porţiunii ampulare; este netedă, lucioasă, de coloraţie albicioasă fiind tapetată de peritoneu.

- suprafaţa interioară este neregulată, plisată, de culoare roz, acoperită de mucoasă şi realizează comunicarea tubei

uterine cu cavitatea peritoneală prin orificiul abdominal al tubei uterine (ostium abdominale tubae uterinae), de formă rotundă, cu diametrul de 2-3 mm, fapt care explică frecvenţa infecţiilor căilor genitale interne feminine şi a peritoneului pelvin (pelviperitonită).

- Baza porţiunii infundibulare a trompei uterine are aspectul unei corole florale cu numeroase festonări, numite franjuri, în număr de 1o-15, cu o lungime medie de 1o-15 mm; dintre ele, unul este mai lung (2o-3o mm), numit franjul lui Richard, care se îndreaptă spre extremitatea tubară a ovarului.

Infundibulul tubei uterine, în perioada imediat premergătoare ovulaţiei, se deplasează către zona în care foliculul ovarian matur va expulza ovocitul de ordinul doi, în vederea captării acestuia şi dirijarea lui spre porţiunea ampulară.

2. Ampula tubei uterine (ampulla tubae uterinae) face continuarea infundibulului tubar; fiind porţiunea cea mai lungă a trompei (7-8) şi cea mai voluminoasă, cu un diametru de 8-9 mm; are o consistenţă moale şi o extensibilitate crescută, conferită de prezenţa mezosalpinxului. Ea se găseşte în raport cu polul superior, marginea anterioară şi polul inferior al ovarului, iar la nivelul extremităţii tubare a ovarului, ampula trompei uterine se încurbează pentru a coborî în lungul feţei sale mediale, aproape de marginea liberă a ovarului. In partea dreaptă, ampula tubei are raport cu cecoapendicele, mai ales cînd acesta se află în poziţie joasă, pelvină, iar în partea stîngă ea corespunde colonului sigmoid al mezoului său.

3. Istmul tubei uterine (isthmus tubae uterinae) are o direcţie transversală - medială, cu lungimea de 3-4 cm şi un diametru de 2-4 mm, de formă cilindrică, posedă un perete gros, dur la palpare, aproape inextensibil.

Raporturile istmului tubei uterine sînt: - anterior, cu vezica urinară, cînd aceasta este plină - şi cu ligamentul rotund al uterului, împreună cu care delimitează foseta preovariană; - posterior cu ligamentul uteroovarian şi cu rectul, în stare de plenitudine; - superior, cu ansele intestinului subţire şi cu colonul pelvin, care acoperă - adesea - trompa uterină.

4. Partea uterină sau interstiţială (pars uterina) este porţiunea intraparietală, situată în grosimea muşchiului uterin,

nivel la care musculatura trompei şi cea uterină se confundă, are un traiect oblic, inferomedial, liniar, rar flxuos, cu lungimea de 1,5 cm şi diametrul de 0,2-0,5 mm.

Porţiunea interstiţială se deschide în unghiul superior al uterului, printr-un orificiu, numit orificiul tubar uterin (ostium uterinum tubae), cu diametrul de 1 mm. Cu toate dimensiunile reduse ale porţiunii interstiţiale, trecerea zigotului aflat în faza de segmentare - către cavitatea uterină este posibilă, deoarece el posedă dimensiuni mai reduse decît ale porţiunii interstiţiale.

Anatomie morfofuncţională

Tuba uterină este un organ cavitar, cu pereţii alcătuiţi din patru tunici:

a. Tunica serpasă (tunica serosa) este reprezentată de seroasa peritoneală, care formează la acest nivel aripioara superioară a ligamentului larg. Tunica seroasă se întinde pînă la baza pavilionului trompei uterine, unde acoperă suprafaţa periferică a franjurilor, loc unde se continuă cu epiteliul mucoasei trompei. Sub tunica seroasă se află lama subseroasă (tela subserosa) mai groasă decît peritoneul, cu structură conjunctivo-elastică, care conţine vase de sînge, limfatice şi nervi.

b. Tunica musculară (tunica muscularis) are un aspect alb-roziu alcătuită din fibre muculare netede, a căror densitate creşte progresiv pe măsură ce tunica musculară se apropie de uter; se disting două structuri: longitudinal extern şi circular la interior, cu rol în mişcările tubei uterine.

c. Submucoasa este slab reprezentată, fiind alcătuită dintr-un ţesut conjunctiv lax, vase şi nervi.

d. Tunica mucoasă (tunica mucosa) tapetează la interior trompa uterină; este plisată şi prezintă numeroase formaţiuni alungite în direcţia trompei, numite plicile tubare (plicae tubariae) cu rol în dirijarea elementelor care traversează trompa uterină (fig.286). Structural, mucoasa este alcătuită dintr-un epiteliu ciliat, cu multe celule secretante şi un corion. La interior, se delimitează canalul tubar care conţine o serozitate în cantitate variabilă.

Vascularizaţie şi inervaţie

1. Arterele provin, ca şi pentru ovar, din două surse:

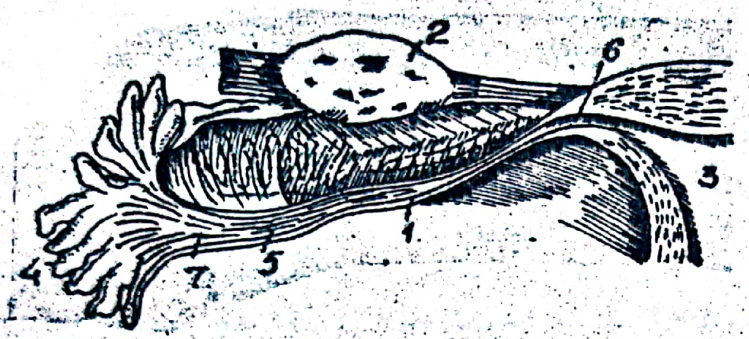

Fig.286 - Conformaţia exterioară a tubei uterine.
1=tuba uterină,
2=ovarul,
3=uterul,
4=infundibul tubar,
5=plicele tubare,
6=orificiul uterin al tubei,
7=orificiul abdominal al tubei.

a. Artera ovarică (A.ovarica) ajunsă în unghiul superoextern al ligamentului larg se termină prin artera ovariană externă şi tubara externă care este ram terminal al arterei ovariene; vascularizează pavilionul trompei şi se anastomozează cu ramura terminală externă a arterei tubare mijlocii.(fig.287).

b. Artera uterină (A.uterina) se termină la nivelul cornului uterin în trei ramuri:

- ramura internă, retrogradă, este destinată pentru fundul uterului; acest ram participă şi la vascularizaţia porţiunii uterine a trompei;

- ramura posterioară, numită şi artera ovariană internă ajunge la ovar străbătînd mezoul său;

- ramura anterioară este numită artera tubară internă; ea se îndreaptă prin mezosalpinx, către trompa uterină.

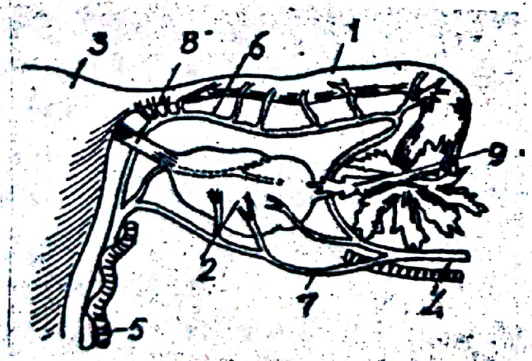

Fig.287 - Vascularizaţia tubei uterine.
1=tuba uterină,
2=ovarul,
3=uterul,
4=A.ovariană,
5=A.uterină,
6=arcada paratubară,
7=arcada paraovariană,
8=lig.uteroovarian,
9=lig.tuboovarian.

Cele două artere tubare, internă şi externă, se anastomozează în plin canal, la nivelul mezosalpinxului, realizînd arcada subtubară, ce merge paralel cu trompa, la 2-3 mm de aceasta. În acest traiect, arcada dă naştere la un număr - aproximativ - de 30 arteriole repartizate: 7 pentru pavilion, 15 pentru porţiunea ampulară şi 8 pentru porţiunea istmică. Arteriolele pleacă perpendicular de pe arcada subtubară, fie izolat sau prin intermediul

unui trunchi comun; au un traiect sinuos şi spiralat şi ajung sub seroasa trompei, de unde se distribuie la pereţii acesteia. Arcada arterială subtubară este întărită de artera tubară mijlocie, care provine din arcada ovariană, rezultată din anastomoza celor două artere ovariene externă şi internă.

2. Venele, pornite din submucoasă şi musculară, se unesc şi dau naştere la arcada venoasă subtubară, unică sau dublă, fiind drenate în două direcţii: către venele ovariene şi venele uterine.

3. Limfaticele trompei uterine sînt abundente; trunchiurile eferente merg, ca şi venele, în mezosalpinx, unde se unesc cu cele provenite de la ovar şi corpul uterului, după care se îndreaptă către nodulii lombari; adesea, unele colaterale limfatice se pot îndrepta către un ganglion din lanţul mijlociu iliac extern sau din lanţul iliac intern.

Nervii tubei uterine prezintă aceeaşi dualitate de origine ca şi nervii ovarului: - plexul ovarian furnizează filete nervoase, în special pentru pavilion şi porţiunea ampulară; - plexul uterin inervează istmul şi porţiunea uterină a trompei. Cele două plexuri realizează o anastomoză subtubară, de unde pleacă filete nervoase pentru pereţii trompei uterine.

UTERUL
(Uterus)

Este organul gestaţiei şi al parturiţiei; cele două funcţii ale uterului explică modificările profunde suferite de gonocor, la acest nivel.

Anatomie generală

Generalităţi. Uterul este un organ musculos cavitar, care prezintă următoarele părţi: corpul uterin (corpus uteri), istmul uterin (isthmus uteri) şi colul uterin (cervix uteri) (fig.288).

Datele filo- şi ontogenetice au fost descrise la pag.303.

Anatomie descriptivă

Situaţie. Uterul este un organ impar, median, situat în centrul excavaţiei pelvine, între vezică - anterior şi rect - posterior, superior vaginului, în interiorul căruia proemină.

In raport cu scheletul, fundul uterin nu ajunge la planul strîmtorii superioare.

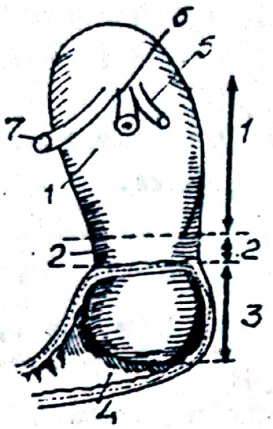

Fig.288 - Componentele uterului.

1=corpul uterin,
2=istmul uterin,
3=colul uterin,
4=vaginul,
5=lig.uteroovarian,
6=tuba uterină,
7=lig.rotund.

Formă. Uterul are formă de trunchi de con, turtit anteroposterior, cu baza mare orientată superior, iar vîrful trunchiat angajat, mai mult sau mai puţin, în domul vaginal; uterul a fost comparat cu o ploscă sau cu o mitră, de unde şi denumirea sa vulgară.

Dimensiuni. Uterul la nulipare măsoară - în medie - 6,5 cm lungime, dintre care 3,5 cm pentru corpul uterin, o,5 cm pentru istm şi 2,5 cm pentru col; lărgimea este de 4 cm, iar grosimea de 2 cm. Aceste dimensiuni se măresc la multipare (7-8 cm) în special la nivelul corpului uterin (5-5,5 cm) lărgime de 5 cm la fundul uterului, 3 cm la partea mijlocie şi o grosime de 3 cm.

Consistenţă. In afara sarcinii, consistenţa uterului este fermă, fapt care permite palparea cu uşurinţă a organului la tuşeul vaginal sau rectal; în timpul sarcinii, consistenţa sa devine moale iar colul uterin „se ramoleşte".

Direcţia. In mod normal uterul prezintă o direcţie care trebuie să fie bine cunoscută, deoarece orice altă poziţie în afara acesteia, poate să fie cauza tulburărilor patologice. Privită în raport cu axa pelvisului osos cît şi a părţilor sale componente, direcţia uterului este adaptată gestaţiei şi staticii pelvine (fig. 289).

Versiunea este înclinaţia uterului, în totalitate, faţă de axa pelvisului; între axa corpului uterin şi axa pelvisului se realizează, în mod obişnuit, un unghi, care poate indica următoarele

situaţii:-anteversia cînd uterul este înclinat anterior; - retroversia cînd uterul este orientat posterior; - lateroversia dreaptă sau stîngă, cînd uterul este înclinat lateral.

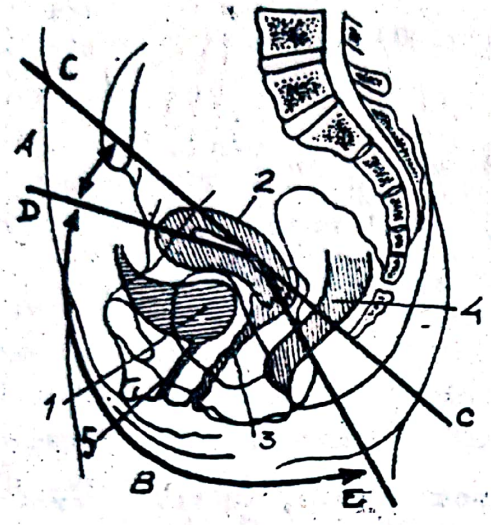

Fig.289 - Direcţia uterului.
1=vezica urinară,
2=uterul,
3=vaginul,
4=rectul,
5=uretra,
A=unghiul de anteversie,
B=unghiul de anteflexie,
C=axa pelvisului,
D=axa corpului uterin,
E=axa colului uterin

Flexiunea este înclinaţia axului corpului faţă de axa colului uterin, realizînd: - anteflexiunea cînd unghiul este deschis anterior; - retroflexiunea cînd unghiul are deschiderea posterioară.

Normal, uterul se află în anteversie şi anteflexie; datorită acestei situaţii, axa colului uterin este perpendiculară pe faţa posterioară a vaginului; colul şi corpul formează un unghi deschis înainte, către simfiza pubiană, cu valoare de 100-120°; vîrful unghiului se numeşte punctul central al uterului, care se află la nivelul istmului uterin şi reprezintă punctul cel mai fix. Punctul central al uterului constituie un veritabil pivot, în jurul căruia se orientează toate sensurile axelor corpului şi colului uterin. Situaţia punctului central al uterului este: în centrul escavaţiei pelvine, puţin înaintea planului frontal care trece prin spinele sciatice, pe axul pelvisului, reprezentat de linia ombilicococcigiană. Cînd acest punct este plasat înainte, îndărăt sau lateral - în raport cu direcţia obişnuită - se realizează situaţiile de: anteposiţie sau lateropoziţia uterului.

Mijloacele de fixare ale uterului sînt numeroase şi de valoare diferită; artificial, ele sînt clasificate în trei grupe:

1. Mijloacele de suspensie asigură menţinerea uterului în poziţie fiziologică, reprezentate fiind de: ligamentele rotunde, ligamentele largi, lombo-ecoforouterin, cît şi graţie presiunii hidrostatice a viscerelor abdominale şi presiunii scăzute din cavitatea peritoneală.

a. Ligamentul rotund al uterului (Lig.teres uteri) este un cordon fribromuscular care porneşte de la partea anterolaterală a coarnelor uterine, dedesubtul şi înaintea trompei lui Faliope; se îndreaptă spre orificiul profund al traiectului inghinal, parcurge canalul respectiv, iese din orificiul inghinal superficial şi se inseră: pe pubis, muntele lui Venus şi în grosimea labiilor mari. Ligamentele rotunde au o lungime de 10-15 cm, după orientarea uterului şi o grosime de 2-6 mm, în funcţie de impregnarea hormonală. Ele sînt acoperite de peritoneul feţei anterioare a ligamentului larg, realizînd aripioara anterioară, fiind însoţită de vase sanguine, limfatice şi filete nervoase. Rolul ligamentelor rotunde este mai mare la multipare decît la nulipare, avînd acţiune principală de orientare a corpului uterin (fig.290)

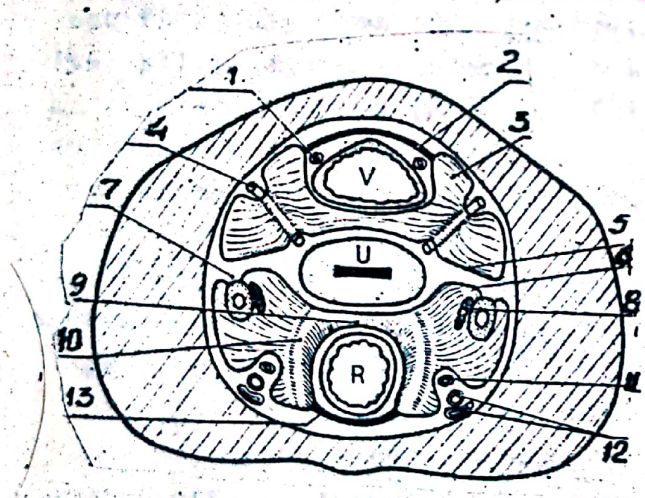

Fig.290 - Mijloacele de susţinere ale uterului.
V= veziea urinară,
U=uterul,
R=rectul.
1=A.ombilicală,
2=Fascia ombilicoprevezicală,
3=Fosa paravezicală,
4=lig. rotund uterin,
5=lig.larg - foiţa anterioară,
6=lig.larg - foiţa posterioară,
7=mezovarium,
8=tuba uterină - infundibulul,
9=fundul de sac utererectal,
10=lig.uterosacrate,
11=ureterul pelvin.

b. Ligamentele late ale uterului (lig.latum uteri) sînt două formaţiuni peritoneale care se întind de la marginile uterului la pereţii laterali pelvini, cu rol în menţinerea poziţiei centrale a uterului şi împiedicarea latereversiei (fig.291)

Peritoneul pelvin aderă la corpul uterului în partea sa anterioară, superioară şi posterioară, iar pe marginile sale laterale,

foiţa peritoneală - anterioară şi posterioară - se îndreaptă spre pereţii pelvini, alcătuind ligamentele late sau largi. Ele sînt patrulatere, dispuse în planul frontal, oblic orientate cranio-caudal şi anteroposterior, din cauza anteversiei uterine, se deplasează marginea lor internă, în timp ce implantarea externă rămîne fixă şi verticală.

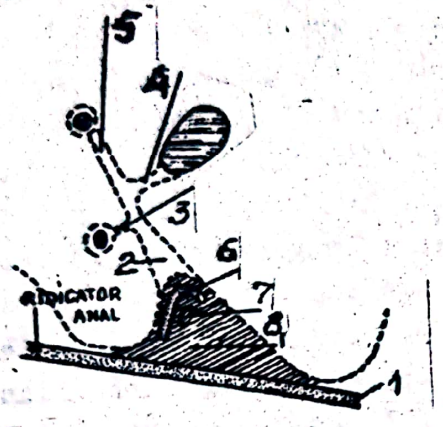

Fig.291 - Ligamentul lat al uterului.

1=diafragmul pelvin,
2=lig. lat uterin,
3=aripioara anterioară,
4=aripioara posterioară,
5=aripioara superioară,
6=A.uterină,
7=ureterul subligamentar,
8=parametrul.

Descriptiv, ligamentele late prezintă două feţe şi patru margini:

- Faţa anteroinferioară este constituită de prelungirea peritoneului preuterin către peretele pelvin, foiţa peritoneală este ridicată de ligamentul rotund al uterului, realizînd aripioara anterioară sau funiculară ; - faţa anteroinferioară are raport cu faţa posterioară a vezicii şi - uneori - cu ansele intestinale.

- Faţa posterosuperioară este reprezentată de peritoneul care se continuă de pe faţa posterioară a corpului uterin către peretele lateral al pelvisului, avînd o întindere mult mai mare decît faţa anteroinferioară. La acest nivel se implantează ovarul care, împreună cu ligamentul tuboovarian şi uteroovarian, determină aripioara posterioară, ovarică, cunoscută şi sub numele de mezovarium. Inferior acestei aripioare, faţa posterosuperioară a ligamenteler largi este ridicată de ligamentele uterosacrate, întinse de la faţa posterioară a colului uterin la sacrum, avînd raporturi cu faţa anterolaterală a rectului, cu ovarul şi trompa uterină, cît şi cu ansele intestinale.

- Marginea medială corespunde marginii laterale, uterine; este groasă şi alcătuieşte hilul uterului, deoarece la

acest nivel se află ţesutul celulegrăsos, vasele şi nervii uterului; toate aceste elemente, cuprinse între cele două foiţe ale ligamentelor late constituie mezometrium sau mezoul uterin.

- Marginea laterală este parietală; cele două foiţe peritoneale ale ligamentelalui lat se continuă cu peritoneul parietal pelvin şi prezintă două diviziuni:

- Segmentul liber este situat în partea superioară, întins între cotul trompei uterine şi extremitatea tubară a ovarului; este subţire şi reprezintă baza triunghiului mezosalpinxului.

- Segmentul fix este lipit de peretele lateral al pelvisului, unde aderă prin traetusuri conjunctive, la faseia muşchiului obturator intern; prin unghiul său supereextern pătrunde pedicelul vasculonervos lomboovarian, reprezentînd hilul extern al ligamentului larg (fig.292).

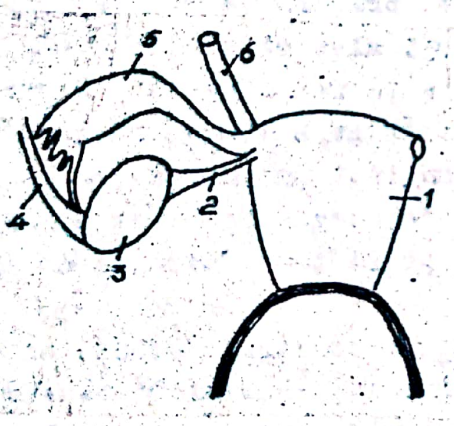

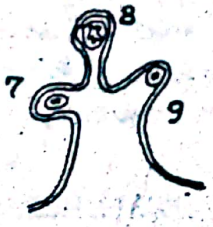

Fig.292 - Aripioarele ligamentului lat al uterului.

1=uterul,
2=lig.uterooovarian,
3=ovarul,
4=lig.lombooovarian,
5=tuba uterină,
6=lig. retund,
7=aripioara anterioară,
8=aripioara superioară,
9=aripioara posterioară.

- Marginea superioară este liberă şi conţine trompa uterină, care determină un fald peritoneal, numit mezosalpinx, aripioara superioară sau tubară care are formă triunghiulară, cu vîrful îndreptat spre cornul uterin şi baza laterală, alcătuind segmentul liber al marginii laterale a ligamentului lat.

- Marginea inferioară sau baza ligamentelor largi corespunde - aproximativ - liniei biischiatice, dar la distanţă de planşeul pelvin, care este separată printr-un ţesut conjunctiv condensat al ţesutului pelvisubperitoneal denumit parametru. Această margine este groasă: cele două foiţe peritoneale sînt îndepărtate de prezenţa parametrului, la nivelul căruia se găseşte

ureterul, artera şi venele uterine, vasele vaginale, limfatice şi nervi, motiv pentru care, acest loc poartă numele şi de hilul inferior al ligamentului larg.

c. Ligamentul lombo-ooforo uterin constituie un ansamblu de fibre care provin de la ligamentul lombovarian, trec prin mezosalpinx şi se continuă cu ligamentul uteroovarian; în acest fel se realizează o formaţie unică, cu traiect oblic, anterosuperior şi medial, care fixează coarnele uterului de regiunea lombară.

2. Mijloacele de susţinere reprezintă elementele cele mai active în menţinerea uterului, fiind materializate de existenţa unor planuri de susţinere etajate, de formaţii musculare striate (rezistenţă activă) şi elemente fibromusculoelastice (rezistenţă permanentă). Toate aceste elemente sînt reprezentate de supertal viscerosperineal şi retinaculum uteri.

a. Supertul viscerosperineal. In poziţie normală de anteversie şi anteflexie, uterul se sprijină pe vezica urinară şi are conexiuni strînse cu vaginul, mai ales cu peretele său posterior care, împreună cu septurile pre- şi retrovaginal, reprezintă un hamac, aproape orizontal, care susţine sistemul urogenital pelvin. La rîndul său, vaginul este menţinut în poziţia sa de fibrele mediale ale lavatorului anal şi de fascia sa şi se sprijină pe nodulul fibros al perineului, care preia toată sarcina de împovărare.

b. Retinaculul uterin (retinaculum uteri) este un ansamblu de fibre conjunctive, elastice şi musculare netede, cu o distribuţie radiară de la colul uterin spre pereţii pelvisului osos, care prezintă condensări de fibre, descrise - impropriu- sub denumirea de ligamente (fig.293).

Ligamentele pubovezicouterine constituie partea anterioară a retinaculului uterin; ele separă loja vezicouterină, situată median, de fosetele paravezicale, plasate lateral şi li se descriu două fascicule, de fiecare parte: - fasciculul pubovezical, de aspectul unor lame fibromusculare, organizate în jurul plexului venos laterovezical şi - fasciculul vezicouterin, constituit din fibre musculare netede, întinse între vezică şi istmul uterin, cunoscut şi sub numele de pilierul vezical.

Parametrele sau ligamentele cardinale, reprezintă componenta laterală a retinaculului uterin, întinse de la părţile laterale ale colului uterin la pereţii laterali ai pelvisului osos; ureterul, în traiectul său, traversează parametrul şi îl împarte într-un pedicul supraureteral şi altul subureteral.

Ligamentele genitosacrate reprezintă partea posterioară a retinaculului uterin; ele pornesc de la părţile laterale ale colului uterin (ligamentele uterosacrate) şi ale domului vaginal (ligamentele vaginosacrate), se îndreaptă posterior - trec pe feţele laterale ale rectului, au un traiect ascendent şi se inseră pe faţa anterioară a sacrumului,medial de-a 2, 3 şi a 4-a gaură sacrală pelvină. Marginile superioare ale ligamentelor uterosacrate ridică peritoneul, realizează plicile rectouterine care împart fundul de sac rectouterin în două etaje. Marginile inferioare ale ligamentelor genitosacrate se continuă cu fascia diafragmatică pelvină superioară.



Fig.293 - Retinaculul uterin.
1=vezica urinară,
2=uterul,
3=rectul,
4=lig.pubovezicouterine,
5=lig.fasc.vezicouterin,
6=parametrele,
7=lig.genitosacrate,
8=lig.vaginosacrate,
9=uretra,
10=vaginul,
11=rectul perineal,
12=diafragmul pelvin.

3. Mijloacele de orientare sau de ancorare sînt reprezentate de tecile sacrorectogenitopubiene, rezultate din condensarea ţesutului conjunctivomuscular în jurul vaselor iliace interne şi a ramurilor lor. Intre cele două teci se găseşte colul uterin, care este astfel ancorat, dar are posibilitatea să se deplaseze, prin basculare (fig.294).

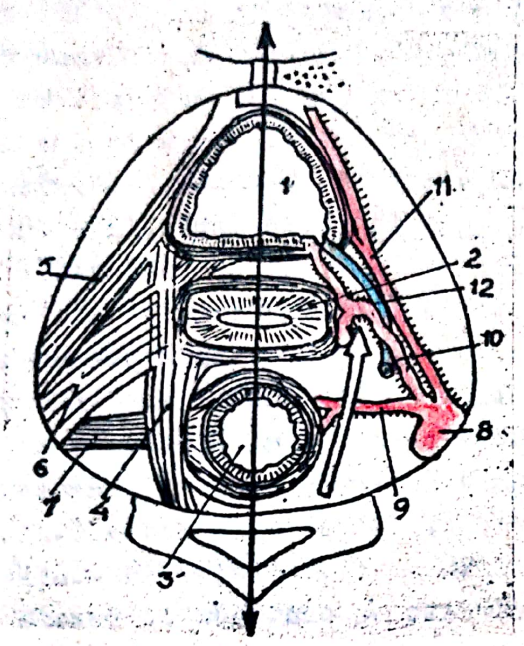

Fig.294 - Mijloacele de orientare ale uterului.

1=vezica urinară,
2=uterul,
3=rectul,
4=lamele sacrorectogenito-pubiene;
5=paracistul,
6=perametrul,
7=pararectul,
8=A.iliacă internă,
9=A.rectală mijlocie,
10=A.uterină,
11=A.vezicombilicală,
12=ureterul pelvin.

Conformaţie exterioară şi raporturi

Uterul cu cele trei segmente ale sale, prezintă raporturi multiple şi importante pentru practica medicală şi chirurgicală.

1. Corpul uterului (corpus uteri) prezintă două feţe, două margini, o bază şi o extremitate inferioară:

a. Faţa vezicală (facies vesicalis) sau anterioară) este convexă şi poate prezenta - pe linia mediană - o creastă consecutivă unirii celor două canale ale lui Müller; este acoperită de peritoneul care coboară pînă la nivelul istmului, la nulipare, pe cînd - la multipare - peritoneul acoperă şi o parte din col (fig.295).



Fig.295 - Raporturile uterului.

1=corpul uterin,
2=istmul uterin,
3=colul uterin,
4=vaginul,
5=faţa vezicală uterină,
6=faţa intestinală uterină,
7=peritoneul uterin,
8=fund de sac vezicouterin,
9=fund de sac uterorectal,
10=septul vezicouterin,
11=septul vaginorectal.

Linia a-b reprezintă inserţia vaginului pe colul uterin.

La acest nivel, peritoneul formează fundul de sac vezico-uterin, de unde se îndreaptă spre faţa posterioară a vezicii urinare; prin intermediul peritoneului, faţa anterioară a uterului are raport cu vezica urinară, spre care stă înclinat (anteversia şi anteflexia fiziologică), iar cînd vezica urinară îşi măreşte volumul, atunci uterul se deplasează posterior. Faţa vezicală a corpului uterin mai poate avea raport şi cu ansele intestinale, cînd acestea pătrund în cavum preuterin.

b. Faţa intestinală (facies intestinales) sau posterioară este tot convexă, acoperită de peritoneul care coboară şi pe faţa posterioară a vaginului, după care se reflectă pe rectul pelvin, constituind fundul de sac rectouterin; are raport cu faţa anterioară a rectului pelvin, cu ansele intestinale, colonul pelvin, cu trompa uterină şi ovarul, cînd acesta se află în fosseta lui Claudius.

c. Marginea uterului (margo uteri) dreaptă şi stîngă, vine în raport cu mezometrul, în care se află vasele şi nervii uterini (hilul uterin).

d. Fundul uterin (fundus uteri) reprezintă marginea superioară a corpului sau baza sa. La nulipare este concavă, pe cînd la multipare este convexă. În mod normal, fundul uterin este orientat anterior în poziţie de anteversie şi anteflexie şi vine în raport cu ansele intestinului subţire şi cu colonul pelvin, iar pe părţile laterale ale sale se află locul de implantare al trompelor uterine şi al ligamentelor rotunde.

e. Extremitatea inferioară a corpului uterin corespunde istmului uterului, porţiune mai îngustată, care se fuzionează cu colul uterin.

2. Istmul uterin (istmus uteri) reprezintă jonctiunea dintre corpul şi colul uterin; este punctul cel mai fix al uterului, cu dimensiuni mai reduse, supus unor modificări importante în timpul sarcinei.

3. Colul uterin (cervix uteri) este segmentul inferior al uterului; are forma unui cilindru, uşor dilatat la partea mijlocie, turtit anteroposterior. Pe colul uterin se inseră vaginul, pe o linie oblică, orientată craniocaudal şi posteroanterior. Faţă de această inserţie, colul uterin prezintă două porţiuni:

a. Porţiunea supravaginală (portio supravaginalis) este scurtă, măsoară 15-20 mm lungime, se găseşte în spaţiul pelvisubperitoneal şi prezintă raporturi cu elementele anatomice, situate la acest nivel:

- anterior, segmentul cu baza vezicii urinare, de care este separat printr-un ţesut celular lax, numit septul intervezicouterin, care permite separarea celor două organe, în caz de extirparea uterului;

- posterior, cu peritoneul şi cu rectul pelvin, iar

- lateral, cu artera uterină, cu venele satelite şi cu porţiunea subligamentară a ureterului.

b. Porţiunea vaginală (portio vaginalis) are forma unui trunchi de con, cu dimensiuni variabile, după partea unde o considerăm: - anterior - lungimea este de 6 mm, iar posterior de 15-18 mm, din cauza inserţiei oblice a vaginului. Grosimea colului este de 25 mm, iar consistenţa sa este dură, cartilaginească, ca a lobului nazal, consistenţă care se modifică în cursul sarcinii, cînd devine moale. Din cauza formei sale, colul uterin a fost comparat cu un bot de peşte (lin).

In partea inferioară, colul uterin prezintă un orificiu care are formă diferită. La nulipare are formă rotundă, pe cînd la multipare se prezintă sub forma unei fante transversale, cu o buză anterioară şi alta posterioară. Cele două buze sînt unite, pe părţile laterale, de comisura colului, unde pot apărea o serie de fisuri, după naştere (fig.296).

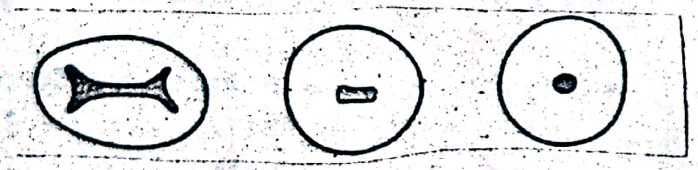

Nulipare Primipare Multipare

Fig.296 - Forma orificiului inferior al colului uterin.

In ceea ce priveşte raporturile colului uterin, trebuie de menţionat faptul că el pătrunde în vagin prin peretele anterior al acestuia, astfel încît colul stă ca un ou,pus strîmb într-un pahar (Farabeuf) (fig.297).

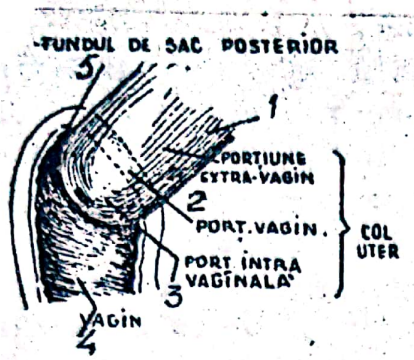

Fig.297 - Porţiunea vaginală a colului uterin.
1=colul uterin,
2=" " - p.supravaginală,
3= " - p.vaginală,
4=vaginul,
5=fundul de sac vaginal posterior.

Anatomie morfofuncţională

Uterul, pentru a putea face faţă funcţiei de gestaţie şi parturiţiei, are pereţii săi, groşi de 1 cm, alcătuiţi din trei tunici: seroasa, musculara şi mucoasa.

1. Tunica seroasă (tunica serosa) sau perimetrium, este reprezentată de foiţa peritoneală viscerală, care acoperă - la suprafaţă - corpul uterin pe faţa sa vezicală şi intestinală, de unde se continuă pe părţile laterale cu ligamentele largi.

2. Tunica musculară (tunica muscularis) sau miometrium, reprezintă aproape în totalitate grosimea peretelui uterin, fiind compusă din fibre netede, fuziforme, grupate în fascicule, separate prin lame conjunctive şi fibre elastice.

La nivelul corpului uterin, fasciculele musculare sînt unite între ele prin anastomoze terminale sau laterale şi formează numeroase planuri musculare suprapuse, din care pot fi identificate trei straturi (fig.298):

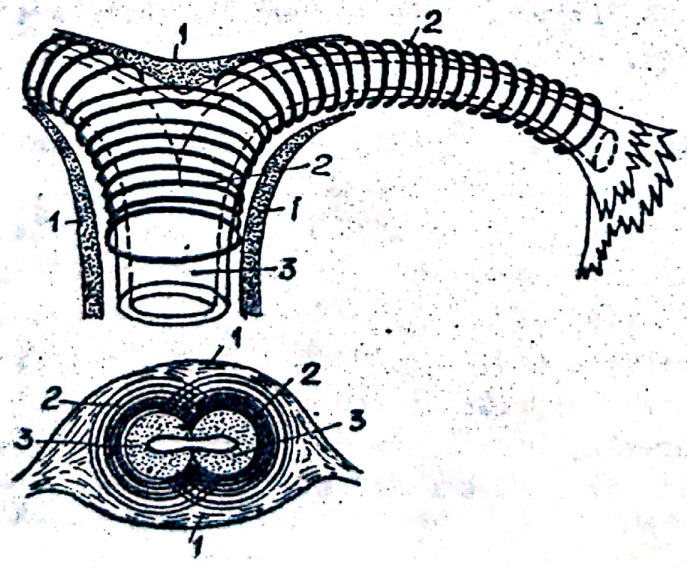

Fig.298 - Tunica musculară a corpului uterin.
1=stratul extern al miometrului,
2=stratul mijlociu,
3=stratul intern.

- Stratul extern sau neomyometrul este foarte subţire şi de apariţie tardivă din punct de vedere filo- şi ontogenetic; fibrele acestui strat sînt în continuare cu cele ale ligamentelor utero-ovarian, rotund, utero-sacrate şi cu fibrele musculare care dublează cele două foiţe ale ligamentului larg.

- Stratul mijlociu sau paleomyometrul este foarte gros, reprezintă 2/3 din grosimea peretelui uterin; are culoare roşie închisă, fiind format din fascicule musculare înerusişate în toate sensurile, de unde şi numele său de strat plexiform; cu toate că direcţia predominantă a fasciculelor musculare rămîne cea transversală. Anatomia comparată arată că această structură este cea mai importantă; apărută în momentul unirii canalelor lui Müller. In acest strat, vasele sanguine sînt foarte numeroase şi aderente la fasciculele musculare; lumenul vaselor este închis complet cînd muşchiul uterin se contractă după naştere; dispozitiv care constituie ligaturile vii sau pensa fiziologică a lui Pinard.

- Stratul intern sau arheomyometrul reprezintă - ontogenetic - stratul muscular al canalelor lui Müller; este format mai ales din fibre circulare care se dispun într-o serie de inele, concentrice la nivelul orificiilor uterine; în partea superioară ele circumscriu orificiile trompelor uterine, iar - în partea inferioară, la nivelul istmului uterin, fibrele circulare sînt predominante şi proiemină sub mucoasa orificiului intern al colului uterin, motiv pentru care, greşit este numit sfincterul intern al colului uterin.

De semnalat faptul că între cele trei straturi musculare există fascicule de asociaţie care trec de la un strat la altul, solidarizîndu-le.

La nivelul colului uterin, tunica musculară prezintă unele particularităţi: elementele musculare se reduc ca număr, pe măsură ce se apropie de porţiunea vaginală a colului; pierderea elementelor musculare este compensată prin mărirea ţesutului conjunctiv, bogat în fibre elastice şi colagene, ceea ce dă colului - fermitatea sa. Fibrele musculare ocupă, în special, zonele superficiale ale orificiului intern al colului, pe cînd fibrele longitudinale, de origine corporeală, ridică mucoasa cervicală şi determină formarea „arborelui vieţii". Clasic, stratul extern corpe-

real coboară oblic în jos şi medial către mucoasa colului, sub formă de evantai muscular, ce se răspîndeşte în ţesutul conjunctiv pînă la contactul cu glandele cervicale (fig.299).

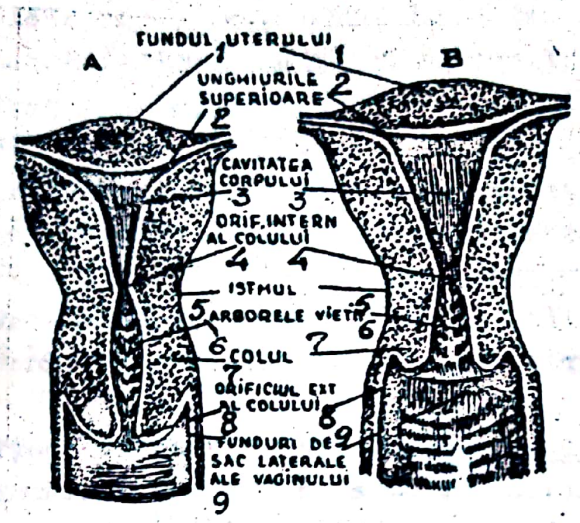

Fig.299 - Structura colului uterin.
A=secţiune frontală la nulipară,
B=secţiune frontală la multipară.
1=fundul uterului,
2=coarnele uterine,
3=cavitatea uterină,
4=orificiul intern al colului,
5=istmul uterin,
6=arborele vieţii,
7=musculatura colului.
8=orificiul extern al colului,
9=fundurile de sac vaginale.

3. Tunica mucoasă (tunica mucosa) sau endometrium este foarte subţire şi friabilă care diferă ca aspect şi structură la nivelul corpului istmului şi al colului uterin:

La nivelul corpului uterin, mucoasa acoperă toată suprafaţa interioară şi se continuă - fără limită netă - superior, cu mucoasa trompelor uterine, iar - inferior - cu mucoasa colului uterin. Grosimea ei este maximă în partea mijlocie a cavităţii corpului, diminuă treptat spre fundul uterin şi spre col. Structura mucoasei, după momentul ciclului sexual, este reprezentată de două straturi endometriale:

- stratul profund este numit bazal, foarte subţire, suferă puţine modificări în cursul ciclului sexual, iar
- stratul superficial este cunoscut sub numele de stratul funcţional, deoarece el este cel care suferă transformări ciclice şi care se elimină în momentul menstruaţiei.

La nivelul istmului uterin, mucoasa are aceeaşi structură ca la nivelul corpului, ceea ce explică posibilitatea de implantare a oului (implantare joasă) însă mucoasa istmului este mult mai subţire.

Histologic, mucoasa corpului şi a istmului este formată dintr-un epiteliu prismatic şi un corion, aplicat direct pe mie-

metru, cu multe glande, care pot pătrunde şi între fibrele musculare.

La nivelul colului uterin, mucoasa uterină prezintă modificări menstruale şi puerperale neînsemnate; este mai albicioasă, mai densă şi mai puţin friabilă decît a corpului. Mucoasa care acoperă suprafaţa vaginală (exocolul) are un epiteliu pavimentos pluristratificat, de tip vaginal, pe cînd mucoasa din interiorul canalului vaginal are epiteliul cilindric unistratificat, iar la nivelul orificiului extern al colului uterin se găseşte joncţiunea dintre epiteliul pavimentos şi cel cilindric.

Conformaţie interioară. La interior, uterul prezintă cavitatea uterină, cu aspecte diferite la nivelul celor trei segmente ale sale:

La nivelul corpului uterin, cavitatea are, pe secţiune longitudinală, formă triunghiulară, cu baza în sus, cu contururi mai retunde la multipare; capacitatea sa este de 3-4 ml la nulipare şi de 5-6 cm la multipare (fig.3oo).

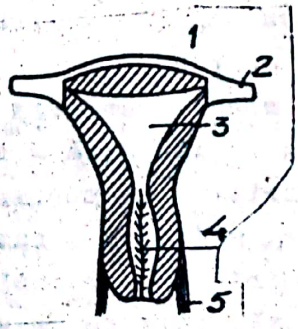

Fig.3oo - Conformaţia interioară a uterului.

1=fundul uterin,
2=tuba uterină,
3=cavitatea uterină,
4=arborele vieţii,
5=vaginul.

La nivelul colului uterin, cavitatea este îngustată, alcătuieşte canalul cervical, fuziform sau în butoiaş; pe pereţii săi anterior şi posterior, se văd plicile palmate (plicae palmatae), care constituiesc „arborele vieţii".

Canalul cervical este despărţit de cavitatea corpului printr-o porţiune strîmtă, numit orificiul intern al colului uterin; el se găseşte la nivelul istmului uterin, avînd diametrul de 5 mm. In partea inferioară a canalului cervical se află orificiul extern al colului, care face o comunicare cu vaginul.

Privită în ansamblu, diametrele cavităţii uterine sînt: - la nulipare, diametrul longitudinal de 50-60 mm, cel transversal de 25-30 mm, iar - la multipare, diametrul longitudinal este de 60-70 mm, iar cel transversal de 35-40 mm.

In ceea ce priveşte dimensiunile cavităţii uterine, repartizate pe segmente, se admite că la nulipare, dimensiunile cavităţii corpului sînt egale cu cele ale canalului cervical, pe cînd la multipare, dimensiunile corpului depăşesc pe cele ale colului.

Vascularizaţia şi inervaţia uterului

1. Arterele provin - în special - din artera uterină, care este un ram din artera iliacă internă. De la origine, artera uterină are un traiect descendent, transvers şi medial pînă la colul uterin, unde alcătuieşte o crosă şi merge - ascendent - pe marginile laterale ale corpului uterin. Din cauza acestui traiect, i se descriu arterei uterine trei porţiuni: o porţiune parietală, plasată la nivelul peretelui pelvin lateral, o porţiune transversală, situată în baza ligamentului larg şi o porţiune viscerală, aflată în grosimea mezometrului (fig.301).

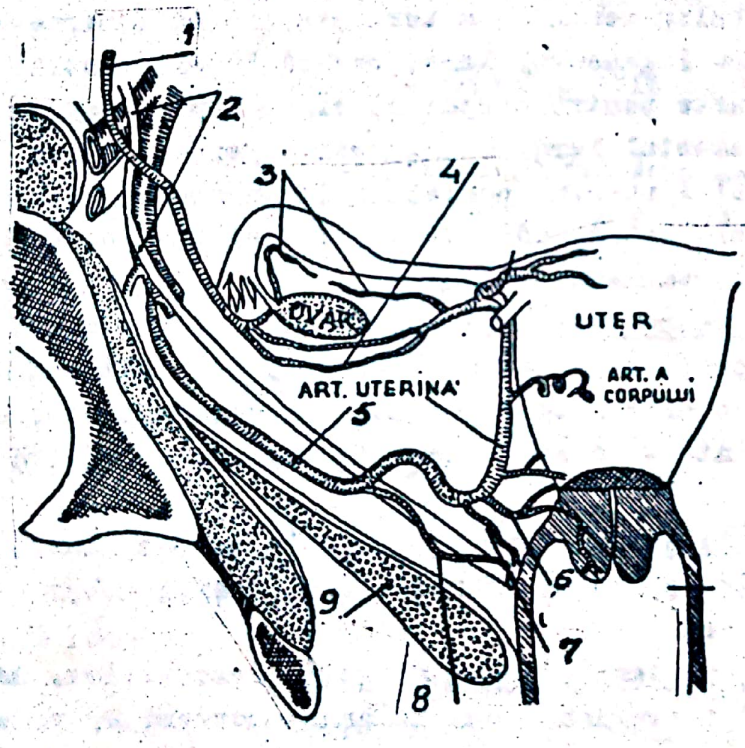

Fig.301 - Arterele uterului.
1=A.ovariană,
2=ureterul pelvin,
3=A.tubară ext. şi internă,
4=arcada anastomotică ovariană,
5=A.uterină,
6=A.cervicovaginală,
7=A.vaginală,
8=A.vaginală lungă,
9=Mş.levator anal.

Porţiunea parietală sau retroligamentară coboară vertical pe peretele lateral al pelvisului pînă la spina ischiadică şi nu dă nici un ram colateral.

Porţiunea transversală sau subligamentară a arterei uterine se îndepărtează de peretele pelvin şi merge - medial către

istmul uterin; se angajează în parametru, unde încrucişează - anterior - ureterul subligamentar care împarte elementele vasculare cuprinse la acest nivel în doi pediculi vasculari: supra- şi subureteral (artera uterină se găseşte în pediculul supraureteral). In acest segment, artera uterină furnizează ramuri colaterale pentru ligamentul larg, un ram ureteral inferior şi ramuri vezico-vaginale.

Porţiunea viscerală sau intraligamentară urcă şerpuind în lungul marginii laterale a uterului, mai aproape de faţa posterioară decît de cea anterioară. In acest segment, artera uterină este situată în mezometru, între cele două foiţe ale ligamentului larg, însoţită de plexul venos laterouterin, de colectoarele limfatice ale corpului şi colului, de filetele nervoase şi de un vestigiu embrionar, numit canalul lui Gärtner, rest din canalul lui Wolff.

In porţiunea intraligamentară, artera uterină dă numeroase ramuri colaterale: pentru ligamentul larg, ramuri lungi, pentru colul uterin, ramuri scurte pentru corpul uterin şi un ram arterial subţire pentru ligamentul larg. Terminarea arterei uterine se face la nivelul cornului uterin, posterior ligamentului rotund, unde se trifurcă în artera retrogradă sau a.fundului uterin, artera tubară internă şi artera ovariană internă.

Artera retrogradă este voluminoasă şi vascularizează fundul uterului, porţiunea uterină a trompei şi - cîteodată - ligamentul rotund. Este o arteră cu importanţă funcţională, deoarece fundul uterin reprezintă - adesea - zona de inserţie electivă a placentei.

Artera tubară internă pătrunde în mezosalpinx, dedesubtul trompei uterine şi se anastomozează cu ramura tubară externă din artera ovariană.

Artera ovariană internă merge în mezoovarium, dedesubtul ligamentului uteroovarian, unde se anastomozează cu ramura ovariană externă din artera ovariană.

2. Venele au originea în tunicile pereţilor uterini, mai ales în musculatură; ele formează la suprafaţă, o reţea venoasă plexiformă care se drenează în plexurile uterine pentru reţeaua corporeală şi în plexurile cervicovaginale pentru reţeaua cervicală. Sîngele venos al celor două plexuri, anastomozate între ele, se drenează în trei căi eferente:

- Venele ligamentului rotund şi ale anexelor se îndreaptă - în parte - în vena epigastrică şi vena femurală; venele anexiale urcă către venele ovariene.

- Venele uterine sau uterovaginale formează două grupe de vene flexuase, care se diferenţiază în raport cu uterul în două sisteme:

- Sistemul preureteral reprezintă planul venos anterior, puţin dezvoltat, satelit al arterei uterine, care se varsă fie în venele retroureterale sau în vena iliacă internă.

- Sistemul retroureteral constituie calea principală de drenare a sîngelui venos uterin; este voluminos, urcă către trunchiul venei iliace interne, drenează şi sîngele din plexul lui Santorini, de la baza vezicii şi de la vagin. De menţionat faptul că cele două sisteme venoase schimbă între ele numeroase anastomoze şi că, în cursul sarcinii venele uterine devin voluminoase şi cu pereţii subţiri.

3. Limfaticele uterului provin de la tunicile care constituiesc peretele uterin:

- Reţeaua mucoasă este formată din canalicule limfatice anastomozate în jurul fundurilor de sac glandulare.

- Reţeaua musculară prezintă o dispoziţie longitudinală în stratul extern şi transversală în stratul muscular profund.

- Reţeaua seroasă este foarte fină situată dedesubtul epiteliului peritoneal.

Vasele limfatice eferente ale uterului, după topografia lor se împart în trei teritorii (fig.3o2):

a. Limfaticele fundului uterin sînt puţine la număr şi se drenează spre nodulii juxtaaortici, prin pediculii lombovarieni şi spre nodulii iliaci externi, prin limfaticele ligamentului rotund.

b. Limfaticele corpului uterin (exceptat fiind fundul uterin şi 1/4 inferioară cît şi istmul uterin) se drenează spre nodulii iliaci externi şi mijlocii.

c. Limfaticele 1/4 inferioare a corpului uterin, ale istmului, ale colului uterin şi din 1/3 superioară vaginală se drenează spre nodulii iliaci externi şi iliaci interni

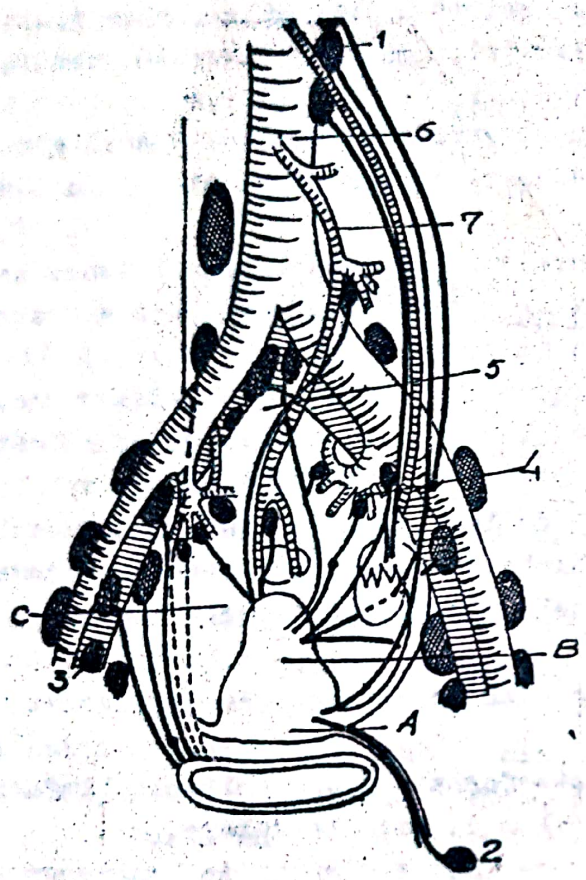

Fig.3o2 - Limfaticele uterului.

A=Limf.fundului uterin
B=Limf.corpului uterin
C=Limf.colului şi 1/3 superioare a vaginului.

1=nodulii limf.juxtaaortici,
2=nodulii limf.inghinali,
3=nodulii iliaci externi şi interni,
4=nodulii limfatici iliaci interni,
5=nodulii limfatici promontorieni,
6=aorta abdominală,
7=artera mezenterică inferioară.

Nervii uterului provin din plexul hipogastric inferior din a 3-a şi a 4-a pereche de nervi sacraţi, din simpaticul sacrat şi din plexul uteroovarian, filete nervoase care alcătuiesc două grupe:

- grupul principal provine din cornul anterosuperior şi din marginea anterioară a plexului hipogastric şi pătrund prin partea posterolaterală a istmului uterin;

- grupul secundar este alcătuit din ramuri vaginovezicale, în special pentru segmentul anteroinferior al colului, precum şi filete laterale uterine, care merg o dată cu artera respectivă (fig.3o3)

VAGINUL
(Vagina)

Este organul copulaţiei la sexul feminin şi serveşte la evacuarea produsului de concepţie cît şi a sîngelui menstrual.

Anatomie generală

Generalităţi. Vaginul este un conduct musculomembranos, care se întinde de la uter la vulvă şi prezintă: - peretele anterior (paries anterior); - peretele posterior (paries posterior); - pereţii laterali şi - extremitatea superioară şi inferioară.

Datele filo- şi ontogenetice au fost descrise la pag. 303

Anatomie descriptivă

Situaţie. Vaginul este un organ impar, median, situat în escavaţia pelvină cît şi în grosimea perineului anterior (fig.303).

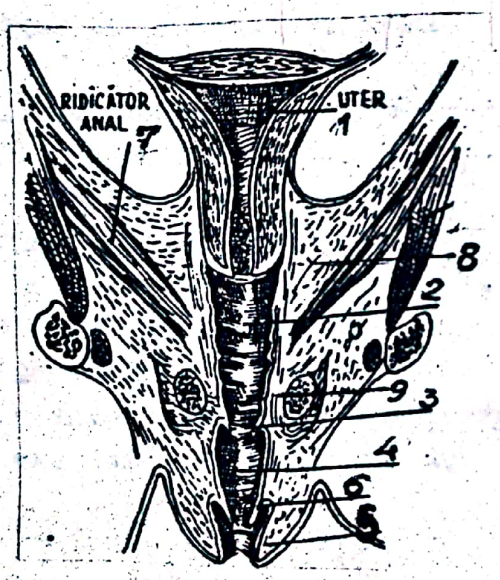

Fig.303 - Situaţia vaginului.
1=uterul,
2=vaginul,
3=himenul,
4=vulva,
5=labiile mari,
6=labiile mici,
7=muşchiul levator anal,
8=spaţiul pelvisubperitoneal,
9=spaţiul perineal superficial.

Vaginul se găseşte cuprins între vezica urinară şi uretră - anterior şi rectul - posterior. El se fixează -superior- pe colul uterin, care proiemină cavitatea sa şi formează cu acesta unghiul cervicovaginal, deschis anterior, cu o valoare de 100-110°.

Direcţia vaginului, în poziţie verticală, este oblică craniocaudal şi posteroanterioară; formează cu orizontala un unghi de 65-70°.

Formă. In stare de vacuitate, vaginul este turtit antero-

posterior; peretele anterior şi posterior vin în contact unul cu altul, iar extremitatea sa superioară rămîne mulată pe colul uterin.

Dimensiuni. Lungimea medie a vaginului este de 8 cm; ea variază între 4 cm (vagin scurt) şi 14 cm (vagin lung); peretele anterior este mai scurt (7 cm) decît peretele posterior (9 cm). Calibrul său este neuniform: strîmt, la extremitatea sa inferioară, se lărgeşte treptat superior, unde ajunge dimensiuni de 2 cm; de asemenea este turtit - transversal - în partea inferioară şi - anteroposterior - în partea mijlocie şi superioară.

Mijloacele de fixare se împart, ca şi pentru uter, în mijloace de suspensie, susţinere şi de orientare sau de ancorare:

1. Mijloacele de suspensie sînt reprezentate de continuitatea sa cu uterul, de organizarea ţesutului celuloconjunctiv pelvisubperitoneal în lamele intervagino-vezico-uretrală şi vagino-rectală.

2. Mijloacele de susţinere sînt reprezentate de planşeul pelvin, în special de fascia pelvină superioară şi de chinga muşchilor levatori anali, care aderă de pereţii laterali ai vaginului şi de teaca sa fibroasă; de asemenea, diafragma urogenitală constituie şi ea unul dintre mijloacele de susţinere. Posterior, vaginul perineal se sprijină pe centrul tendinos al perineului, împreună cu care constituie - de altfel - supertul vagino-perineal.

3. Mijloacele de orientare sau de ancorare sînt reprezentate - în partea pelvină - de porţiunea mijlocie a tecilor sacrorectogenitopubiene.

Conformaţie exterioară şi raporturi

Vaginul, organ cavitar, musculomembranos, are forma unui cilindru turtit anteroposterior, motiv pentru care i se descriu: patru pereţi şi două extremităţi. Prin poziţia sa, vaginul prezintă un segment pelvin şi altul perineal, care prezintă raporturi diferenţiate.

1. Peretele anterior (paries anterior) vine în raport cu faţa posterioară a porţiunii joase a aparatului urinar; priveşte anterior şi superior prezentînd două porţiuni:

a. Porţiunea superioară este în raport cu trigonul şi bas-fond-ul vezical; - ultimul element este fixat solid la

peretele anterior al vaginului, cu ajutorul septului vezicovaginal, cunoscut şi sub numele de fascia lui Halban. In grosimea acestui sept, în partea superioară se află ureterul preligamentar, de unde şi posibilitatea apariţiei fistulelor ureterovaginale. Trigonul vezical corespunde direct peretelui vaginal anterior, la nivelul căreia se află triunghiul lui Pawlick, format prin îndepărtarea coloanei peretelui vaginal anterior (fig.3o4).

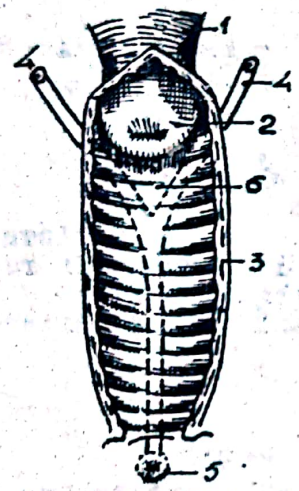

Fig.3o4 - Peretele anterior vaginal.

1=uterul,
2=colul uterin,
3=vaginul deschis pe peretele posterior,
4=ureterele,
5=meatul urinar,
6=trigonul lui Pawlick corespunzător trigonului vezical.

b. Porţiunea inferioară este intim unită cu uretra printr-un ţesut conjunctivomuscular, constituind septul uretrovaginal.

2. Peretele posterior (paries posterior) din punct de vedere al raporturilor, prezintă trei segmente (fig.3o5).

- Segmentul superior este peritoneal: fundul de sac rectouterin, acoperă partea superioară a peretelui posterior vaginal, pe o întindere de 15 mm, de unde se reflectă îndărăt pentru a constitui fundul de sac al lui Douglas, care este punctul decliv al cavităţii peritoneale, unde se adună colecţiile hemoragice, purulente sau unde basculează tumorile anexiale. Grosimea redusă a peretelui vaginal posterior, în segmentul său superior, permite diagnosticarea elementelor prezente în Douglas, cît şi secţionarea sa (colpotomie posterioară).

- Segmentul mijlociu se află inferior fundului de sac al lui Douglas, loc unde peretele posterior vaginal se aplică direct pe peretele anterior rectal, pe o întindere de

4 cm. Cele două organe sînt separate între ele prin septul recto-vaginal, constituit din ţesut celular, care permite separarea celor două organe. Acest sept rezultă din alipirea celor două foiţe ale fundului d. sac peritoneal, care în viaţa embrionară, coboară pînă la planşeul pelvin.

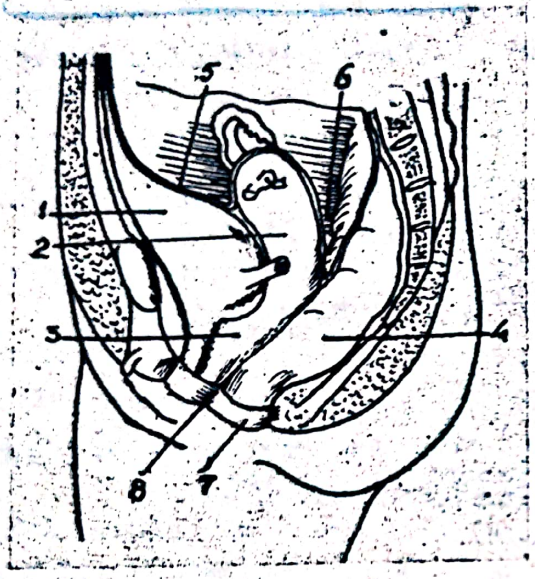

Fig.3o5 - Raporturile vaginului.
1=vezica urinară,
2=uterul,
3=vaginul,
4=rectul,
5=fundul de sac vezicouterin,
6=fundul de sac uterorectal,
7=diafragmul pelvin,
8=nodulul fibros perineal.

- Segmentul inferior al peretelui vaginal posterior are raport cu centrul tendinos perineal; rectul perineal dirijîndu-se posterior şi inferior, se îndepărtează de vagin; în acest mod, se realizează un spaţiu prismatic triunghiular, cu vîrful superior, ocupat de nodulul fibros al perineului şi baza inferioară, cuprinsă între comisura vulvară posterioară şi orificiul anal.

3. Pereţii laterali ai vaginului prezintă şi ei, tot trei segmente:

a. Deasupra diafragmului pelvin, pereţii laterali corespund pediculului conjunctivovascular, denumit paravagin, loc unde se află elementele pediculului suburetural: artera vaginală lungă, vasele vezicovaginale, plexul venos profund al pelvisului şi limfatice. La acest nivel, există şi un raport - mai îndepărtat- reprezentat de artera uterină şi de ureterul preligamentar, care se plasează apoi pe faţa anterioară a vaginului (fig.3o6).

b. La nivelul diafragmului pelvin, vaginul este încrucişat de marginile mediale ale levatorilor anali, la unirea celor 2/3 superioare cu 1/3 inferioară, unde există aderenţe con-

junctive cu pereţii laterali ai vaginului, în timp ce fascia pelvină superioară se continuă cu teaca conjunctivă viscerală vaginală.

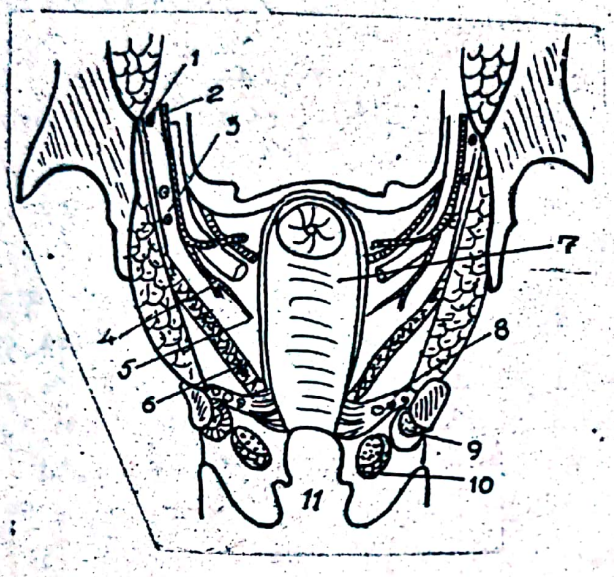

Fig.3o6 - Raporturile pereţilor laterali vaginali.
1=nervul obturator,
2=artera uterină,
3=pachetul vasculonervos obturator,
4=artera cervicovaginală,
5=artera vaginală lungă,
6=diafragmul pelvin,
7=vaginul,
8=diafragmul urogenital,
9=corpii cavernoşi ai clitorisului,
10=bulbul spongios vaginal,
11=vulva.

c. Dedesubtul diafragmului pelvin, pereţii laterali ai vaginului sînt în raport cu componentele perineului anterior: constrictorul vaginal, bulbii spongioşi ai vaginului, acoperiţi de muşchii bulbospongioşi şi glandele lui Bartholin.

4. Extremitatea superioară a vaginului prezintă un orificiu circular, inserat şi separat de colul uterin, printr-un fund de sac inelar, denumit fornixul vaginal (fornix vaginae) sau domul vaginal, căruia i se disting 4 segmente:

- fundul de sac anterior este foarte redus, sub forma unui şanţ simplu;

- fundurile de sac laterale, drept şi stîng, au o profunzime crescută, realizînd posibilitatea de a explora parametrele;

- fundul de sac posterior este cel mai profund, măsoară 1o-25 mm şi corespunde fundului de sac al lui Douglas; la acest nivel, sînt depozitaţi spermatozoizii, în urma actului sexual, motiv pentru care mai este numit şi „lacul spermatic".

Domul vaginal prezintă raporturi: - anterior, cu baza vezicii; - lateral, cu paravaginul, iar - posterior, este în contact cu rectul prin intermediul fundului de sac rectouterin.

5. Extremitatea inferioară a vaginului aderă, prin marginile sale, de diafragmul urogenital şi de muşchiul transvers profund al perineului, avînd raport - anterior, cu uretra; - lateral, cu glandele lui Bartholin şi bulbii spongioşi ai vaginului, acoperiţi de muşchii bulbospongioşi, iar - posterior cu centrul tendinos al perineului, care o separă de rect.

Orificiul inferior al vaginului face comunicarea între acest prgan şi organele genitale externe. La virgine, vaginul este separat de vulvă printr-o membrană, numită himen, care este un repliu mucos, incomplet, aşezat orizontal, caracteristic speciei umane. Forma himenului este foarte variabilă, putînd fi grupată în trei tipuri anatomice: - himen semilunar sau falciform, are forma unui corn, cu concavitatea anterioară; - himen inelar cu forma unei membrane, prevăzute - în centru - cu un mic orificiu; himenul cu orificii multiple şi punctiforme, se numeşte himen cribriform iar - himenul labiat se prezintă ca o fantă anteroposterioară; cînd marginile labiilor himeniale sînt dinţate, este un himen franjat.

Sînt situaţii cînd himenul nu este prevăzut cu orificii, cazuri în care, sîngele menstrual se poate aduna fie în vagin sau în uter, realizînd hematocolpesul sau hematometria.

Himenul prezintă două feţe: una vulvară - netedă - şi alta vaginală - neregulată şi o margine aderentă, care este separată de labiile mici printr-un şanţ circular, numit nimfo-himenial sau vulvo-himenial, în care se deschid canalele glandelor lui Bartholin.

In urma primului act sexual, himenul se rupe şi se însoţeşte de o mică hemoragie; cel mai adesea, lambourile sale se cicatrizează şi se numesc lobuli himeniali; cîteodată el se dilată numai, fără scurgere de sînge, situaţie numită „himen complezent" de către medicii legişti. După naştere, rupturile devin mai profunde; lobulii himeniali sînt înlocuiţi de tuberculi neregulaţi, numiţi carunculii mirtiformi.

Anatomie morfofuncţională

Vaginul este un organ musculomembranos extensibil, a cărui pereţi sînt alcătuiţi din trei tunici:

1. Tunica externă este conjunctivă, numită şi teaca viscerală vaginală; ea este alcătuită din ţesut conjunctivoelastic organizat în jurul vaginului şi de-a lungul vaselor sale.

2. Tunica musculară (tunica muscularis) este constituită din fibre netede dispuse în două planuri: - un plan exterior alcătuit din fibre longitudinale şi - un plan interior format din fibre circulare. Fibrele musculare longitudinale continuă fibrele din stratul superficial al miometrului; cele circulare alcătuiesc, în jurul extremităţii inferioare a vaginului, constrictorul inferior al vaginului.

3. Tunica mucoasă (tunica mucosa) prezintă un epiteliu pavimentos stratificat de tip malpighian, fără strat cornos şi un corion, bogat în vase şi nervi. Epiteliul mucoasei vaginale suferă modificări ciclice sub influenţa hormonilor sexuali, fapt care permite realizarea frotiului vaginal în vederea stabilirii secreţiei acestor hormoni; se continuă cu epiteliul exocolului uterin care, la nivelul orificiului extern al colului, face joncţiunea cu epiteliul cilindric unistratificat al canalului cervical.

Conformaţie interioară. Privit la interior, vaginul este neregulat şi prezintă o coloană mijlocie, situată pe peretele anterior, care se termină în partea inferioară cu tuberculul vaginal plasat imediat îndărătul meatului uretral, iar în partea posterosuperioară coloana mijlocie anterioară se divide şi delimitează triunghiul lui Pawlic, care corespunde trigonului vezical; unghiul anterior are raport cu colul vezical, iar pliul interureteral corespunde unui plan transversal trasat pe vagin, imediat înaintea colului uterin. De la coloana mediană anterioară, pleacă pliuri transversale şi oblice care se îndreaptă spre peretele lateral.

La nivelul peretelui vaginal posterior se află de asemenea o coloană mijlocie şi pliuri transversale. Cele două coloane, anterioară şi posterioară, se suprapun cînd feţele vaginului se sprijină una pe alta.

Vascularizaţia şi inervaţia vaginului

1. Arterele vaginului provin din artera iliacă internă prin arterele rectale mijlocii sau din artera uterină, care furnizează ramuri cervicovaginale pentru partea sa superioară şi artera vaginală lungă pentru partea mijlocie şi inferioară; vaginul mai primeşte ramuri arteriale provenite din artera vezicovaginală şi vezicala inferioară. Ramurile acestor arţere se distribuie pe pereţii vaginului, unde - prin anastomoză, se realizează arterele azigos

ale vaginului, dispuse pe mijlocul feţei anterioare şi posterioare (fig.307).

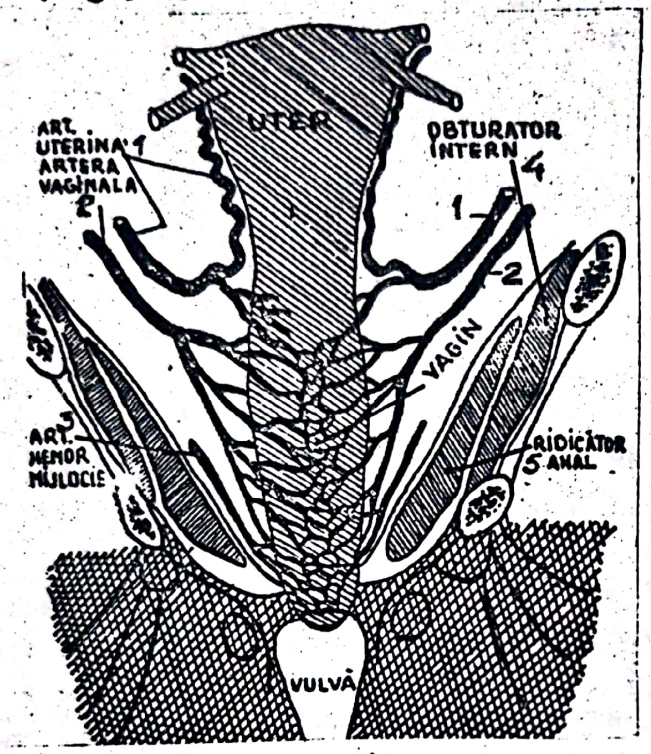

Fig.3o7 - Arterele vaginului.
1=artera uterină,
2=artera vaginală lungă,
3=artera rectală mijlocie,
4=muşchiul obturator intern,
5=muşchiul levator anal.

2. Venele vaginului sînt satelite arterelor respective şi se varsă - în final - în vena iliacă internă, după ce fac anastomoze între ele şi cu venele rectale superioare.

3. Limfaticele se adună în colectoare care sînt tributare, fie nodulilor iliaci externi (limfaticele superioare) fie nodulilor iliaci interni şi sacraţi (limfaticele mijlocii) şi chiar grupului superointern al nodulilor inghinali (limfatice inferioare).

Nervii vaginului provin de la plexul hipogastric inferior, de la nervul pudendal intern şi de la nervii pelvini (fig.3o8).

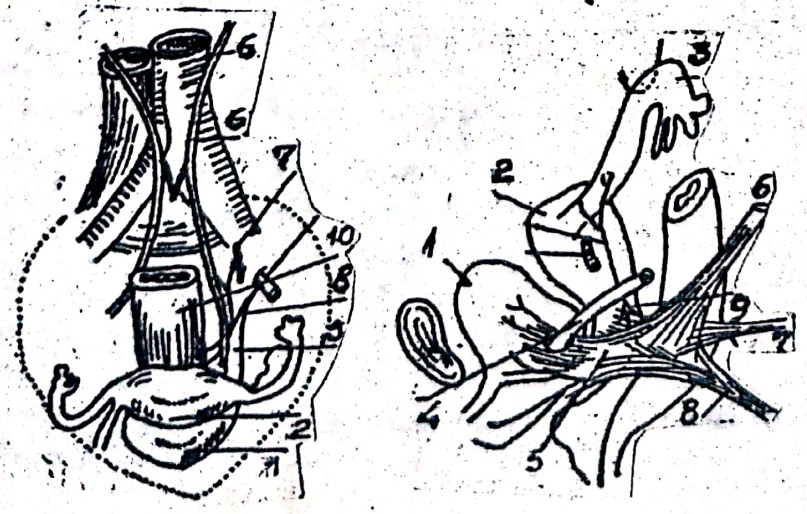

Fig.3o8 - Nervii uterului.
1=vezica urinară,
2=uterul,
3=tuba uterină,
4=ureterul,
5=plexul hipogastric inferior,
6=n.splanhnic pelvin,
7=ramuri simpatice sacrate,
8=nervii erectori,
9=nervii cervicoistmid,
1o=rectul.

PARTILE GENITALE FEMININE EXTERNE
(Partes genitales femininae externae)

VULVA
(Pudendum femininum)

Constituie componenta perineală a organelor genitale feminine.

Anatomie generală

Generalităţi. Sub această denumire se descriu totalitatea formaţiunilpr genitale externe feminine.

Datele filo- şi ontogenetice au fost descrise la pag.

Anatomie descriptivă

Situaţie. După completa dezvoltare, vulva ocupă perineul anterior, numit şi regiunea urogenitală.

Elemente componente. Vulva prezintă: două repliuri tegumentare, numite labiile mari, două repliuri mai mici, labiile mici sau nimfele, o deschizătură anteroposterioară, numită fanta vulvară (fig.309).

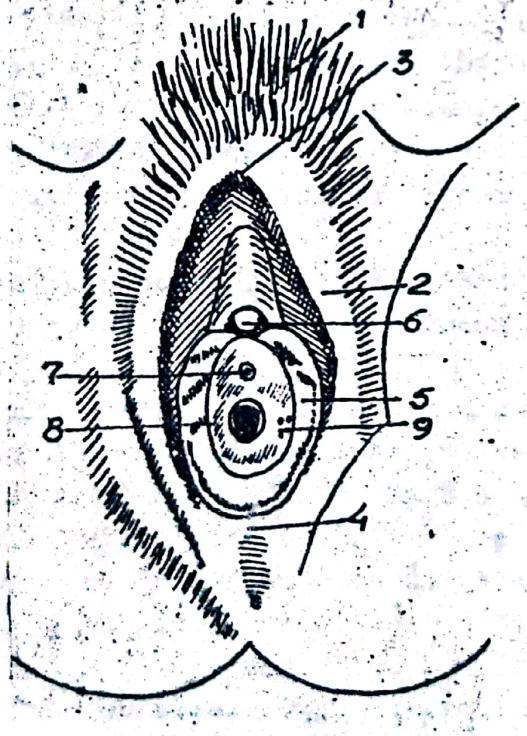

Fig.309 - Vulva.
1=muntele lui Venus,
2=labiile mari,
3=comisura anterioară,
4=comisura posterioară,
5=labiile mici,
6=glandul clitoridian,
7=meatul urinar,
8=himenul,
9=orificiul inferior al glandei lui Bartholin.

Conformaţie externă

Labiile mari (labium majus pudendi) sînt două repliuri anteroposterioare, simetrice care prezintă:

- o faţă laterală, cutanată, pigmentată, cu peri şi glande sebacee, mărginită - lateral - de şanţul genitofemural care o separă de coapsă;
- o faţă medială, lipsită de păr, umedă care corespunde fantei mediane şi şanţului interlabial, care o separă de labiile mici;
- o margine inferioară, prevăzută cu păr, care delimitează cu cea de partea opusă fanta genitală;
- o margine superioară sau baza, aderentă la ramurile ischiopubiene;
- o extremitate anterioară, care se îndreaptă spre muntele lui Venus, unde se uneşte cu cea de partea opusă şi formează comisura anterioară;
- o extremitate posterioară, care împreună cu cea de partea opusă, se unesc şi alcătuiesc comisura posterioară.

Structural, labiile mari sînt alcătuite din:

- piele, de culoare închisă, prevăzută cu peri, glandele sebacee şi sudoripare;
- dartos, alcătuit din fibre musculare netede, mai bine reprezentat în partea superolaterală;
- penicul adipos care, în partea superioară se organizează sub forma unui dop grăsos, la nivelul inserţiei ligamentului rotund al uterului;
- celuloasă alcătuită din fibre conjunctive şi elastice, în care ajung fibrele musculare ale ligamentului rotund şi canalul lui Nück.

Labiile mici (labium minus pudendi) sau nimfele sînt două repliuri orientate anteroposterior, care prezintă o faţă laterală în raport cu labiile mari; - o faţă medială care delimitează vestibulul vaginal; - o margine superioară ce corespunde bulbului spongios al vaginului; - o margine inferioară liberă; o extremitate posterioară, care delimitează cu comisura labială posterioară depresiune, numită foseta naviculară, sau foseta vestibulului vaginal, precum şi o extremitate anterioară, care se dedublează

şi alcătuieşte prepuţul clitoridian şi frîul clitorisului.

Structural, labiile mici sînt alcătuite dintr-un repliu de tranziţie de la piele spre mucoasă, cu un derm puţin bogat în ţesut conjunctiv.

Vestibulul vaginal (vestibulum vaginae) este un spaţiu triunghiular, delimitat: - anterior de clitoris, - lateral de feţele mediale ale labiilor mici, iar - posterior de orificiul inferior vaginal. In acest spaţiu triunghiular se află, în sens anteroposterior: - clitorisul, de la care porneşte brida masculină al lui Pozzi pînă la - meatul uretral, posterior de care se găseşte orificiul inferior al vaginului (ostium vaginae), prevăzut cu himen la virgine sau cu caruncule mirtiforme, la femeile care au născut.

Clitorisul (clitoris) reprezintă unul dintre organele erectile feminine, a cărui origine se materializează prin două rădăcini, numite rădăcinile clitorisului, care se inseră pe ramurile ischiopubiene, în jumătatea lor anterosuperioară; de aici, cele două rădăcini se îndreaptă ascendent şi anterior pînă la simfiza pubiană, unde se unesc prin ligamentul intercrural, realizînd corpul clitorisului (corpus clitoridis), care se cudează anterior şi se termină printr-o formaţie rotunjită, numită glandul clitoridian (glans cliteridis).

Nivelul unde clitorisul se cudează poartă numele de genunchiul clitorisului, care este fixat pe pubis printr-un ligament suspensor (fig.31e)

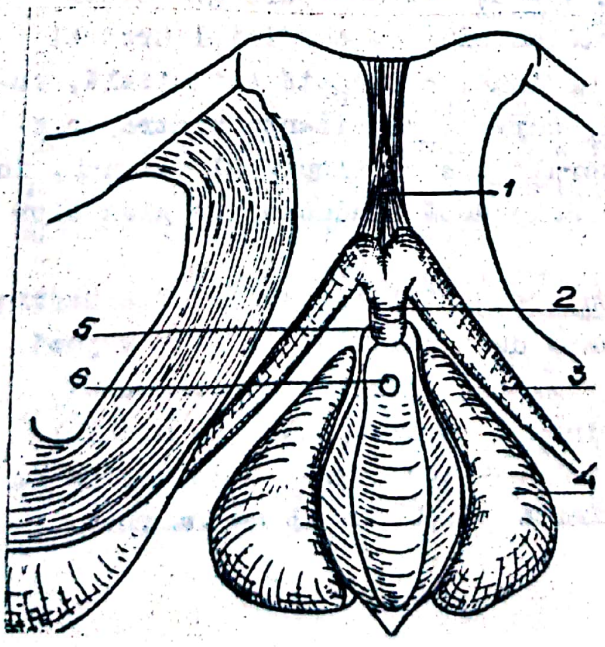

Fig.31e - Organele erectile feminine.
1=lig.suspensor al clitorisului,
2=clitorisul,
3=corpul cavernos al clitorisului,
4=bulbul spongios al vaginului,
5=glandul clitoridian,
6=meatul urinar.

Glandului clitoridian îi sînt anexate două formaţiuni, rezultate prin ramificarea labiilor mici: - prepuţiul sau capişonul clitoridian (preputium clitoridis) şi frîul clitoridian (frenulum clitoridian). Structural, clitorisul este alcătuit din: piele, celuloasă, fascia clitorisului, ligamentul suspensor, precum şi din organele erectile, reprezentate de corpul cavernos (corpus cavernos) al clitorisului - drept şi stîng), cu o structură asemănătoare cu a corpilor cavernoşi ai penisului, dar mai rudimentară.

Bulbul vestibulului (bulbus vestibuli), în număr de doi, sînt formaţiuni spongioase, aşezate de o parte şi de alta a fantei vulvare, deasupra marginii superioare a labiilor mici; au formă ovalară, cu marea extremitate orientată posterior, corespunzînd jumătăţii anterioare a orificiului vaginal inferior. Extremitatea lor anterioară este subţiată, comunică cu bulbul de partea opusă şi cu corpul spongios al clitorisului prin reţeaua venoasă transversă a lui Cobelt. Faţa lor medială vine în raport cu glandele lui Bartholin şi cu constrictorul vulvar, iar faţa lor laterală este întecuită de muşchiul bulbospongios, care este considerat şi constrictorul inferior extern al vaginului.

Orificiul ureteral extern (ostium urethrae externum) sau meatul urinar se găseşte situat la 4 mm deasupra şi anterior de tuberculul genital şi îndărăt de glandul clitoridian; în jurul acestui orificiu se pot vedea deschiderile glandelor periuretrale, numite şi glandele lui Skene, asemănătoare glandelor prostatice. De la glandul clitoridian pînă la orificiul uretral extern se poate vedea, pe linia mediană, o creastă epitelială, numită brida masculină a lui Pozzi, care ar reprezenta uretra spongioasă masculină. Pe părţile laterale ale vestibulului vaginal, în şanţul nimfohimenial, se deschid cele două conducte ale glandelor lui Bartholin.

Glandele vestibulare mari (gl.vestibularis major) sau ale lui Bartholin, sînt situate de o parte şi de alta a jumătăţii posterioare a orificiului vaginal, inferior diafragmului urogenital, deasupra fasciei perineale superficiale, la nivelul spaţiului perineal superficial. Volumul lor creşte îndeplinind de la pubertate, pentru a ajunge la vîrstă adultă la 15 mm lungime,

8 mm grosime şi 5 mm lărgime, prezentînd raporturi: - medial, cu peretele lateral al vaginului, de care sînt separate prin muşchiul constrictor intern al vaginului; - lateral, cu bulbul spongios al vaginului şi cu muşchiul bulbospongios, iar - superior cu muşchiul transvers profund (fig.311). Canalul excretor pleacă de la faţa medială a glandei şi se deschide în şanţul nimfohimenial.

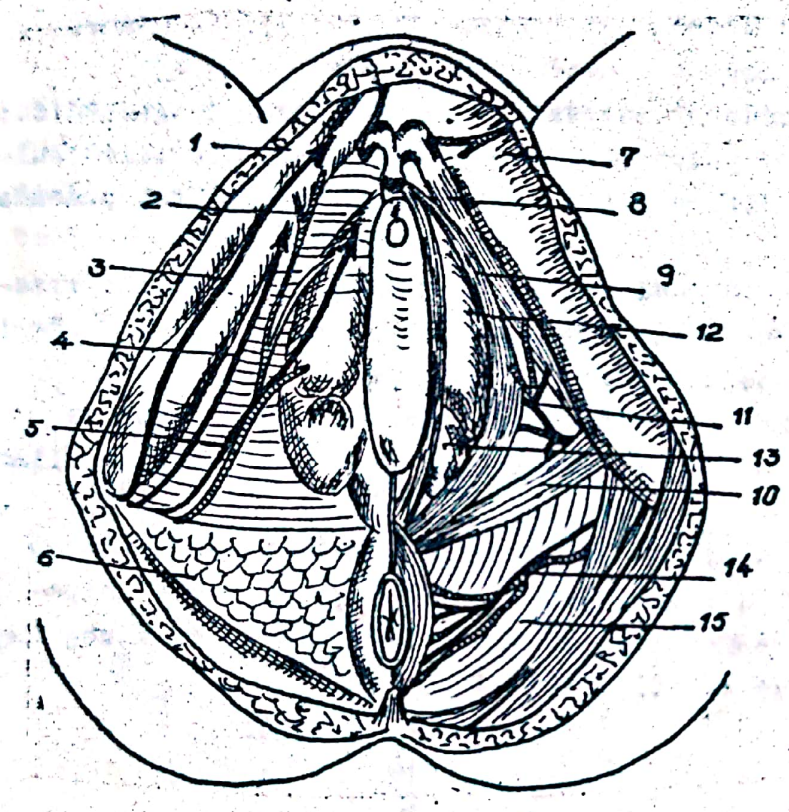

Fig.311 - Componentele perineului anterior feminin.

1=pielea,
2=fascia perineală superficială,
3=n.perineal superficial,
4=vasele perineale superficiale,
5=vasele cavernoase şi spongioase,
6=fosele ischiorectale,
7=ramura ischiopubiană,
8=muşchiul ischiocavernos,
9=muşchiul bulbospongios,
1o=muşchiul transvers superficial,
11=vasele perineale profunde,
12=bulbul spongios,
13=gl.vestibulare mari,
14=vasele rectale inferioare,
15=m.ridicător anal

Orificiul vaginal inferior (ostium vaginae) se găseşte în partea posterioară a vestibulului vaginal: îndărăt de care se află foseta vestibulului vaginal sau naviculară şi comisura labială posterioară.

Vascularizaţia şi inervaţia vulvei

1. Vascularizaţia superficială este asigurată de:

- Arterele pudendale externe, ramuri din femurala comună şi artera perineală superficială, ram din pudendala internă.

- Venele superficiale merg prin venele pudendale externe la vena safenă internă şi prin venele perineale către vene-

le pudendale interne şi iliace interne, venele labiilor mici pot merge şi la plexul venos al lui Santorini.

- Limfaticele superficiale se adună în colectoare, care sînt tributare grupului superointern al nodulilor inghinali, de ambele părţi.

- Nervii superficiali sînt reprezentaţi şi de filetele genitale ale nervilor: genitofemurali, iliohipogastrici şi ilioinghinali, ramuri din plexul lombar şi din nervul perineal superficial, ram din nervul pudendal intern.

2. Vascularizaţia şi inervaţia profundă este asigurată de:

- Arterele pudendale interne prin ramurile sale: bulbară, cavernoasă şi dorsala clitorisului, ram terminal al pudendalei interne.

- Venele profunde îşi au originea în formaţiile erectile şi sînt tributare: - anterior, plexului venos al lui Santorini, iar posterior, venelor pudendale interne.

- Limfaticele profunde se îndreaptă către nodulii iliaci externi, la grupul retrofemural şi uneori la nodulii iliaci interni.

- Nervii profunzi îşi au originea în nervul pudendal intern care dă nervul dorsal al clitorisului şi în plexul hipogastric inferior, care furnizează filete vegetative, ce ajung la vulvă pe vasele sanguine. (fig.312).

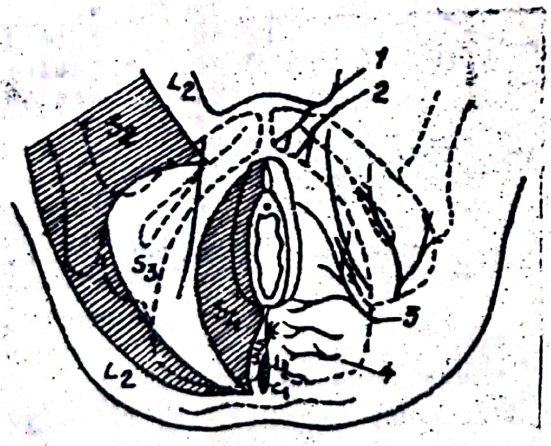

Fig.312 - Inervaţia cutanată a perineului.

1=N.iliohipogastric,
2=N.ilioinghinal,
3=N.perineal superficial anterior,
4=N.perineal superficial posterior.

GLANDELE SUPRARENALE

Anatomie generală

Generalităţi. Glandele suprarenale constituie o pereche de glande endocrine, situate pe peretele posterior al cavităţii abdominale, lateral de axul vascular cavoaortic.

Situaţie. Ocupă o zonă patrulateră, denumită de Winkler - patrulaterul glandei suprarenale, delimitat: - superior, de diafragm; - inferior, de artera renală; - lateral, de marginea medială, suprahilară a rinichiului, iar - medial, de coloana lombară şi aortă (fig.313).

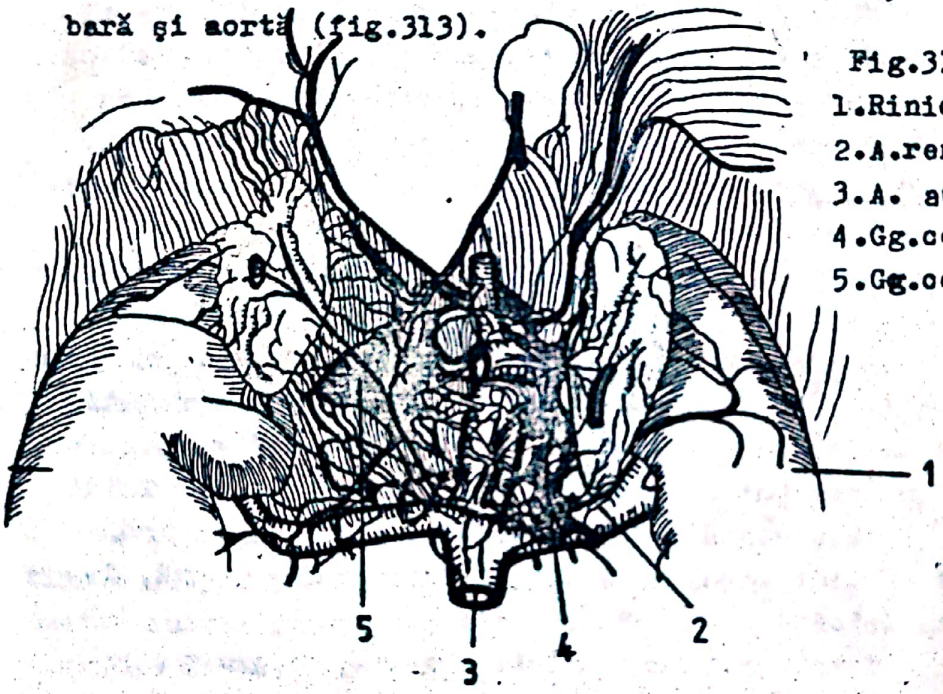

Fig.313
1.Rinichi stg.
2.A.renală
3.A. aortă
4.Gg.celiac stg.
5.Gg.celiag dr.

Culoare şi dimensiuni. Glanda are o consistenţă parenchimatoasă, o culoare alb-gălbuie, mai închisă la cadavru; la adult măsoară - aproximativ - 5 cm vertical, 3 cm transversal şi 1 cm anteroposterior.

Conformaţie exterioară şi raporturi. Glanda suprarenală se găseşte în interiorul capsulei fibroadipoase a rinichiului, de care este separată prin fascia interreno-suprarenală a lui Delamare şi grăsimea perirenală. Glanda suprarenală are o formă piramidală, turtită anteroposterior, cu raporturi diferite la dreapta şi la stînga:

- Glanda suprarenală dreaptă are formă mai piramidală, cu baza în raport cu polul superior al rinichiului drept şi cu zona adiacentă marginii mediale, suprahilare; glanda prezintă două feţe; - anterioară şi posterioară şi - două margini, medială şi laterală.

- Faţa anterioară este împărţită de hilul glandei (marcat de emergenţa venei suprarenale) într-o faţetă medială, în raport cu faţa posterioară a venei cave inferioare şi o faţetă laterală, în raport cu faţa inferioară a lobului hepatic drept, pe care lasă empreinta suprarenaliniană.

- Faţa posterioară vine în raport cu diafragmul.

- Marginea laterală este şi ea tot diafragmatică.

- Marginea medială are raporturi importante cu ganglionul semilunar drept şi cu pilierul drept al diafragmului.

- Glanda suprarenală stîngă are formă semilunară, prezintă două feţe şi două margini:

- Faţa anterioară prezintă hilul glandei cu emergenţa venei suprarenale stîngi, care delimitează:-o faţetă superioară, gastrică - în raport cu faţa posterioară a stomacului, prin intermediul peretelui posterior al bursei omentale şi - o faţetă inferioară, pancreatică - în raport cu faţa posterioară a corpului pancreatic prin intermediul fasciei retromezogastrice a lui Toldt.

- Faţa posterioară prezintă o zonă superioară, plană, în raport cu diafragmul şi o zonă inferioară, concavă, în raport cu faţa anterioară a rinichiului stîng.

- Marginea laterală este concavă, în raport cu segmentul suprahilar al marginii interne a rinichiului stîng.

- Marginea medială este convexă, vine în raport cu ganglionul semilunar stîng, cu pilierul stîng diafragmatic şi cu artera diafragmatică inferioară stîngă; ea poate e fi observată prin transparenţa peritoneului posterior al bursei omentale, marcînd limita inferioară a ligamentului gastrofrenic.

Anatomie morfofuncţională

Structural, pe secţiune, glanda suprarenală prezintă o zonă periferică mai palidă - corticala şi o zonă centrală, de culoare galben-brună - medulara. Filogenetic, ontogenetic, structural şi funcţional, cele două zone constituie două glande diferite, care

rămîn independente la peşti şi la vertebratele inferioare.

- Corticala suprarenală se dezvoltă din epipeliul celomic juxtamezenteric, la extremitatea superioară a mezonefrosului; este constituită din trei zone: glomerulară, fasciculară şi reticulară, secretă hormonii glucocorticoizi, mineralocorticoizi şi androgeni.

- Medulara se dezvoltă din materialul celular al crestelor neuroectodermice, care dă naştere celulelor cromafine sau feocromocitelor, cu caractere definitorii, care permit încadrarea structurală şi funcţională în sistemul cromafin:

- sînt inervate de fibre simpatice preganglionare;
- secretă catecolamine (adrenalină, noradrenalină, dopamină);
- stochează catecolaminele, care le conferă culoarea lor brună;
- reacţie cromatică pozitivă, galben-brună, cu bicromatul de potasiu.

Feocromocitele, migrînd din crestele neuroectodermice, începînd din săptămînile 7-8 ale embriogenezei, sînt asociate structural şi funcţional cu simpaticul extranevraxial, formînd: medulosuprarenalele, corpusculii paraaortici, paraganglionii, unele celule din corpusculul carotidian şi celule sau grupe celulare feocrome, diseminate în cord, ficat, rinichi, prostată, epididim, ovar.

Coupland (1976) arată că în afara acestor celule feocrome mai există şi alte celule cu caractere structurale şi funcţionale distincte (captarea şi decarboxilarea aminoacizilor), motiv suficient pentru încadrarea lor în sistemul neuroendocrin difuz, din care face parte şi sistemul A.P.U.D.. În unele cazuri, structurile cromafine se pot asocia formînd paraganglionii şi glomusurile:

- Paraganglionul lombar (organul lui Zuckerkandl) este o formaţiune de 1 cm lungime, situată pe părţile laterale ale aortei, la nivelul originii arterei mezenterice inferioare. Este vizibilă numai la nou născut, descreşte cu vîrsta, putînd fi evidenţiată numai microscopic la adult.

- Glomusul coccigian (glanda lui Luschka) este situat la vîrful coccigelui, în raport cu terminarea arterei sacrate mijlocii şi a ganglionului simpatic coccigian. Structura sa îi apropie mai degrabă de structura corpusculului carotidian.

TOPOGRAFIA PARIETOVISCERALA

Realizează corespondenţa viscerelor cu pereţii trunchiului.

I. Topografia toracopleurală reprezintă proiecţia sinusurilor pleurale pe peretele toracic:

1. Sinusul costomediastinal anterior drept (sinus costomediastinalis anterior dexter) se proiectează trasînd o linie care pleacă de la articulaţia sternoclaviculară dreaptă ce merge oblic şi inferior către marginea stîngă a sternului, pînă la a doua articulaţie condrosternală stîngă. De aici, coboară vertical, paralel cu marginea stîngă a sternului, pînă la a 4-a articulaţie condrosternală stîngă, de unde se îndreaptă oblic către dreapta, ajungînd la a 7-a articulaţie condrosternală dreaptă, nivel unde se continuă cu sinusul costodiafragmatic (fig.314).

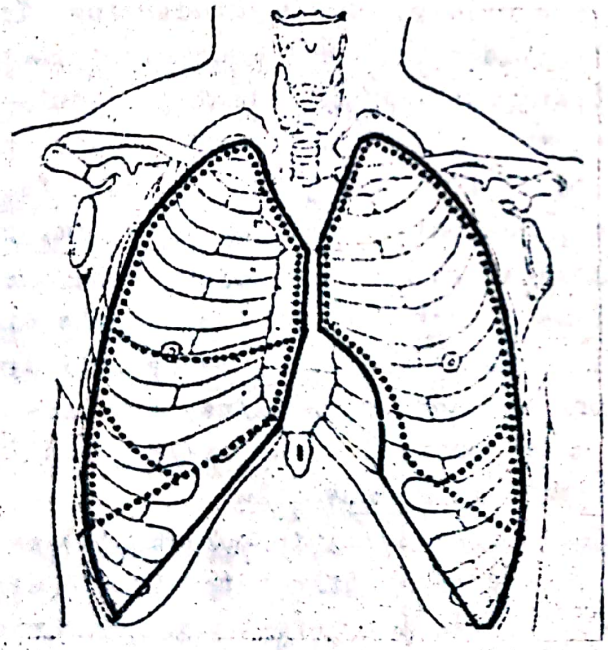

Fig.314 - Topografia toracoviscerală.

Topografia toracopleurală,
Topografia toracopulmonară şi
Topografia toracoscizurală.

2. Sinusul costomediastinal anterior stîng (sinus costomediastinalis anterior sinister) se proiectează trasînd o linie care pleacă de la articulaţia sternoclaviculară stîngă ce coboară vertical, paralel cu marginea stîngă a sternului, pînă la a 4-a articulaţie condrosternală stîngă. De aici se îndreaptă oblic către stînga, se îndepărteată de marginea stîngă a sternului, descrie o curbă cu concavitatea la dreapta, care întretaie al 5-lea

cartilaj stîng, la 1 cm de stern şi al 6-lea cartilaj stîng, la 1,8 cm de marginea stîngă a sternului, loc unde linia de proiecţie se recurbează spre dreapta, ajungînd la a 7-lea cartilaj stîng, la 1,5 cm de stern, loc unde se continuă cu sinusul costodiafragmatic stîng (fig.314). Intre cele două linii de proiecţie a sinusurilor costomediastinale anterioare se delimitează două triunghiuri extrapleurale, unite prin vîrfurile lor:

- Triunghiul superior, timicovascular, cu baza superioară, corespunde timusului la copil sau ţesutului grăsos care îl înlocuieşte la adult, trunchiului venos brahiocefalic stîng precum şi colateralelor crosei aortei.

- Triunghiul inferior, pericardocardiac corespunde porţiunii din pericard neacoperită de pleură; are baza inferioară, reprezentată de o linie care trece prin a 6-a articulaţie condrosternală dreaptă şi stîngă.

3. Sinusurile costodiafragmatice au aproape aceeaşi proiecţie în partea dreaptă şi stîngă. Linia de proiecţie începe la a 7-a articulaţie condrosternală dreaptă şi la nivelul cartilajului al 7-lea stîng, la 1,5 cm de marginea sternului, loc unde se continuă cu sinusurile costomediastinale anterioare corespunzătoare. De aici, se îndreaptă oblic posteroinferior, încrucişează al 7-lea spaţiu intercostal pe linia medioclaviculară, a 10-a coastă pe linia axilară mijlocie, trece în al 10-lea spaţiu intercostal, loc unde linia de proiecţie devine orizontală, pe un scurt traiect ca apoi să încrucişeze coasta a 11-a la 12 cm de linia mediană dorsală, loc care reprezintă punctul cel mai decliv al pleurei. De aici, linia de proiecţie devine uşor ascendentă, merge oblic posterosuperior, încrucişează coasta a 12-a, aproape de [illegible] nivel unde se continuă cu sinusul costomediastinal posterior.

4. Sinusurile costomediastinale posterioare se proiectează trasînd o linie verticală care trece la 2-3 cm de linia mediană dorsală, de la gîtul primei coaste, pînă la extremitatea vertebrală a coastei a 12-a. Această linie de proiecţie se confundă cu traiectul venei azigos - în partea dreaptă - şi cu cel al venei descendente - în stînga (fig.315).

II. Topografia toracopulmonară reprezintă proiecţia marginilor şi scizurilor plămînilor pe peretele toracic; ea prezintă

interes clinic, radiologic şi chirurgical.

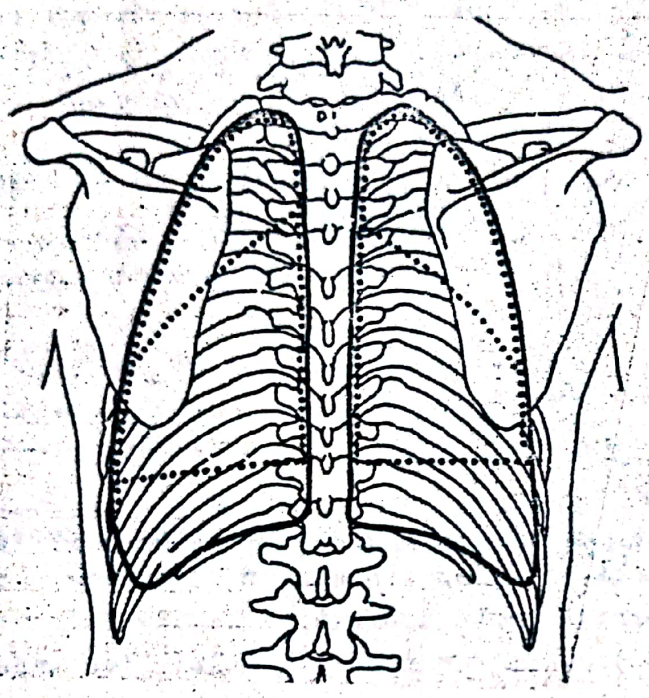

Fig.315 - Topografia toracopleurală şi toracopulmonară - văzută posterior.

1. Vîrful pulmonului (apex pulmonis) depăşeşte planul tangent la faţa superioară a primei coaste cu 1,5 cm - posterior şi cu 5 cm - anterior; de asemenea depăşeşte clavicula cu 2-3 cm.

2. Marginea anterioară a plămînului drept se proiectează trasînd o linie care pleacă de la articulaţia sternoclaviculară dreaptă care se îndreaptă inferomedial spre al doilea cartilaj costal stîng; coboară apoi vertical la dreapta liniei mediane, pînă la al 4-lea spaţiu intercostal, de unde se îndreaptă oblic inferolateral, încrucişînd a 6-a articulaţie condrosternală, loc unde se continuă cu marginea inferioară (fig.314).

3. Marginea anterioară a plămînului stîng se proiectează trasînd o linie care pleacă de la articulaţia sternoclaviculară stîngă şi merge vertical pînă la a 4-a articulaţie condrosternală stîngă; descrie apoi o curbură cu concavitatea medial, care corespunde incizurii cardiace, încrucişează al 4-lea spaţiu intercostal, al 5-lea cartilaj intercostal la 4 cm de linia mediană, al 6-lea cartilaj costal la unirea 1/3 externe cu 2/3 interne, punct unde se continuă cu marginea inferioară (fig.314).

În expiraţie, marginea anterioară a plămînilor se îndepărtează de sinusurile pleurale costomediastinale anterioare cu 10-15 mm, iar în inspiraţie se apropie de acestea, pînă la o distanţă de 5 mm.

4. Marginea inferioară a plămînilor se proiectează trasînd o linie care, continuă de fiecare parte, linia de proiecţie a marginii anterioare; de la acest nivel descrie o curbă cu concavitatea superioară, cuprinsă între al 6-lea cartilaj costal pînă la capul coastei a 10-a. Distanţa dintre marginea inferioară a plămînilor şi sinusul costodiafragmatic este de 7-9 cm în expir şi de 3-4 cm în inspir; această ultimă zonă reprezintă locul unde plămînul nu pătrunde (zona mută), astfel că cele două foiţe pleurale ale sinusului costodiafragmatic vin în contact direct, fără interpunerea plămînului.

5. Marginea posterioară a plămînilor se proiectează la fel ca şi sinusul costomediastinal posterior, întinzîndu-se însă numai pînă la coasta a 10-a (fig.315).

6. Scizura oblică dreaptă se proiectează de la extremitatea vertebrală a coastei a 4-a pînă la coasta a 6-a, la 5-6 cm de linia mediană; la nivelul liniei axilare mijlocii vine în raport cu coasta a 5-a.

7. Scizura orizontală se desprinde din scizura oblică dreaptă la nivelul celui de-al 4-lea spaţiu intercostal drept, sub omoplat şi se termină anterior la nivelul celui de-al 3-lea spaţiu intercostal.

8. Scizura oblică stîngă se proiectează de la extremitatea vertebrală a coastei a 4-a, pînă la faţa medială a extremităţii anterioare a coastei a 6-a, încrucişînd linia axilară mijlocie, la nivelul coastei a 4-a.

III. Topografia toracopericardică reprezintă proiecţia pericardului pe peretele toracic; se realizează cu ajutorul liniilor următoare (fig.316):

- O linie superioară oblică de sus în jos şi de la stînga la dreapta, care uneşte prima articulaţie condrosternală stîngă cu al doilea cartilaj drept, la 2 cm de marginea sternului;

- O linie inferioară, orizontală, trasată prin baza apendicelui xifoid, care depăşeşte marginile sternului cu 2 cm la

dreapta şi cu 7 cm la stînga, ajungînd în al 5-lea spaţiu intercostal.

- Două linii laterale curbe, cu convexitatea laterală, care unesc extremităţile liniilor superioare cu cele inferioare.

Suprafaţa de proiecţie a pericardului măsoară 12-14 cm înălţime şi 13-14 cm lărgime la bază. Numai o mică parte din această suprafaţă (triunghiul pericardic) vine în raport direct cu plastronul sternocostal; în rest, este acoperită de pleură şi plămîn. Triunghiul pericardic are baza de 18 mm, situată pe cartilajul al 6-lea stîng, iar vîrful la a 4-a articulaţie condrosternală stîngă. Prin acest triunghi se poate puncţiona pericardul fără interesarea cavităţii pleurale stîngi, manevră care trebuie făcută lîngă marginea stîngă a sternului, deoarece la 15 mm de aceasta trec vasele mamare interne.

Pericardul corespunde - posterior, vertebrelor 5,6,7,8,9 toracale, de care este separat prin organele mediastinului posterior.

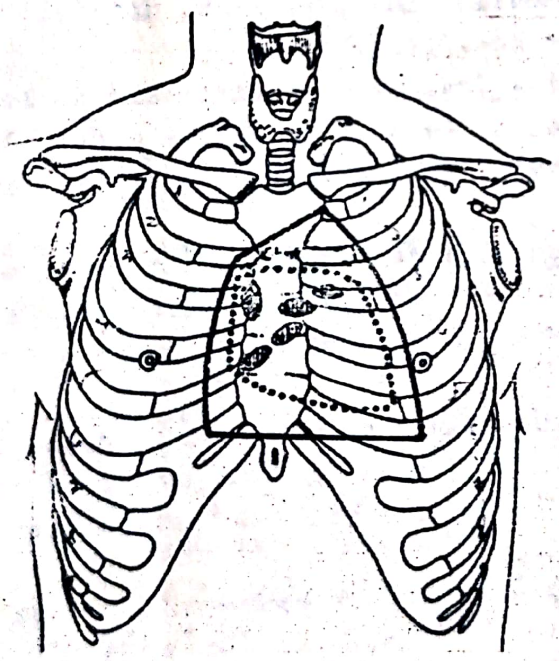

Fig.316 - Topografia toracopericardică, toracocardiacă şi toracoorificială.

IV. <u>Topografia toracocardiacă</u> reprezintă proiecţia marginilor şi orificiilor cordului pe peretele toracic anterior.

1. <u>Proiecţia cordului</u> se execută cu ajutorul a patru

puncte (fig.316):

- Punctul cranial drept este situat pe marginea superioară a cartilajului 3, la 1 cm de marginea dreaptă a sternului.

- Punctul cranial stîng este plasat în al doilea spaţiu intercostal stîng, la 2 cm de marginea sternului.

- Punctul caudal drept este situat pe marginea superioară a cartilajului 5 drept, lîngă stern.

- Punctul caudal stîng este plasat pe marginea superioară a cartilajului 5 stîng, la 8 cm lateral de linia mediosternală sau la 5 cm lateral de marginea stîngă a sternului.

Cele patru puncte sînt unite între ele prin linii curbe cu convexitatea laterală, delimitîndu-se astfel o suprafaţă patrulateră (aria cardiacă), corespunzătoare zonei de matitate a inimii.

Posterior, proiecţia cordului corespunde vertebrelor toracale 5,6,7,8, numite vertebrele cardiace ale lui Giacomini.

2. Proiecţia orificiilor inimii se realizează astfel:

- Orificiul trunchiului pulmonar se proiectează printr-o linie orizontală de 22 mm, trasată pe marginea superioară a cartilajului 3 costal stîng şi pe stern, centrată pe marginea stîngă a sternului.

- Orificiul arcului aortic se proiectează printr-o linie oblică care porneşte de la extremitatea sternală a cartilajului 3 stîng, în jos şi la dreapta, pînă la linia mediosternală.

- Orificiul venei cave superioare se proiectează la nivelul articulaţiei condrosternale drepte.

- Orificiile atrioventriculare stîng şi drept se proiectează pe o linie oblică în jos şi spre dreapta, care pleacă de la marginea inferioară a cartilajului 3 stîng, la 15 mm de marginea sternului şi merge la a 5-a articulaţie condrosternală dreaptă; în jumătatea stîngă a acestei linii se proiectează orificiul bicuspid, iar în jumătatea dreaptă - orificiul tricuspid.

V. Topografia abdominoviscerală

1. Ficatul ocupă hipocondrul drept şi epigastrul. Faţa sa superioară se proiectează de-a lungul unei linii care trece prin spaţiul al 5-lea intercostal. Faţa sa inferioară se proiectează de-a lungul liniei care pleacă de la un punct situat în spaţiul al 5-lea intercostal stîng la 8 cm de linia mediană şi, trecînd prin al 7-lea

cartilaj costal stîng ajunge la nivelul cartilajului costal 9 drept, de unde urmează marginea inferioară a toracelui, pînă la linia axilară mijlocie.

2. Vezicula biliară. Fundul veziculei biliare se proiectează la unirea cartilajelor costale 8 şi 9 din partea dreaptă; la acest nivel, pe peretele anterolateral al abdomenului, se găseşte foseta lui Gaupp.

3. Stomacul se proiectează într-o linie superioară dusă prin spaţiul 5 intercostal stîng şi o tangentă la marginea inferioară a toracelui - în profunzime - vertebrei lombare a 3-a; lateral dreapta se duce o linie verticală, deplasată puţin la dreapta faţă de planul mediosagital, iar la stînga o linie tangentă la peretele toracic stîng (fig.317).

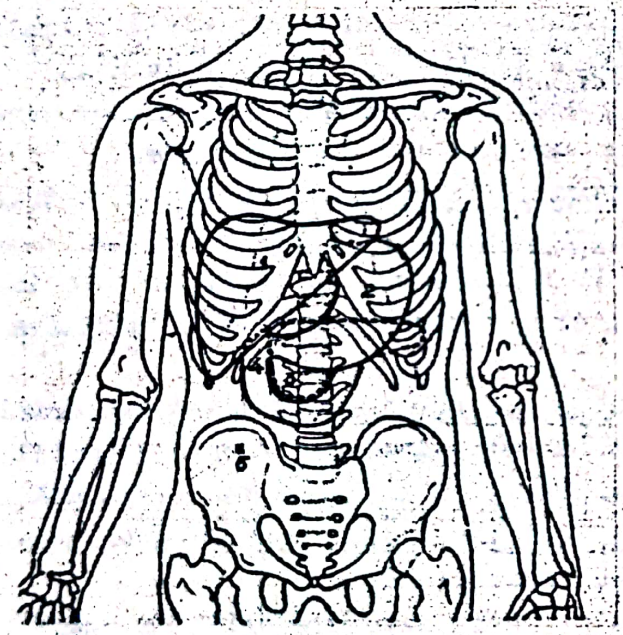

Fig.317 - Topografia abdominoviscerală.

1=ficat,
2=stomac,
3=pancreas,
4=duoden,
5=punctul apendicular.

- Cardia se proiectează anterior la nivelul celei de-a 7-a articulaţii condrosternale stîngi, iar - pilorul, pe linia parasternală dreaptă, la mijlocul distanţei xifoombilicale.

4. Splina se proiectează -anterior într-un patrulater limitat: superior, de un plan orizontal dus prin spaţiul 5 intercostal stîng, inferior de planul subcostal, medial de linia parasternală stîngă, iar lateral de linia dusă la trei laturi de deget

în afara liniei medioclaviculare. Posterior, splina se proiectează de-a lungul coastei a lo-a, între un punct posterior situat la 3 cm lateral apofizelor spinoase şi un punct anterior situat la 15 cm înaintea precedentului. Superior şi inferior se notează intersecţia liniei medioaxilare cu coastele 9 şi respectiv 11; unind cele patru puncte printr-o linie curbă, se va obţine proiecţia splinei.

5. Rădăcina mezocolonului transvers se proiectează de-a lungul liniei care uneşte extremităţile anterioare ale coastelor lo dreaptă şi stîngă.

6. Duodenul se proiectează într-un patrulater, delimitat: - superior, de o linie orizontală trasată prin cartilajul costal 8; - inferior, orizontala dusă prin ombilic; - la dreapta, o verticală dusă la patru laturi de deget lateral de linia mediosternală, iar la stînga, o verticală plasată la o latură de deget la stînga liniei mediane.

7. Capul pancreasului se proiectează ducînd - prin ombilic - o verticală şi o orizontală, perpendiculară pe prima; se trasează bisectoarea unghiului superior şi drept. Între bisectoare şi verticala dusă prin ombilic este zona de proiecţie a capului pancreasului. Punctul situat pe această bisectoare, la 5 cm de ombilic corespunde deschiderii canalului coledoc în duoden.

8. Jejunoileonul se înscrie într-un pentagon delimitat: - superior, orizontala care uneşte extremităţile anterioare ale coastelor lo; - lateral, se duc două verticale care coboară de la extremităţile anterioare ale coastelor lo pînă la pliul stinghiei; - ultimele două laturi inferioare ale pentagonului urmează pliul stinghiei pînă la simfiza pubiană (fig.318).

Rădăcina mezenterului se proiectează de-a lungul unei linii care merge de la flancul stîng al vertebrei a doua lombare, la articulaţia sacroiliacă dreaptă. Monks trasează două perpendiculare pe extremităţile liniei de proiecţie a rădăcinii mezenterului; superior şi la stînga primei perpendiculare (superioare) se plasează sfertul superior al anselor jejunoileale; între cele două perpendiculare se găsesc cele două sferturi mijlocii, iar inferior de perpendiculara dusă prin articulaţia sacroiliacă se află ultimile anse ileale.

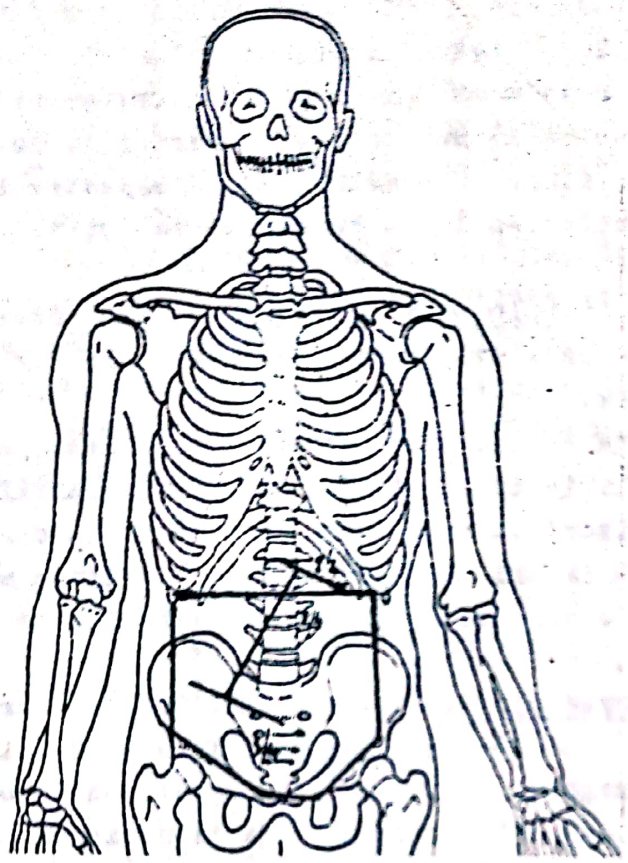

Fig.318 - Proiecţia rădăcinii mezenterului şi a anselor jejuno-ileale.

Pe peretele abdominal anterolateral se mai trasează o serie de planuri care au importanţă în practica medicală:

- Planul sternoxifoidian trece orizontal prin baza apendicelui xifoid; posterior corespunde discului dintre T_9 şi T_{10}.

- Planul subcostal este trasat prin extremităţile anterioare ale coastelor a 10-a şi corespunde în profunzime L_3.

- Planul ombilical corespunde vertebrei L_4.

- Planul interspinos este trasat prin spinele iliace anterosuperioare; la unirea 1/3 dreptă cu 1/3 mijlocie se găseşte punctul apendicular al lui Lanz.

- Linia spinoombilicală uneşte spina iliacă anterosuperioară cu ombilicul. In partea dreaptă, la jumătatea acestei linii, se găseşte punctul apendicular al lui Mac Burney.

- Punctul ovarian se află la 1 cm superior de mijlocul ligamentului inghinal.

- Punctul ureteral superior se proiectează la extremitatea anterioară a coastei a 10-a, iar punctul ureteral inferior se află la intersecţia liniei bispinale cu verticala ridicată prin spina pubisului.

PELVISUL

Reprezintă etajul supralevatorian al peretelui abdominal inferior. Are forma unei escavaţii, limitată - superior - de un plan care trece prin strîmtoarea superioară, iar - inferior de diafragmul pelvin, care face separarea de regiunea perineală; - pe părţile laterale se află porţiunea inferioară a oaselor coxale, situată sub liniile nenumite.

La nivelul pelvisului se disting două noţiuni fundamentale:

- Cavitatea pelviperitoneală (cavum pelviperitoneale) delimitată inferior de peritoneul parietal, care are aspecte deosebite la cele două sexe.

- Spaţiul pelvisubperitoneal (spatium pelvisubperitoneale) reprezintă compartimentul inferior al spaţiului interparietovisceral, ocupat de ţesut conjunctiv, vase, nervi şi organe. Ţesutul conjunctiv constituie corpul fibros pelvin, alcătuit din fascia parietală, fascia viscerală şi ţesutul interparietovisceral.

- Fascia parietală (fascia parietalis) acoperă pereţii escavaţiei pelvine şi constituie fascia diafragmatică pelvină superioară care acoperă diafragmul pelvin.

- Fascia viscerală (fascia visceralis) tapetează peritoneul parietal pelvin şi se condensează în jurul organelor pelvine alcătuind retinacule, care fac legătura între viscerele respective şi pereţii pelvini.

- Ţesul conjunctiv interparietovisceral este constituit dintr-o serie de condensări conjunctive vasculonervoase şi din ţesut celulograsos.

Condensările conjunctive vasculonervoase se organizează în jurul arterelor iliace interne şi a ramurilor lor - parietale şi viscerale - realizînd două lame sagitale, denumite lamele sacrorectogenitovezicopubiene (tecile hipogastrice) şi alte trei lame dispuse în plan frontal.

Lamele conjunctive vasculonervoase împart spaţiul pelvisubperitoneal în trei compartimente: două laterale, numite spaţiile laterorectale şi unul median, subîmpărţit în trei loje viscerale: vezicală, genitală şi rectală.

Dispoziţia peritoneului pelvin masculin. De la începutul inspecţiei pelvisului masculin, sîntem frapaţi de dimensiunile sale relativ mici; studiind cavitatea pelviperitoneală, ne dăm seama că aceasta constituie partea cea mai declivă a cavităţii peritoneale. Foiţa seroasă peritoneală care acoperă organele pelvine este abia ridicată înainte de vezica urinară şi, ceva mai mult îndărăt, unde rectul are o formă cilindrică (fig.319). Dacă studiem dispoziţia peritoneului pelvin-masculin, cînd vezica este goală, constatăm că această seroasă care tapetează faţa posterioară a peretelui anterolateral al abdomenului se răsfrînge îndărăt pentru a acoperi faţa superioară şi feţele laterale a vezicii urinare. De la acest nivel, peritoneul urcă pe faţa anterioară a rectului, delimitînd escavaţia rectovezicală delimitată inferior de fundul de sac vezico-rectal.

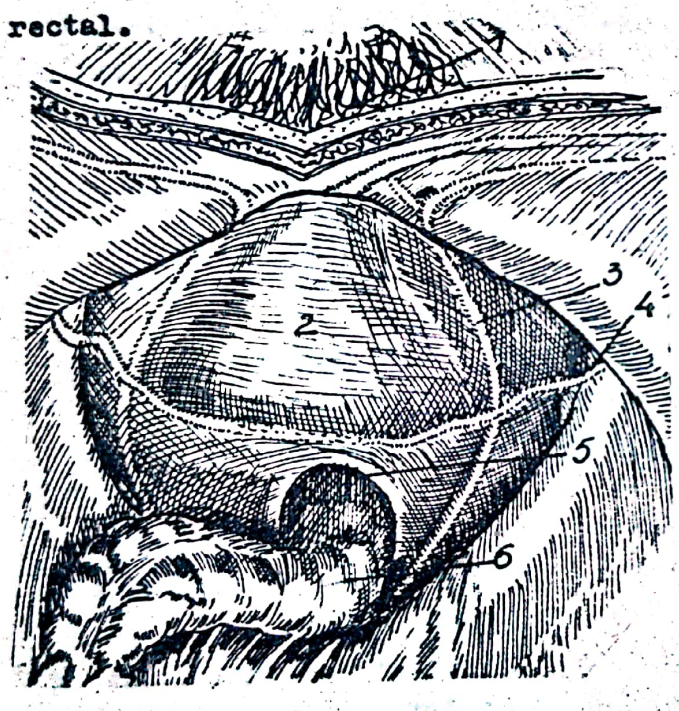

Fig.319 - Dispoziţia peritoneului pelvin masculin.
1=peretele abdominal anterior,
2=vezica urinară,
3=vasele ombilicovezicale,
4=canalul deferent,
5=fundul de sac vezico-rectal,
6=rectul.

De fiecare parte, acest fund de sac este ridicat sub forma unor repliuri peritoneale, semilunare, întinse de la feţele laterale ale vezicii urinare pînă la cele ale rectului. Acestea sînt plicile rectovezicale (repliurile lui Douglas sau ligamentele posterioare ale vezicii urinare), care corespund ligamentelor uterosacrate de la femeie.

Posterior, peritoneul înconjoară cele două laturi ale rec-

tului şi formează astfel zona de reflexie a peritoneului parietal cu peritoneul visceral. Reunindu-se îndărătul rectului, foiţele peritoneale constituie mezorectum, în partea superioară.

In distensia vezicii, foiţa seroasă peritoneală îmbracă alt aspect: ea se întinde şi pliurile sale dispar. Peritoneul înconjoară vezica şi formează între aceasta şi peretele anterolateral al abdomenului fosa supravezicală, delimitată de fundul de sac prevezical, pe care uracul îl ridică pe linia mediană. Pe părţile laterale ale vezicii urinare apar de asemenea funduri de sac limitate în faţă de proeminenţa vaselor iliace.

Peritoneul escavaţiei rectovezicale este cîte o dată ridicat de o proeminenţă transversală, determinată de fundul veziculelor seminale, de unde şi denumirea fundului de sac vezicogenitorectal.

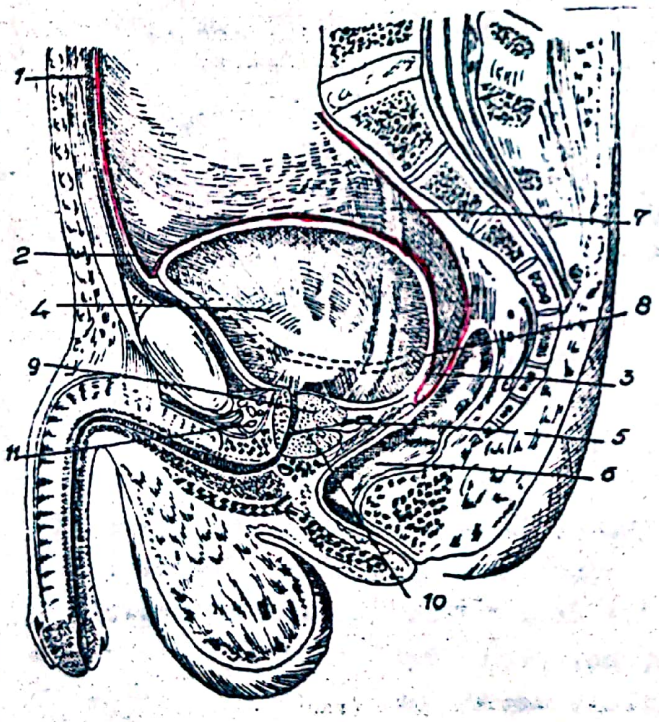

Fig.320 - Peretele abdominal inferior - văzut pe secţiune medio-sagitală.

1=peritoneul parietal,
2=fundul de sac prevezical,
3=fundul de sac vezicorectal,
4=vezica urinară,
5=veziculele seminale,
6=rectul pelvin,
7=ureterul,
8=traiectul ductului deferent,
9=prostata şi uretra prostatică,
10=ductul ejaculator,
11=plexul venos al lui Santorini.

Cînd vezica şi rectul sînt pline, escavaţia rectovezicală devine o simplă fantă, deoarece cele două organe vin în contact unul cu altul.

Cînd subiectul de examinat este foarte slab, se remarcă proeminenţa vaselor iliace şi cea a ureterului, sub forma unui cordon albicios care coboară spre vezică. In partea anterioară, se

observă un alt cordon, tot albicios, dar mai puţin gros, care încrucişează vasele iliace, însă cu un traiect anteroposterior; acest cordon este ductul deferent care, de la orificiul inghinal profund se îndreaptă spre faţa posterioară a vezicii urinare.

Dispoziţia peritoneului pelvin feminin. Dacă privim pelvisul feminin, sîntem frapaţi, chiar de la început, de aspectul diferit faţă de pelvisul masculin, în ceea ce priveşte dimensiunile sale, care sînt mai mari la femeie. Inspecţia ne creează impresia că pelvisul feminin ar fi mai puţin profund decît cel masculin, situaţie care nu este reală decît în aparenţă, din cauza conţinutului său visceral (fig.321).

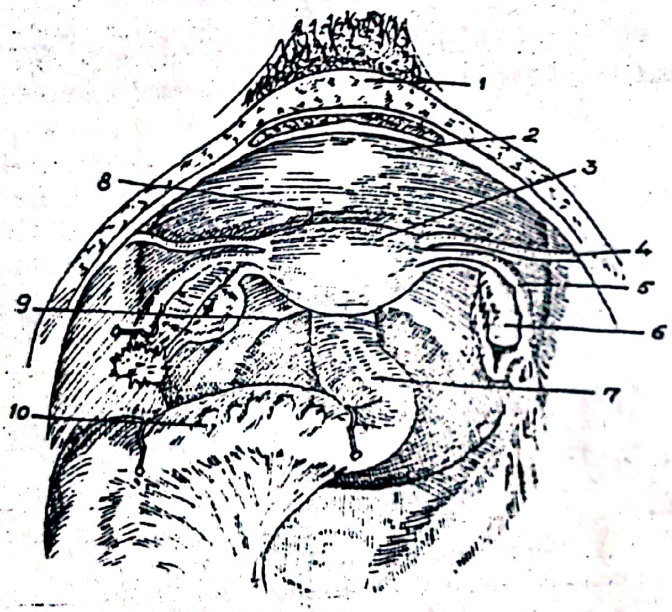

Fig.321 - Dispoziţia peritoneului pelvin feminin.

1=muntele lui Venus,
2=vezica urinară,
3=uterul,
4=ligamentul rotund,
5=tuba uterină,
6=ovarul,
7=rectul,
8=fundul de sac vezico-uterin,
9=fundul de sac utero-rectal.

Peritoneul parietal pătrunde în escavaţia pelvină - anterior, pe lături şi posterior; el închide - inferior - cavitatea peritoneală, la cîţiva centimetri dedesubtul strîmtorii superioare, într-un plan aproximativ transversal. Peritoneul pelvin feminin este ridicat de nişte reliefuri neuniforme, determinate de prezenţa viscerelor şi a formaţiunilor care se află pe pereţii laterali ai pelvisului.

Pe linia mediană se află - anteroposterior - vezica urinară, uterul prelungi pe părţile laterale cu ligamentele largi şi rectul.

Peritoneul parietal anterior abdominal coboară pe vezica

urinară, acoperind faţa sa superioară, feţele laterale şi o mare parte din faţa sa posterioară, după care se reflectă pe faţa anterioară a uterului. In acest fel, se delimitează cavitatea preuterină (cavum preuterin), delimitată de fundul de sac peritoneal vezicouterin.(fig.322).

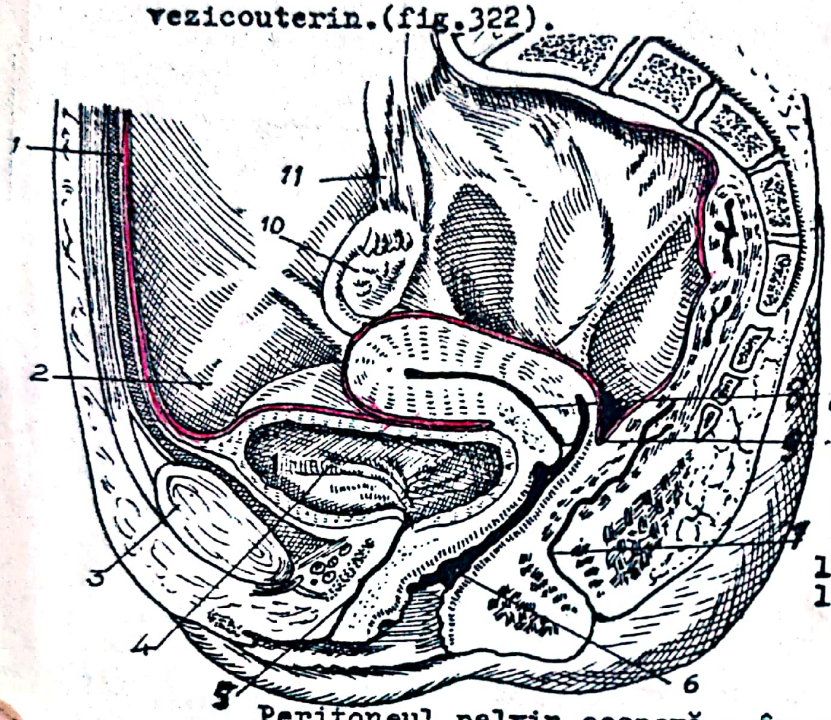

Fig.322 - Peretele abdominal inferior - văzut pe secţiune mediosagitală, la sexul feminin.

1=peritoneul abdominal ant.,
2=fundul de sac prevezical,
3=simfiza pubiană,
4=vezica urinară,
5=uretra,
6=vaginul,
7=canalul anal,
8=uterul,
9=fundul de sac uterorectal,
10=ovarul,
11=ligamentul lomboovarian.

Peritoneul pelvin acoperă - în continuare fundul şi faţa posterioară a uterului şi se răsfrînge pe faţa anterioară a rectului; în acest fel se delimitează cavitatea retrouterină (cavum retrouterin), de către fundul de sac uterorectal al lui Douglas. Acest fund de sac este limitat, pe părţile laterale de plicile rectouterine (ligamentele uterosacrate) care ridică peritoneul, legînd uterul de peretele posterior al pelvisului, trecînd pe părţile laterale ale rectului.

O examinare mai atentă permite să apreciem că fundul de sac uterorectal acoperă şi fundul de sac vaginal posterior, motiv pentru care numele corect al acestui fund de sac este de uterovaginorectal.

Dispoziţia peritoneului pelvin la nivelul rectului este identică ca la bărbat.

Privită în ansamblu, escavaţia pelvină feminină este împărţită în două cavităţi de către uter şi ligamentele largi care formează un veritabil perete frontal: - cavitatea preuterină, situată în partea anterioară şi cavitatea retrouterină plasată în partea posterioară.

În mijlocul cavității pelvine, se recunoaște cu ușurință corpul uterin, iar de fiecare parte a sa se identifică ligamentele largi, cu cele trei aripioare:

- anterioară, care conține ligamentul rotund;
- mijlocie, susținută de tuba uterină și
- posterioară, ridicată de ligamentul uteroovarian

care reunește marginea anterioară a ovarului de ligamentul larg.

Spațiul pelvisubperitoneal masculin este compartimentul cuprins între peritoneul pelvin și fața superioară a diafragmului pelvin. Acest spațiu este ocupat de corpul fibros intrapelvin, de vase și nervi cît și de viscerele pelvine.

Lamele conjunctive vasculonervoase sînt în număr de cinci: două dispuse sagital, numite lamele sacrorectogenitopubiene (tecile hipogastrice) și trei în plan frontal:

- aripioarele laterale ale rectului, organizate pe arterele rectale mijlocii;
- aponevroza prostatoperitoneală a lui Denonvilliers, formată de-a lungul arterei veziculodeferențiale și
- aponevroza ombilicoprevezicală, constituită de-a lungul arterelor vezicoombilicale.

Lamele conjunctive sacrorectogenitopubiene împart spațiul pelvisubperitoneal în trei compartimente:

- două laterale, numite spațiile laterorectale, ocupate de vasele iliace și ureterele pelvine și
- unul medial, subîmpărțit în trei loje viscerale: vezicală, genitală și rectală.(*fig.323*).

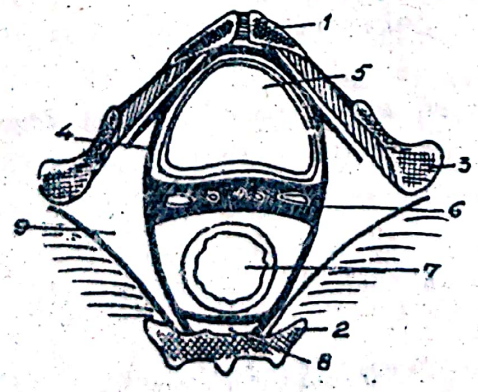

Fig.323 - Compartimentarea spațiului pelvisubperitoneal masculin.

1=simfiza pubiană,
2=sacrul,
3=coxalul,
4=lamele sacrorectogenitopubiene,
5=loja vezicală,
6=loja genitală,
7=loja rectală,
8=spațiul retrorectal,
9=spațiul laterorectal.